611
S82

MIHAIL ŞTEFANEŢ

ANATOMIA OMULUI

Volumul III



Chişinău 2010

MINISTERUL SĂNĂTĂȚII AL REPUBLICII MOLDOVA
UNIVERSITATEA DE STAT DE MEDICINĂ
ȘI FARMACIE *NICOLAE TESTEMIȚANU*

MIHAIL ȘTEFANEȚ

Anatomia omului

Volumul III

894293
Universitatea de Stat de Medicină și Farmacie «Nicolae Testemițanu»
Bibliotecа Științifică Medicală

CHIȘINĂU
Centrul Editorial-Poligrafic ***Medicina***
2010

CZU 611(075.8)
S 82

Lucrarea a fost aprobată la şedinţa Consiliului Metodic Central al USMF „Nicolae Testemiţanu"

Recenzenţi:
Boris Topor, doctor habilitat în medicină, profesor universitar, şef Catedră Anatomie Topografică şi Chirurgie Operatorie, USMF „Nicolae Testemiţanu"

Dumitru Batâr, doctor în medicină, conferenţiar universitar, Catedra Anatomia Omului, USMF „Nicolae Testemiţanu"

Machetare computerizată: *Svetlana Cersac*
Coperta: *Veaceslav Popovschi*

Descrierea CIP a Camerei Naţionale a Cărţii

Ştefaneţ, Mihail

Anatomia Omului: [pentru uzul studenţilor: în vol.] / Mihail Ştefaneţ; Univ. de Stat de Medicină şi Farmacie „Nicolae Testemiţanu". – Ch.: CEP „Medicina", 2010 (F.E.-P. „Tipogr. Centrală").

ISBN 978-9975-915-18-2.

Vol. 3. – 2010. – 520 p. – 600 ex. – ISBN 978-9975-9912-9-2

--1. Anatomia omului.

611(075.8)

ISBN 978-9975-915-18-2.

CUPRINS

SISTEMUL CARDIOVASCULAR **9**
Arterele 12
Patul hemomicrocirculator 16
Venele 18
Circulaţia colaterală 21
Dezvoltarea arterelor 22
Dezvoltarea venelor 26
Anomaliile de dezvoltare ale vaselor sangvine 28
Vasele micii circulaţii **29**
Venele pulmonare **31**
Vasele sangvine ale circulaţiei mari **32**
Aorta 32
Ramurile aortei ascendente **36**
Ramurile arcului aortei **42**
Artera carotidă externă 43
Ramurile anterioare ale arterei carotide externe 45
Ramurile posterioare ale arterei carotide externe 47
Ramura medie a arterei carotide externe 48
Ramurile terminale ale arterei carotide externe 48
Artera carotidă internă 52
Artera subclavie 58
Artera axilară 64
Artera brahială 69
Arterele antebraţului şi mâinii 70

Artera ulnară 73
Variante ale arterelor membrului superior 78
Ramurile aortei toracice 80
Ramurile viscerale ale aortei toracice 82
Ramurile aortei abdominale 83
Ramurile parietale ale aortei abdominale 84
Ramurile viscerale impare 84
Ramurile viscerale pare 89
Artera iliacă comună 90
Artera iliacă internă 91
Ramurile trunchiului anterior al arterei iliace interne 92
Ramurile trunchiului posterior al arterei iliace interne 93
Artera iliacă externă 94
Artera femurală 96
Artera poplitee 98
Arterele gambei şi piciorului 101
Anastomozele principale dintre ramurile
arterelor membrului inferior 105
Pulsul 106
Sistemul venos 109
Venele circulaţiei mici 109
Venele circulaţiei mari 110
Sistemul venei cave superioare 111
Venele capului şi gâtului 115
Vena jugulară externă 118
Venele membrului superior 120

Vena impară 123
Venele pereților trunchiului 124
Sistemul venei cave inferioare 127
Sistemul venei porte 129
Anastomozele porto-cave și cavo-cave 137
Anastomozele cavo-cavale 141
Venele membrului inferior 142
SISTEMUL LIMFATIC 149
Vasele limfatice 153
Funcțiile sistemului limfatic 163
Vasele limfatice și ganglionii diferitor regiuni ale corpului 165
Vasele limfatice și ganglionii limfatici ai membrului inferior 165
Vasele limfatice și ganglionii limfatici ai bazinului 170
Vasele limfatice și ganglionii cavității abdominale 172
Vasele limfatice și ganglionii limfatici ai cavității toracice 179
Vasele limfatice și ganglionii limfatici ai capului și gâtului 186
Vasele limfatice și ganglionii limfatici ai membrului superior 189
Circulația limfatică colaterală 192
Vascularizația și inervația ganglionilor limfatici 194
Dezvoltarea sistemului limfatic 195

SISTEMUL NERVOS PERIFERIC 199
Nervii spinali 202
Plexul cervical 206
Plexul brahial 211
Recapitulare succintă a inervației membrului superior 226

Ramurile anterioare ale nervilor toracici 230
Plexul lombar 233
Plexul sacral 239
Recapitularea inervației membrului inferior 248
Nervii cranieni 252
Nervii olfactori 256
Nervul optic 257
Nervul oculomotor 258
Nervul trohlear 260
Nervul trigemen 261
Nervul abducens 275
Nervul facial 277
Nervul vestibulocohlear 288
Nervul glosofaringian 291
Nervul vag 297
Nervul accesor 306
Nervul hipoglos 306
Legitățile distribuirii nervilor 314
Sistemul nervos vegetativ 317
Plexurile vegetative ale cavității abdominale și pelviene 336
Porțiunea parasimpatică a sistemului nervos vegetativ 341
Noțiunile de bază ale inervației vegetative a viscerelor 346
Zonele Zaharin-Head 353
Rezumat privind inervația și vascularizația aparatului locomotor 356
Vascularizația, limfaticele și inervația viscerelor

Vascularizația și inervația organelor cavității bucale **373**
Vascularizația sistemului nervos central 415
ANALIZATORII **423**
Analizatorul cutanat 424
Anexele pielii 434
Analizatorul gustativ 445
Analizatorul olfactiv 449
Analizatorul vizual 453
Vasele și nervii organului vederii 479
Dezvoltarea organului vederii 485
Organul vestibulocohlear 486
Urechea externă 487
Urechea medie 488
Urechea internă 497
Vasele și nervii organului vestibulocohlear 510
Dezvoltarea organului vestibulocohlear 512
Căile conductoare ale analizatorului interoceptiv 513
Bibliografie selectivă 517

SISTEMUL CARDIOVASCULAR

O parte din mediile interne ale organismului, sângele şi limfa, sunt închise într-un sistem de vase a căror totalitate formează aparatul circulator sau aparatul cardiovascular. În interiorul acestor vase, care se află într-o strânsă legătură anatomică şi funcţională, sângele şi limfa se găsesc într-o continuă mişcare, numită circulaţie. Datorită circulaţiei, sângele şi limfa îşi pot îndeplini funcţiile, prin care se asigură viaţa organismului.

Aparatul cardiovascular reprezintă o unitate funcţională, un complex cardiovasculohemic care ocupă un loc central în ansamblul activităţilor organismului realizând, pe de o parte, perfuzia şi nutriţia ţesuturilor şi organelor, iar, pe de altă parte, transportul spre şi de la ţesuturi a unor substanţe biologic active. Astfel, circulaţia asigură nu numai funcţionarea diverselor structuri ale organismului, ci şi integrarea lor armonioasă.

Aparatul cardiovascular se compune din:

1) sistemul vascular sangvin, format din vase sangvine, prin care circulă sângele. În funcţie de structură şi rolul lor în organism, distingem artere, vasele patului microcirculator şi vene.

2) sistemul limfatic care cuprinde vasele limfatice şi ganglionii limfatici.

Aceste sisteme comunică între ele la nivelul spaţiilor interstiţiale şi sunt în strânsă legătură din punctul de vedere al dezvoltării embrionare, luând naştere din acelaşi ţesut mezenchimal embrionar. Circulaţia sângelui în interiorul sistemului vascular se datorează diferenţelor de presiune dintre diversele segmente ale acestuia şi altor factori, printre care cel mai important este activitatea ritmică a inimii. Traseul sângelui de la ventriculul stâng spre organe şi ţesuturi, şi înapoi spre atriul drept constituie circulaţia mare sau sistemică, iar de la ventriculul drept spre plămâni şi înapoi în atriul stâng – circulaţia mică sau pulmonară (fig. 1).

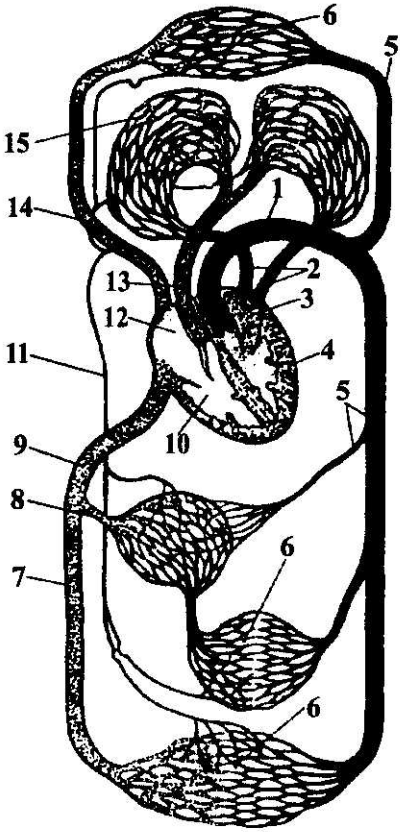

Fig. 1. Circulaţia sangvină şi limfatică: 1 – *aorta*; 2 – *vv. pulmonales*; 3 – *atrium sinistrum*; 4 – *ventriculus sinister*; 5 – arterele circulaţiei sangvine mari; 6 – patul microcirculator al circulaţiei sangvine mari; 7, 9 – *v. cavae inferior*; 8 – *v. portae*; 10 – *ventriculus dexter*; 11 – *systema lymphoideum*; 12 – *atrium dextrum*; 13 – *truncus pulmonalis*; 14 – *v. cavae superior*; 15 – patul microcirculator al circulaţiei sangvine mici.

Interacţiunea părţilor componente ale sistemului cardiovascular este prezentată în schema 1.

Schema 1

Sistemul cardiovascular

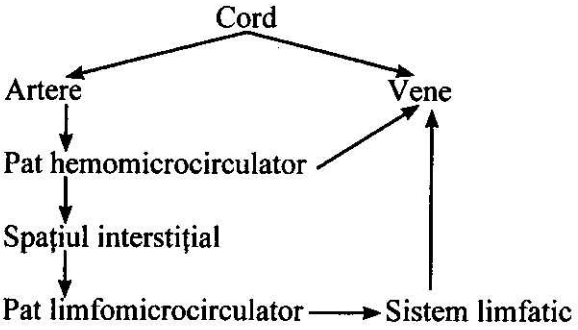

La nivelul sistemului cardiovascular au loc următoarele procese:

1) sângele din ventriculii cordului este pompat în sistemul arterial şi prin artere este transportat în vasele patului hemomicrocirculator;

2) la nivelul vaselor patului hemomicrocirculator are loc schimbul de substanţe cu lichidul interstiţial aflat în spaţiul interstiţial;

3) o mare parte din sângele vaselor patului hemomicrocirculator pătrunde în sistemul venos;

4) o parte din lichidul spaţiului interstiţial este absorbit în vasele patului limfomicrocirculator, vasele limfatice, de unde se varsă în sistemul venos;

5) prin vene sângele se întoarce în atriile cordului.

Patul hemomicrocirculator, patul limfomicrocirculator şi spaţiul interstiţial în ansamblu constituie **patul microcirculator**. Acest complex de vase sangvine (diametrul cărora nu depăşeşte 100 μm), care anatomic şi funcţional interacţionează cu ţesuturile ce le înconjoară, are menirea de a asigura procesele metabolice şi de a menţine homeostaza. În condiţii fiziologice, 10% din volumul total de sânge se găsesc în cord, 8% – în circulaţia pulmonară, 12% – în artere, 5% – în capilare şi aproximativ 65% în sectorul venos (în special în venule şi venele mici).

Arterele

Arterele sunt vase sangvine prin care sângele circulă de la inimă la organe. De regulă, acest sânge este bogat în oxigen, cu excepţia arterei pulmonare, care vehiculează sânge venos. Trunchiul arterial principal este aorta – vasul de origine al tuturor arterelor marii circulaţii. Fiecare arteră, prin ramificările sale, vascularizează o anumită zonă a corpului sau un organ, care reprezintă zona de vascularizare a acesteia. Arterele, care irigă pereţii corpului, se numesc **parietale**, iar cele ale viscerelor – **viscerale**. Arterele parietale sunt perechi, iar cele viscerale pot fi pare sau impare, în funcţie de organele pe care le vascularizează. În raport cu organele, deosebim *artere extraorganice*, care transportă sângele la organ, şi *intraorganice*, care se ramifică în limitele organului, irigând anumite porţiuni ale acestora – lobi, segmente, lobuli. Între ramificările acestor vase sangvine se formează multiple anastomoze. Anastomozează, de obicei, artere de acelaşi diametru, formând arcade arteriale, de la care descind multiple ramificări ce asigură uniformitate în vascularizarea organului.

În calea spre viscere şi în interiorul organului, arterele se ramifică în vase de calibru mai mic. Distingem câteva tipuri de ramificare a arterelor: **tipul magistral** – de la artera magistrală pornesc ramuri laterale; **tipul răsfirat** – trunchiul arterial se împarte în mai multe ramuri, şi **tipul mixt.** Tipul de ramificare al arterelor este determinat de particularităţile morfologice şi funcţionale ale organului.

Diametrul şi numărul vaselor extra- şi intraorganice sunt în funcţie de volumul organului, de activităţile lui şi de intensitatea proceselor metabolice de la nivelul acestuia. Numărul arterelor care irigă organul, la fel, este diferit. Vascularizarea printr-o arteră este un fenomen rar. În cazul vascularizării prin mai multe artere este necesar de a determina sursa principală de vascularizare şi cele secundare în vederea aprecierii potenţialului de irigare a organului în condiţii extremale. În prezenţa mai multor surse de vascularizare este necesar de a cunoaşte proveniența lor. Ele pot fi ramurile unuia şi aceluiaşi vas magistral sau ale diferitor vase magistrale.

Anastomozele dintre diferite surse de vascularizare, în caz de ocluzie a vasului magistral, pot deveni căi colaterale în irigarea organului. Prin urmare, dacă sursele de vascularizare se referă la diferite sisteme, posibilitățile de asigurare a vascularizării sunt mai mari. Deosebim două grupe de anastomoze arteriale – intersistemice și intrasistemice. Cele intersistemice se realizează între ramurile ce provin din artere magistrale de la diferite sisteme, iar intrasistemice între ramurile aceleiași artere.

Arterele extraorganice, în majoritatea cazurilor, se îndreaptă spre organ pe calea cea mai scurtă. Ele se asociază trunchiurilor nervoase, realizând fascicule vasculonervoase. Aici importă nu poziția definitivă a organului, ci locul de formare a primordiului lui la embrion. De exemplu, spre testicul, care apare inițial în regiunea lombară, pe calea cea mai scurtă, de la aortă, vine artera testiculară. În regiunea trunchiului și a membrelor arterele sunt amplasate pe suprafața de flexie. În regiunea articulațiilor, ramificările arterelor magistrale, anastomozând, formează rețele arteriale articulare, care asigură irigarea necontenită cu sânge în timpul mișcărilor în articulație, chiar și în caz de dereglare a circulației sângelui prin unele artere.

Arhitectonica vaselor intraorganice este determinată de dezvoltarea, planul de structură și destinația funcțională a organului. Pielea, mușchii scheletici, fasciile, articulațiile, periostul, oasele și glandele endocrine posedă multiple surse de vascularizare ce anastomozează între ele, formând rețele multidimensionale. Organele cavitare de asemenea dispun de multiple surse de vascularizare ale căror ramificări formează plexuri în fiecare din tunicile organului (plexul subseros, plexul intermuscular, plexul submucos). Organele parenchimatoase cu structură lobară (ficatul, plămânii, rinichii, splina), de obicei, sunt vascularizate de către o singură arteră extraorganică care pătrunde în organ prin hil și se ramifică conform numărului de lobi, segmente și lobuli. Cunoașterea particularităților arhitectonice ale vaselor intraorganice este importantă în chirurgie, îndeosebi, în caz de rezecție și transplantare de organe.

Structura vaselor sangvine. Peretele unei artere este constituit din trei tunici (fig. 2): tunica internă sau intima, *tunica intima*, formată dintr-un strat subțire de celule, numit endoteliu, sub care se află stratul subendotelial, alcătuit dintr-o rețea de fibre elastice, iar sub acesta o membrană groasă și elastică, denumită membrana elastică internă; tunica medie, *tunica media*, constituită din fibre elastice și fibre musculare netede dispuse circular. Proporția acestor două componente ale tunicii medii depinde de mărimea arterei, deci de depărtarea acesteia de inimă. În raport cu această particularitate, deosebim artere de tip elastic, de tip muscular și de tip musculoelastic; tunica externă sau adventiția, *tunica externa*, este formată din țesut conjunctiv lax, străbătut de vase, ce alimentează pereții arterei, numite vase ale vaselor, *vasa vasorum*, și nervii ce inervează tunicile vaselor, *nervi vasorum*. Tunica medie este delimitată de tunica externă prin membrana elastică externă.

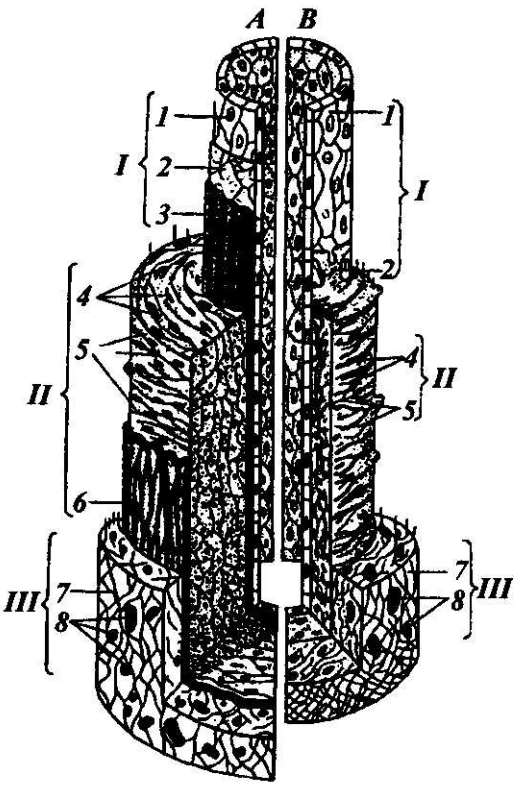

Fig. 2. Structura vaselor sangvine. A – peretele arterei; B – peretele venei. I – intima; II – media; III – adventiția: 1 – endoteliu; 2 – strat subendotelial (membrana bazală); 3 – membrana elastică internă; 4 – fibre musculare circulare; 5 – fibre elastice; 6 – membrana elastică externă; 7 – fibre elastice; 8 – *vasa vasorum*.

Tunica externă și cea mijlocie nu au aceeași grosime pe toată lungimea ar-

terelor. Pe măsura îndepărtării de inimă şi apropierii de vasele capilare, grosimea lor se reduce treptat, până dispar la nivelul capilarelor (fig. 3).

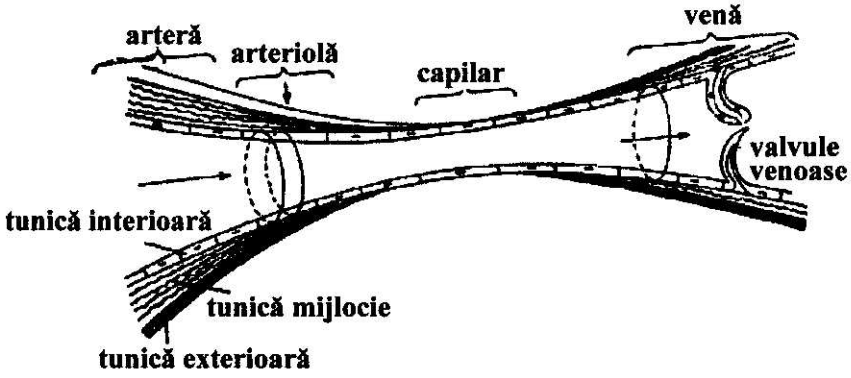

Fig. 3. Secţiune longitudinală prin vasele sangvine (trecerea de la artere la vene).

Artere de tip elastic sunt vasele sangvine care execută, în special, funcţia de transport şi suportă presiunea sângelui pus în mişcare prin contracţia cordului, prin ce se explică dezvoltarea considerabilă în ele a ţesutului elastic. Este vorba de aortă, trunchiul pulmonar, arterele pulmonare, trunchiul brahiocefalic, arterele carotide comune, arterele subclave, arterele iliace comune. Treptat, cu îndepărtarea de la inimă, se micşorează grosimea ţesutului elastic şi creşte grosimea celui muscular, indispensabil pentru propulsarea mai departe a sângelui.

La ***arterele de tip muscular*** în structura pereţilor predomină ţesutul muscular neted, ce asigură o forţă suplimentară de propulsare, reglând afluxul de sânge spre organe. La acest tip de artere se referă ramificările de calibru mijlociu şi mic ale trunchiurilor arteriale magistrale, adică majoritatea arterelor organismului.

Arterele de tip mixt sau ***musculoelastic***, conform structurii şi particularităţilor funcţionale, ocupă o poziţie intermediară între cele de tip muscular şi elastic. Printre acestea se numără arterele carotide externe şi interne, arterele iliace externe şi interne, trunchiul celiac, arterele mezenterice superioară şi inferioară, arterele renale şi coronare.

Patul hemomicrocirculator

Din arterele intraorganice de cel mai mic calibru sângele pătrunde în vasele patului hemomicrocirculator, constituit din arteriole, arteriole precapilare, capilare, venule postcapilare şi venule. Aceste elemente asigură funcţiile reglatoare şi de aprovizionare ale organelor cu sânge, procesele metabolice în ţesuturi şi homeostazia tisulară. Arhitectonica vaselor patului microcirculator este strict determinată pentru fiecare organ conform funcţiei sale, prezentând particularităţi morfologice în ţesuturile organelor parenchimatoase şi în fiecare din tunicile organelor cavitare.

Vasele reţelei microcirculatoare reacţionează la schimbarea curentului sangvin. Ele pot depozita elementele figurate ale sângelui sau se pot spazma, permitând trecerea doar a plasmei, pot să-şi schimbe permeabilitatea pentru lichidul tisular. În ţesuturile cu o structură omogenă se formează unităţi morfofuncţionale ale patului hemomicrocirculator, numite modul funcţional microvascular (fig. 4).

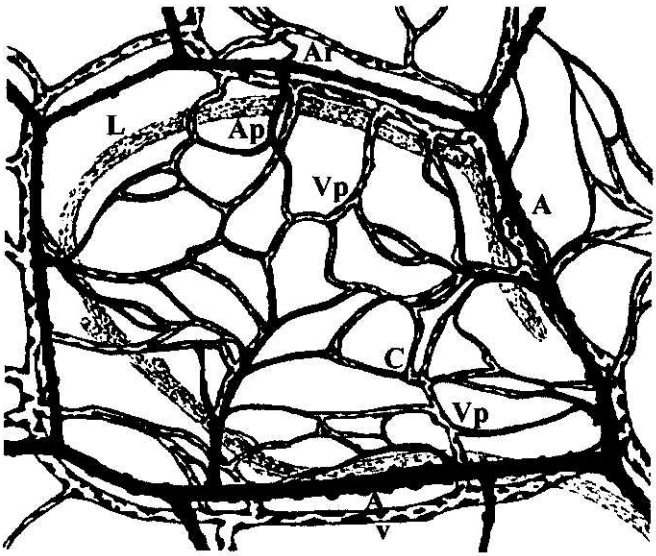

Fig. 4. Schema modulului microvascular:
A – arteră; V – venă; Ar – arteriolă; Vn – venulă; Ap – arteriolă precapilară; Vp – venulă postcapilară; C – capilar; L – pat limfomicrocirculator.

Structura pereților, calibrul și destinația funcțională a vaselor patului microcirculator este diferită. În **arteriole**, al căror diametru este de 15-30 μm, se păstrează cele trei tunici caracteristice pentru peretele arterei în general, însă aici ele sunt foarte slab evidențiate. Ele anastomozează formând anse arterio-arteriolare de la care se ramifică de la două până la șase arteriole precapilare. În arteriolele precapilare celulele musculare netede au o direcție spiralată și sunt prezente în locul bifurcației precapilarelor de la arteriole și al ramificărilor precapilarelor în capilare. Aceste celule formează sfincterele precapilare ce îndeplinesc rolul de șunt vascular, care reglează afluxul de sânge în rețeaua capilară. Diametrul arteriolelor precapilare este de 8-20 μm.

Din arteriolele precapilare sângele trece în patul capilar unde are loc schimbul de substanțe și gaze între sânge și lichidul interstițial (spațiul interstițial). **Capilarele** sangvine sunt cele mai multe la număr și mai subțiri vase cu lumen diferit. Peretele capilarelor este format de un strat de celule endoteliale așezate pe membrana bazală. Diametrul capilarelor este de la 2 până la 20 μm. Arhitectonica și calibrul capilarelor sunt determinate de particularitățile morfofuncționale ale organelor. În plămâni, encefal, măduva spinării și mușchii scheletici capilarele au un diametru mic, sunt înguste și lungi. Capilarele cu lumen larg sunt specifice pentru glandele endocrine. Capilarele din ficat, splină și măduva osoasă de tip sinusoid sunt largi, cu diametru variabil de-a lungul vasului. În unele formațiuni (dentinul și emalul dinților, endocard, cornee), a căror nutriție are loc din contul structurilor adiacente sau din lichidul ce le înconjoară, capilarele lipsesc.

În aspect funcțional, deosebim: capilare funcționale (deschise); capilare plasmatice (în lumenul cărora lipsesc elementele figurate ale sângelui, dar se conține numai plasma); capilare de rezervă (închise). Raportul dintre aceste tipuri de capilare este determinat de starea funcțională a organului. În caz de diminuare a metabolismului, numărul capilarelor funcționale scade considerabil.

Din capilare sângele trece în vasele eferente ale patului hemomicrocirculator – venule postcapilare și vene. Numărul **venulelor postcapilare** din componența modulului microvascular, de obicei, este egal sau depășește numărul arteriolelor precapilare. Diametrul lor este

694293

Universitatea de Stat de Medicină și Farmacie «Nicolae Testemițanu»
Biblioteca Științifică Medicală

de 8-30 μm, ceea ce asigură o scădere evidentă a vitezei circulației sângelui și a presiunii sângelui în rețeaua capilară.

Venulele au un diametru mai mare: de la 30 până la 100 μm. Arhitectonica lor este la fel ca și a arteriolelor. Prin ele sângele trece în patul venos.

Porțiunea venoasă a rețelei microcirculatoare împreună cu capilarele limfatice îndeplinesc funcția de drenare, reglând echilibrul hematolimfatic dintre sânge și lichidul extravascular; contribuie de asemenea la eliminarea produselor metabolismului de la țesuturi. Prin pereții venulelor, ca și prin cei ai capilarelor, migrează leucocitele. Curentul sangvin lent (1-2 mm / sec), presiunea sangvină joasă (10 mm c. m.) și elasticitatea acestor vase creează condiții de depozitare a sângelui.

În unele țesuturi, în afară de elementele sus-numite ale patului hemomicrocirculator, se întâlnesc anastomoze arteriolovenulare care vehiculează sângele arterial prin vene, ocolind rețeaua capilarelor.

În unele organe se întâlnește o angioarhitectonică specifică a patului hemomicrocirculator, numită rețea minune. Drept exemplu poate servi rinichiul. De obicei, la rețeaua capilară vine o arteriolă și pleacă o venulă. În rinichi, arteriola aferentă formează glomerulul capilar, de la care descinde arteriola eferentă, care, la rândul său, se ramifică în capilare, și numai de la a doua rețea capilară pornesc venule. Deci, angioarhitectonica patului hemomicrocirculator al rinichiului schematic poate fi prezentată astfel: arteriolă – capilare – arteriolă – capilare – venulă. O astfel de rețea minune se formează și în parenchimul ficatului între vena centrală și cea interlobulară.

Venele

Venele sunt vasele care colectează sângele de la nivelul patului capilar și îl transportă la inimă. Pentru vene este specific principiul de convergență în distribuirea vaselor, care prevede confluența multiplelor vase mai mici în vase mai mari. Deși sunt formate din trei tunici similare cu cele ale arterelor, se deosebesc de acestea prin următoarele caractere:

- peretele venelor este mult mai subțire, iar lumenul lor semnificativ mai larg decât al arterelor;

- în peretele venei tunica medie conține puține celule musculare și fibre elastice, din care cauză pereții venelor sunt maleabili, iar lumenul lor pe secțiune nu este hiant;

- structura histologică variază nu numai de la o venă la alta, dar și de-a lungul diferitor niveluri ale aceluiași vas, existând o constantă a participării proporționale a celor trei tunici în constituirea peretelui venei: intima – 5%, media – 15% și adventiția – 80%;

- deoarece viteza circulației sângelui este mică și presiunea sângelui joasă, pentru vene este caracteristică prezența valvulelor formate de cutele membranoase ale intimei, de formă semilunară, care pot fi simetrice, deci duble, sau unice (fig. 5). Rolul valvulelor este de a preîntâmpina circulația retrogradă a sângelui. Valvule comportă venele de calibru mic, mediu și unele de calibru mare. Un număr mare de valvule se determină în venele membrelor inferioare. Venele cave, venele cerebrale și cervicale, venele renale, vena portă și cele pulmonare nu au valvule. În cavitatea craniului sunt situate sinusurile venoase care asigură circulația sângelui de la encefal în venele jugulare interne.

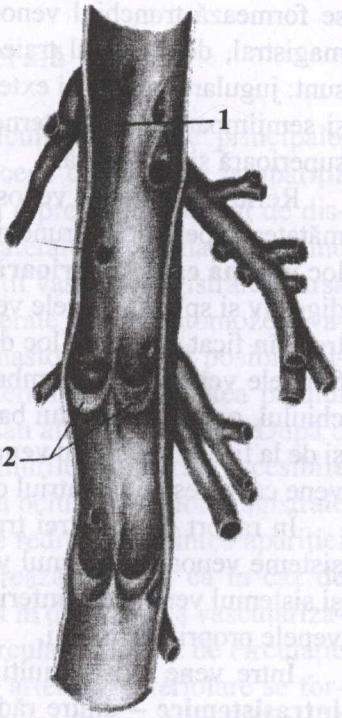

Fig. 5. Valvule venoase: 1 – lumenul venei; 2 – valvulele.

În conformitate cu topografia și poziția venelor în raport cu fascia superficială a trunchiului și a membrelor, deosebim vene: superficiale și profunde. **Venele superficiale,** *venae superficiales,* sunt vene subcutanate și, ca regulă, solitare. **Venele profunde,** *venae profundae,* sunt perechi și însoțesc arterele omonime ale membrelor, fiind numite și vene satelite. Unele vene pro-

funde pot fi impare, de ex., vena jugulară internă, vena subclavie, vena axilară, venele iliace comună, externă şi internă, vena femurală ş.a. Venele superficiale se unesc cu cele profunde prin vene penetrante, care îndeplinesc rolul de anastomoze. Numărul venelor depăşeşte numărul arterelor. Anastomozând între ele, formează **plexuri venoase,** *plexus venosus,* localizate pe suprafaţa sau în pereţii unor organe.

În raport cu organele, venele se împart în *intraorganice* şi *extraorganice.* În patul venos deosebim vasul venos magistral, rădăcinile şi afluenţii lui. Rădăcinile constituie acele vene la confluerea cărora se formează trunchiul venos magistral. Afluenţii se deschid în vasul magistral, de-a lungul traiectului său. Trunchiuri venoase magistrale sunt: jugulare interne şi externe, subclaviculare, brahiocefalice, impară şi semiimpară, iliace interne, externe şi comune, lienală, mezenterică superioară şi inferioară.

Refluxul sângelui venos de la cap, gât, membrele superioare, jumătatea superioară a trunchiului şi de la organele cavităţii toracice are loc în **vena cavă superioară,** *v. cava superior.* De la organele tractului digestiv şi splină, sângele venos se varsă în **vena portă,** *v. portae,* care trece în ficat, unde are loc dezintoxicaţia sângelui de substanţe nocive. Sângele venos de la membrele inferioare, porţiunea inferioară a trunchiului, organele micului bazin, organele pare ale cavităţii abdominale şi de la ficat se adună în **vena cavă inferioară,** *v. cava inferior.* Ambele vene cave deschid în atriul drept al inimii.

În raport cu cele trei trunchiuri venoase principale, deosebim trei sisteme venoase: sistemul venei cave superioare, sistemul venei porte şi sistemul venei cave inferioare. Al patrulea sistem este reprezentat de venele proprii ale inimii.

Între vene există multiple anastomoze, care pot fi: **anastomoze intrasistemice** – dintre rădăcinile sau afluenţii venelor unuia şi aceluiaşi sistem; **anastomoze intersistemice** – dintre afluenţii venelor din diferite sisteme: cavo-cavale, cavo-portale, cavo-cavo-portale. Ele constituie căi colaterale pentru fluxul sângelui venos, evitând venele magistrale.

Vasele limfatice

Circulaţia limfei este asigurată de: capilarele limfatice, postcapilarele limfatice, vasele limfatice intra- şi extraorganice, ganglionii limfatici, trunchiurile limfatice şi canalele limfatice. Capilarele şi postcapilarele limfatice constituie patul limfomicrocirculator. În ele pătrunde din spaţiul interstiţial limfa. Limfa, trecând prin ganglionii limfatici, se filtrează, se îmbogăţeşte cu limfocite şi, în cele din urmă, se varsă în patul venos.

Circulaţia colaterală

Dacă torentul sangvin întâlneşte dificultăţi pe căile principale, sângele se îndreaptă pe căile colaterale, ceea ce conduce la apariţia circulaţiei colaterale. Circulaţia colaterală reprezintă procesul de distribuire a sângelui către organe prin căi colaterale de circulaţie, ocolind sectorul cu dereglări locale a permeabilităţii vaselor magistrale. Sursa principală de dezvoltare a ramurilor colaterale sunt anastomozele vaselor sangvine. Nivelul de dezvoltare a anastomozelor şi posibilităţile reorganizării lor în vase colaterale determină plasticitatea patului vascular într-o regiune sau într-un organ sau altul al corpului. După o ocluzie a arterei magistrale, dezvoltarea ramurilor colaterale accesibile vederii are loc după 20-30 de zile, iar după ocluzia venelor magistrale peste 10-20 de zile. Aşadar, circulaţia este redresată înaintea apariţiei colateralelor vizibile. Fenomenul se datorează faptului că în caz de ocluzie a vaselor magistrale un rol deosebit în dezvoltarea vascularizaţiei colaterale revine patului hemomicrocirculator. În caz de circulaţie colaterală arterială în baza anastomozelor arteriolo-arteriolare se formează colaterale microvasculare arteriolare, iar de circulaţie colaterală venoasă în baza anastomozelor venulo-venulare colaterale microvasculare venulare. Anume aceste anastomoze şi asigură vitalitatea organelor după ocluzia vaselor magistrale. Ulterior, odată cu evidenţierea vaselor colaterale principale, rolul colateralelor microvasculare scade treptat.

În dezvoltarea circulației colaterale se disting trei etape:

– prima etapă, până la 5 zile, când în zona ocluziei vasului magistral are loc încadrarea în circulația colaterală a unui număr maxim de anastomoze;

– a doua etapă de la 5 zile până la 2 luni, timp în care în colaterale microvasculare se reorganizează anastomozele arteriolo-arteriolare și venulo-venulare;

– în etapa a treia are loc diferențierea și stabilizarea căilor principale în circulația colaterală și reducerea colateralelor microvasculare în raport cu noile condiții ale hemodinamicii. Aceste modificări suscită o perioadă relativ îndelungată de la 2 până la 8 luni.

Durata perioadelor doi și trei este cu 10-30 de zile mai mare în comparație cu circulația colaterală venoasă, ceea ce demonstrează că plasticitatea patului venos este cu mult mai înaltă.

Fiecare intervenție chirurgicală, traumă sau plagă este urmată de o ligatură a vaselor sangvine, de tromboze sau de edemul țesuturilor care conduc la comprimarea pereților vaselor. În aceste cazuri este necesar de a cunoaște și a determina posibilitățile patului vascular – prezența anastomozelor, nivelul lor de dezvoltare, starea patului microcirculator și plasticitatea vaselor regiunii corespunzătoare. Circulația colaterală reprezintă o importantă adaptare funcțională a organismului, care asigură vascularizația incontinuă a organelor și țesuturilor în afectări considerabile ale sistemului vascular.

Dezvoltarea arterelor

În timpul evoluției intrauterine, la embrionul uman se dezvoltă două sisteme circulatorii: circulația vitelină sau omfalomezenterică, de scurtă durată, și circulația ombilicală sau uteroplacentară. Aceste circulații, deși diferite, utilizează în comun o serie de vase, care constituie sistemul circulator intraembrionar (fig. 6).

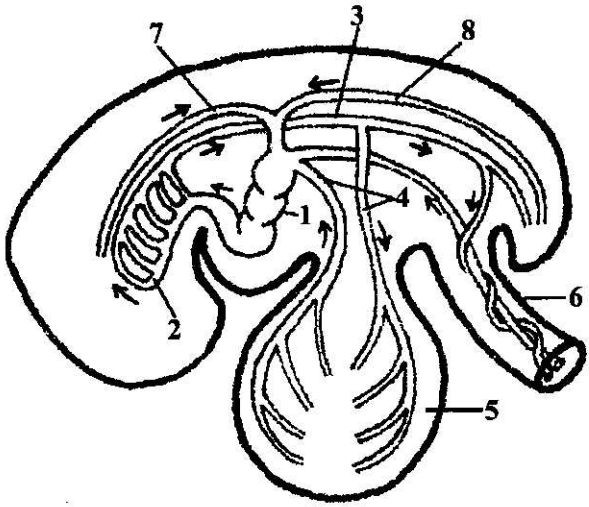

Fig. 6. Dezvoltarea sistemelor circulatorii embrionare: 1 – cord embrionar; 2 – arcuri aortice; 3 – aorta dorsală; 4 – vase viteline; 5 – sac vitelin; 6 – cordon ombilical şi vase ombilicale; 7 – venă cardinală anterioară; 8 – venă cardinală posterioară.

Încă în perioada circulaţiei viteline, după fuzionarea celor două tuburi cardiace simetrice, extremitatea cefalică a tubului cardiac primitiv unic continuă cu un trunchi arterial scurt ce se termină cu o dilataţie, numită sac aortic. De la el se desprind două aorte ventrale care se încovoaie, formând arcurile aortice. Ultimele continuă cu segmente descendente sub forma celor două aorte dorsale. Din aortele dorsale descind numeroase artere intersegmentare, precum şi arterele viteline, care se capilarizează în mezenchimul perivitelin. Din această reţea se constituie cele două vene viteline care aduc în corpul embrionului substanţele nutritive ale sacului vitelin.

În săptămânile 4 şi 5, odată cu apariţia regiunii branhiale şi a arcurilor branhiale, concomitent cu formarea vaselor ombilicale, din sacul aortic şi din cele două aorte primitive se constituie simetric, de fiecare parte, arcurile aortice (fig. 7), care ulterior se deschid în cele două aorte dorsale.

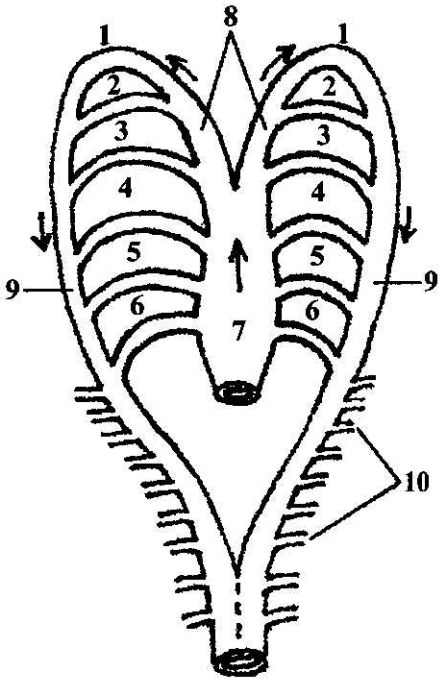

Fig. 7. Arcurile aortice embrionare: 1 – 6 – arcuri aortice; 7 – sac aortic; 8 – aorte ventrale; 9 – aorte dorsale; 10 – artere intersegmentare.

Între săptămânile 4 şi 6, se conturează şase perechi de arcuri aortice, câte o pereche pentru fiecare din cele şase perechi de arcuri branhiale embrionare. În cursul lunii a doua, distal de perechea a 7-a de artere intersegmentare, cele două aorte dorsale fuzionează formând aorta descendentă unică, definitivă. Porţiunea terminală a acesteia dă naştere prin bifurcaţie arterelor iliace comune, din care se desprind arterele ombilicale, aparţinând circulaţiei uteroplacentare.

Ulterior, trunchiul arterial, printr-un sept frontal, se împarte în porţiunea ventrală, din care se formează trunchiul pulmonar, şi porţiunea dorsală, care se transformă în aorta ascendentă. Ultima pereche de artere branhiale se transformă în două artere pulmonare – dreaptă şi stângă. Cea de-a VI-a arteră branhială formează ductul arterial Botalli, care uneşte artera pulmonară cu arcul aortei, ceea ce are importanţă pentru circulaţia sangvină a fătului. A patra arteră branhială din stânga împreună cu aorta ventrală stângă şi porţiunea iniţială a aortei dorsale stângi formează arcul aortei.

Porţiunea proximală a aortei ventrale drepte se transformă în trunchiul brahiocefalic, iar a patra arteră branhială din dreapta – în porţiunea iniţială a arterei subclaviculare drepte. Artera subclaviculară stângă se dezvoltă din aorta dorsală stângă. Ambele aorte ventrale,

pe sectorul dintre al treilea şi al patrulea arcuri aortale, se transformă în arterele carotide comune (fig. 8).

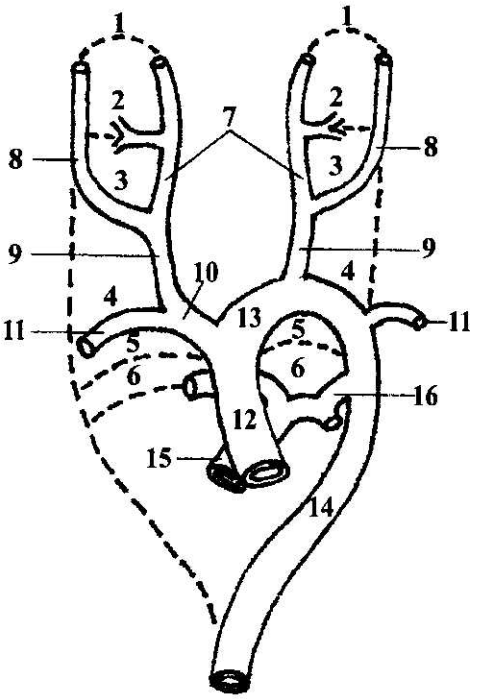

Fig. 8. Evoluţia arcurilor aortice embrionare: 1 – 6 – arcuri aortice; 7 – artere carotide externe; 8 – artere carotide interne; 9 – artere carotide comune; 10 – trunchi arterial brahiocefalic; 11 – artere subclaviculare; 12 – aortă ascendentă; 13 – arcul aortei; 14 – aortă descendentă; 15 – trunchi arterial pulmonar; 16 – duct arterial.

Arterele segmentare dorsale constituie o serie de ramuri laterale pare, care pornesc atât de la aortele dorsale, cât şi de la trunchiul aortal comun, şi dau naştere arterelor intercostale posterioare şi arterelor lombare. Din arterele segmentare ventrale, aflate în legătură cu sacul vitelin, se formează trunchiul celiac, arterele mezenterice superioară şi inferioară, arterele ombilicale. Ramurile laterale ale arterelor segmentare ventrale formează arterele renale, suprarenale şi arterele organelor genitale.

Primordiile membrelor superioare sunt vascularizate de artera subclaviculară, care odată cu creşterea şi diferenţierea membrelor în segmente formează arterele axilară, brahială, arterele antebraţului şi mâinii. În primordiile membrelor inferioare pătrund ramurile arterei ombilicale.

Anastomoze între vasele circulaţiei mari şi circulaţiei mici. În perioada embrionară, aceste anastomoze au loc la nivelul atriilor prin orificiul interatrial şi ductul arterial (Botall) la nivelul arterei pulmonare şi arcului aortei. În normă aceste anastomoze se închid îndată după

naştere. Pe parcursul vieţii există anastomoze între ramurile arterelor bronhiale (ramuri ale aortei toracice) şi pulmonare, care trec prin ţesutul conjunctiv interalveolar. În condiţii obişnuite circulaţia sângelui prin ele este neînsemnată, iar în caz de patologie, de exemplu bronşită cronică, circulaţia sângelui prin arterele bronhiale creşte, apoi sporeşte şi cantitatea de sânge ce circulă prin anastomozele dintre arterele bronhiale şi cele pulmonare, ceea ce conduce la dezvoltarea hipertensiunii în sistemul arterelor pulmonare şi suprasolicitarea ventriculului drept.

Modificările de vârsta ale arterelor se manifestă prin: 1) majorarea volumului patului arterial în baza caracterului sinuos al vaselor; 2) hipertrofia intimei (în arterele coronare raportul dintre intimă şi tunica musculară creşte de la 3:4 la 40 de ani până la 5:6 la 50 de ani, iar în următoarele perioade ajunge la 1:1), procesele hiperplastice din intimă îmbinându-se cu cele distructive; 3) degenerescenţa parţială a celulelor endoteliale; 4) micşorarea numărului de fibroblaşti şi de mastocite; 5) majorarea neuniformă a colagenului în unele porţiuni ale vaselor şi formarea plăcilor aterosclerotice.

Dezvoltarea venelor

Paralel cu apariţia primordiului mezenchimatos al inimii, la embrion se formează venele cardinale anterioare şi venele cardinale posterioare, care sunt perechi. În apropierea sinusului venos al tubului arterial, venele cardinale anterioare şi cele posterioare se unesc formând două vene cardinale comune – dreaptă şi stângă, care deschid în sinusul venos. Tot aici se varsă venele viteline şi două vene ombilicale. Cu dezvoltarea encefalului, din venele cardinale anterioare se diferenţiază venele jugulare interne, externe şi anterioare. După formarea atriilor, ostiurile ambelor vene cardinale comune deschid în atriul drept, însă sângele circulă, predominant, prin artera cardinală comună dreaptă. Între venele cardinale anterioare se formează anastomoze prin care sângele din regiunea capului circulă în vena cardinală comună dreaptă. Vena cardinală comună stângă este supusă reducţiei, persistând numai porţiunea atrială din care se formează sinusul atrial.

Din anastomozele venelor cardinale anterioare se diferenţiază vena brahiocefalică stângă. Din vena cardinală anterioară dreaptă, superior de anastomoze, se formează vena brahiocefalică dreaptă, iar porţiunea inferioară a acestei vene, împreună cu vena cardinală comună dreaptă, se transformă în vena cavă superioară. Din venele cardinale posterioare se formează vena cavă inferioară, venele iliace, azigos, hemiazigos, la fel şi venele renale (fig. 9).

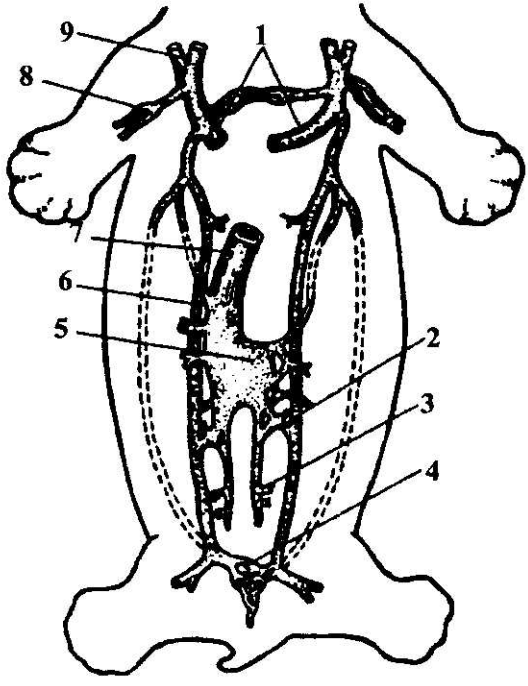

Fig. 9. Modificarea venelor cardinale la embrionul de 7 săptămâni (după Patten): 1 – venă brahiocefalică; 2 – anastomoză sub- şi supracardinală; 3 – vena gonadei; 4 – anastomoză iliacă; 5 – anastomoză intersubcardinală; 6 – venă supracardinală; 7 – venă cavă inferioară; 8 – venă subclavie; 9 – venă jugulară externă.

Vena portă se dezvoltă din venele viteline, unde venele ombilicale se unesc cu vena portă. Vena ombilicală stângă se uneşte cu ramura stângă a venei porte, iar vena ombilicală dreaptă face anastomoză cu cea stângă, transformându-se în duct venos, supus obliterării după naştere.

Venele membrelor se diferenţiază din venele marginale ale segmentelor de membru.

Anomaliile de dezvoltare ale vaselor sangvine

Dereglarea dezvoltării vaselor la etapa embrionară mai frecvent se manifestă sub formă de *agenezii* şi *hipogenezii* (prin lipsa vasului sau o dezvoltare incompletă). Adeseori pot fi întâlnite aşa anomalii ca artere şi vene suplimentare, îndeosebi la rinichi, la splină, la glandele endocrine şi la organele sistemului digestiv.

Dereglările în dezvoltarea arcadelor aortale se soldează cu anomalii de poziţie a arcului aortei şi a descinderii de la ea a vaselor mari. În aceste cazuri poate avea loc dextropoziţia arcului aortei, dublarea lui, arterele carotide pot porni printr-un singur trunchi sau artera carotidă comună stângă porneşte printr-un trunchi comun cu artera subclaviculară stângă, artera subclaviculară dreaptă descinde nemijlocit de la arcul aortei sau de la aorta descendentă. Aceste anomalii, de regulă, nu conduc la dereglarea circulaţiei sangvine, însă pot provoca îngustarea traheei, esofagului sau pot comprima nervii vagi şi ramurile lui recurente.

Mai rar se întâlneşte transpoziţia aortei şi trunchiului pulmonar, stenoza aortei şi trunchiului pulmonar, dublarea arcului aortei. Îngustarea aortei în regiunea istmului aortei se numeşte coarctaţia aortei. Această anomalie se soldează cu dereglări serioase ale circulaţiei.

Anomaliile dezvoltării arterelor coronare sunt determinate de pornirea lor atipică: de la trunchiul pulmonar, de la artera subclaviculară stângă, din atriul drept. În perioada intrauterină de dezvoltare, când prin vase circulă sânge mixt, acest viciu este compensat. După naştere, când în trunchiul pulmonar şi în atriul drept este numai sânge venos, apar decompensaţii însoţite de dereglări serioase în activitatea inimii.

În caz de neobliterare după naştere a ductului arterial Botalli, dintre aortă şi trunchiul pulmonar, sângele continuă să treacă din trunchiul pulmonar în aortă.

Anomaliile de dezvoltare ale venelor se întâlnesc mult mai frecvent decât cele ale arterelor şi sunt determinate de dereglările patului venos primar al embrionului. Din anomaliile venelor magistrale pot fi menţionate: vena cavă superioară dublă, vena cavă inferioară pereche, hipoplazia venei cave inferioare şi deschiderea ei în sinusul coronar al inimii.

Vasele micii circulații

Mica circulație, numită şi circulația pulmonară, include: trunchiul pulmonar, emergent din conul arterial al ventriculului drept, arterele pulmonare dreaptă şi stângă, şi ramurile lor, patul microcircular, de la care sângele este colectat în două vene pulmonare drepte şi două vene pulmonare stângi, care se varsă în atriul stâng. Prin trunchiul pulmonar sângele venos este propulsat din cord în plămâni, iar prin venele pulmonare sângele arterial circulă din plămâni spre cord. Arterele pulmonare duc de la inimă spre plămâni sânge sărac în oxigen. Ele au pereți groşi care le permit să facă față presiunii mari create la pomparea sângelui prin ele.

Trunchiul pulmonar, *truncus pulmonalis,* porneşte de la ventriculul drept al cordului şi este situat anterior de aortă şi vena cavă superioară. El se îndreaptă în sus şi în stânga aderând la fața anterioară a aortei ascendente. Sub arcul aortei, la nivelul vertebrei T_4, are loc **bifurcația trunchiului pulmonar,** *bifurcatio trunci pulmonales,* în arterele pulmonare dreaptă şi stângă (fig. 10).

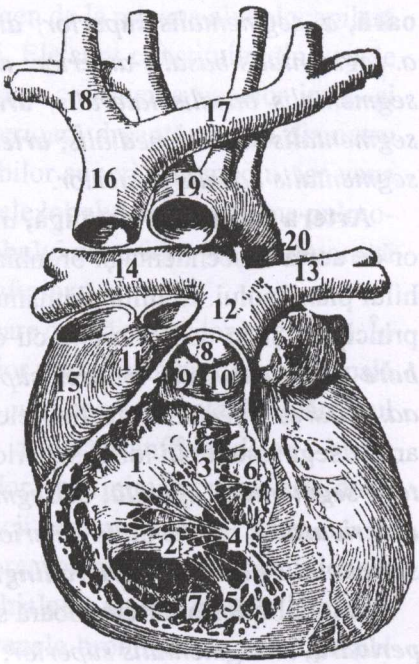

Fig. 10. Inima (aspect anterior). Ventriculul drept este deschis: 1 – *cuspis anterior;* 2 – *cuspis posterior;* 3 – *cuspis medialis valvulae tricuspidalis;* 4 – *m. papillaris anterior;* 5 – *m. papillaris posterior;* 6 – *mm. papillaris septalis;* 7 – *trabeculae carneae;* 8, 9, 10 – *valvula semilunaris trunci pulmonalis - anterior, posterior et septalis;* 11 – *auricula dextra;* 12 – *truncus pulmonalis;* 13 – *ramus sinister trunci pulmonalis;* 14 – *ramus dexter trunci pulmonalis;* 15 – *atrium dextrum;* 16 – *v. cavae superior;* 17 – *v. brachiocephalica sinistra;* 18 – *v. brachiocephalica dextra;* 19 – *aorta;* 20 – *lig. arteriosum Botalli.*

Artera pulmonară dreaptă, *a. pulmonalis dextra,* trece spre hilul plămânului drept, posterior de aorta ascendentă şi vena cavă superioară, anterior de bronhia principală dreaptă. În regiunea hilului, artera pulmonară se divide în trei artere lobare: **artera lobară superioară,** *a. lobaris superior;* **artera lobară medie,** *a. lobaris media;* **artera lobară inferioară,** *a. lobaris inferior.* Fiecare din aceste artere, în parenchimul pulmonar, se împarte în ramuri segmentare.

În lobul superior distingem **artera segmentală apicală,** *a. segmentalis apicalis,* **artera segmentală anterioară,** *a. segmentalis anterior,* şi **artera segmentală posterioară,** *a. segmentalis posterior.* Arterele segmentale se împart, la rândul său, în ramuri ascendente şi descendente.

Artera lobară medie se împarte în două ramuri: **artera segmentală medială,** *a. segmentalis medialis,* şi **artera segmentală laterală,** *a. segmentalis lateralis.*

De la artera lobară inferioară pornesc: **artera segmentală superioară,** *a. segmentalis superior;* ***artera segmentală bazală anterioară,*** *a. segmentalis basalis anterior;* ***artera segmentală bazală laterală,*** *a. segmentalis basalis lateralis;* ***artera segmentală bazală medială,*** *a. segmentalis basalis medialis;* ***artera segmentală bazală posterioară,*** *a. segmentalis basalis posterior.*

Artera pulmonară stângă, *a. pulmonalis sinistra,* trecând anterior de aorta descendentă şi bronhia principală stângă, se îndreaptă spre hilul plămânului. În hilul plămânului artera se află superior de bronhia principală şi în conformitate cu cei doi lobi se împarte în ***artere lobare superioare,*** *aa. lobares superiores,* şi ***artere lobare inferioare,*** *aa. lobares inferiores.* În limitele lobilor aceste artere se ramifică în artere segmentale. În lobul superior al plămânului stâng distingem: ***artera segmentală apicală,*** *a. segmentalis apicalis;* ***artera segmentală anterioară,*** *a. segmentalis anterior;* ***artera segmentală posterioară,*** *a. segmentalis posterior;* ***artera lingulară,*** *a. lingularis.*

În lobul inferior artera lobară se ramifică în: ***artera segmentală superioară,*** *a. segmentalis superior;* ***artera segmentală bazală anterioa-***

ră, *a. segmentalis basalis anterior;* ***artera segmentală bazală laterală,*** *a. segmentalis basalis lateralis;* ***artera segmentală bazală medială,*** *a. segmentalis basalis medialis;* ***artera segmentală bazală posterioară,*** *a. segmentalis basalis posterior.*

La nivelul bronhiolelor respiratorii ramificările arterei pulmonare şi ale arterelor bronhiale de la aorta toracică (porţiunea descendentă) formează un sistem de anastomoze interarteriale, unicul loc în sistemul vascular unde e posibilă propulsarea sângelui pe cea mai scurtă cale din marea circulaţie nemijlocit în mica circulaţie.

Mica circulaţie asigură schimbul de gaze dintre sângele capilarelor pulmonare şi aerul din alveolele pulmonare.

Venele pulmonare

Venele pulmonare drepte şi stângi, *vv. pulmonales dextrae et sinistrae,* transportă sângele bogat în oxigen de la reţeaua alveolocapilară a plămânilor în atriul stâng al cordului. Ele sunt constituite din venele lobare care, la rândul său, se formează la confluerea venelor intra- şi intersegmentare. Vena pulmonară superioară dreaptă are un diametru mai mare şi se formează din venele lobilor superior şi mediu, iar vena pulmonară inferioară dreaptă – din venele lobului inferior; vena pulmonară superioară stângă – din venele lobului superior; vena pulmonară inferioară stângă – din venele lobului inferior.

În hilurile plămânilor venele pulmonare ocupă partea lor inferioară. În rădăcina plămânului drept posterosuperior este situată bronhia principală dreaptă, iar anteroinferior de ea – artera pulmonară dreaptă. La plămânul stâng superior se află artera pulmonară, iar posteroinferior de ea – bronhia principală stângă. Din hilul plămânilor, spre inimă pornesc câte două vene pulmonare, ce se deschid prin orificii separate în atriul stâng.

Vasele şi nervii plămânilor. Irigarea plămânilor şi bronhiilor cu sânge arterial are loc prin arterele bronhiale ce au originea de la partea toracică a aortei. Sângele venos prin venele bronhiale se varsă parţial

în venele impară şi semiimpară şi parţial în venele pulmonare. Astfel, sistemele venelor bronhiale şi pulmonare anastomozează între ele.

Vasele limfatice ale plămânilor se îndreaptă spre ganglionii limfatici bronhopulmonari, traheobronhiali superiori şi inferiori. Vasele eferente ale ganglionilor traheobronhiali merg spre unghiul venos drept, iar o parte considerabilă din limfa plămânului stâng, care se scurge din lobul lui inferior, se varsă în ductul toracic.

Nervii plămânilor provin din plexul pulmonal anterior şi posterior care se formează în regiunea hilului pulmonar din ramurile nervului vag şi ale trunchiului simpatic.

Vasele sangvine ale circulaţiei mari

(fig. 11)

Aorta

Aorta, *aorta,* este cel mai mare vas arterial cu care începe marea circulaţie sangvină şi constituie trunchiul de origine al tuturor arterelor marii circulaţii. Ea porneşte din ventriculul stâng printr-o dilataţie, numită **bulbul aortic,** *bulbus aortae.*

De la bulbul aortic, aorta se îndreaptă în sus; această parte a aortei se numeşte **aorta ascendentă,** *aorta ascendens,* şi este aproape în întregime învelită în pericard. Ieşind din pericard, aorta se curbează spre stânga şi în jos, formând **cârja** sau **arcul aortei,** *arcus aortae,* după care coboară vertical între inimă şi coloana vertebrală până în dreptul discului intervertebral dintre vertebrele L_4 şi L_5, unde se trifurcă şi dă naştere la două artere iliace comune şi o arteră sacrală medie. Segmentul aortei cuprins între arc şi arterele iliace comune poartă denumirea de **aorta descendentă,** *aorta descendens,* împărţită într-o ***porţiune toracică,*** *pars thoracica aortae,* situată deasupra diafragmului, şi o ***porţiune abdominală,*** *pars abdominalis aortae,* aşezată sub diafragm (fig. 12).

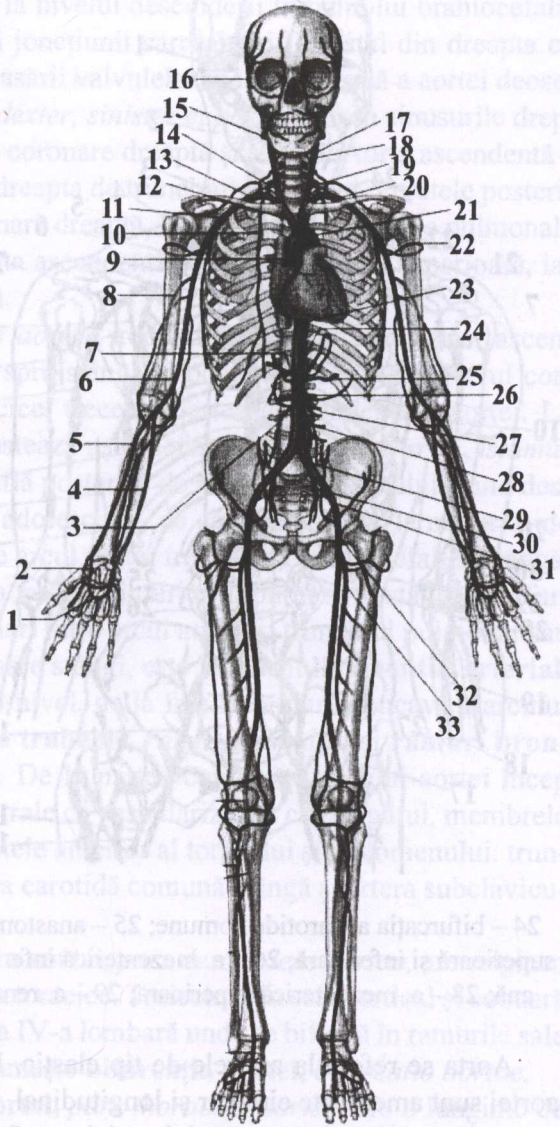

Fig. 11. Sistemul arterial al corpului uman:
1 – *arcus palmaris superficialis;* 2 – *arcus palmaris profundus;* 3 – *a. testicularis / ovarica;* 4 – *a. ulnaris;* 5 – *a. radialis;* 6 – *a. brachialis;* 7 – *a. hepatica communis;* 8 – *a. profunda brachii;* 9 – *aorta ascendens;* 10 – *a. thoracica interna;* 11 – *a. axillaris;* 12 – *truncus brachiocephalicus;* 13 – *a. subclavia dextra;* 14 – *a. vertebralis;* 15 – *a. facialis;* 16 – *a. temporalis superficialis;* 17 – *a. carotis interna sinistra;* 18 – *a. carotis externa sinistra;* 19 – *a. carotis communis sinistra;* 20 – *a. subclavia sinistra;* 21 – *arcus aortae;* 22 – *a. circumflexa humeri anterior;* 23 – *aorta thoracica;* 24 – *truncus coeliacus;* 25 – *a. lienalis;* 26 – *a. renalis sinistra;* 27 – *a. mesenterica superior;* 28 – *a. mesenterica inferior;* 29 – *a. iliaca communis sinistra;* 30 – *a. iliaca interna sinistra;* 31 – *a. iliaca externa sinistra;* 32 – *a. femoralis;* 33 – *a. profunda femoris.*

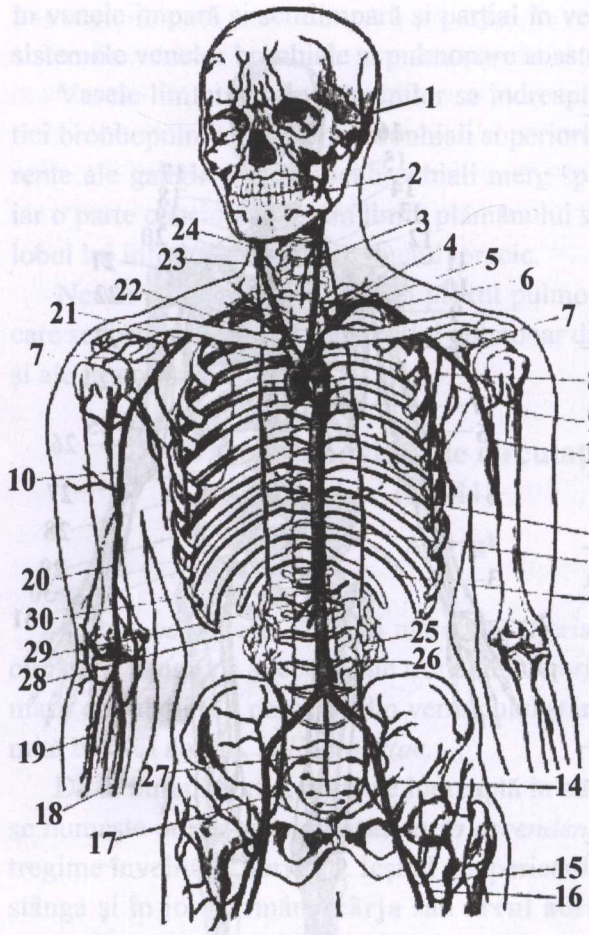

Fig. 12. Aorta şi ramurile ei (privire generală): 1 – a. temporală superficială; 2 – a. facială; 3 – a. carotidă comună stângă; 4 – trunchiul tirocervical; 5 – a. vertebrală; 6 – a. subclavie stângă; 7 – a. axilară; 8 – a. toracică laterală; 9 – a. subscapulară; 10, 20 – a. brahială; 11 – a. toracică internă; 12 – aorta toracică; 13 – a. intercostală; 14 – a. iliacă externă; 15 – a. femurală; 16 – a. femurală profundă; 17 – a. epigastrică superficială; 18 – a. ulnară; 19 – a. radială; 21 – arcul aortei; 22 – trunchiul brahiocefalic; 23 – a. tiroidă superioară; 24 – bifurcația a. carotide comune; 25 – anastomoză dintre aa. epigastrice superioară și inferioară; 26 – a. mezenterică inferioară; 27 – a. sacrală mediană; 28 – a. mezenterică superioară; 29 – a. renală; 30 – trunchiul celiac.

Aorta se referă la arterele de tip elastic. Fibrele elastice în pereții aortei sunt amenajate circular şi longitudinal. Cu vârsta, în diferite sectoare ale aortei se depun săruri de calciu, se formează plăci aterosclerotice şi se modifică parțial baza elastică.

Partea ascendentă a aortei, *pars ascendens aortae,* se întinde de la valvulele aortei şi până la nivelul descinderii trunchiului brahiocefalic ce corespunde nivelului joncţiunii cartilajului II costal din dreapta cu sternul. La nivelul amplasării valvulelor, pe faţa internă a aortei deosebim trei sinusuri (*sinus dexter, sinister et posterior).* În sinusurile drept şi stâng deviază arterele coronare dreaptă şi stângă. Aorta ascendentă e situată posterior şi spre dreapta de trunchiul pulmonar. Peretele posterior aderă la artera pulmonară dreaptă, la atriul stâng şi venele pulmonale stângi; în dreapta de aorta ascendentă se afla vena cavă superioară, iar anterior auricula dreaptă.

Arcul aortei, *arcus aortae,* reprezintă continuarea aortei ascendente, care torsionează spre stânga şi posterior, unde, la nivelul corpului vertebrei IV toracice, trece în partea descendentă a aortei. La acest nivel aorta se îngustează uşor delemitând **istmul aortei,** *isthmus aortae.* Arcul aortei se află posterior de manubriul sternului, fiind despărţită de el, la copii şi adolescenţi, de către timus, iar la maturi – de ţesut adipos. Anterior de arcul aortei trece vena brahiocefalică stângă, iar posterior – bifurcaţia traheei; inferior şi puţin spre stânga – bifurcaţia trunchiului pulmonar. Între arcul aortei şi trunchiul pulmonar sau începutul arterei pulmonare stângi, este localizat **ligamentul arterial,** *lig. arteriosum.* La acest nivel, de la faţa inferioară concavă a arcului aortei, pornesc **ramurile traheale,** *rami tracheales,* şi **ramuri bronhiale,** *rami bronchiales.* De la partea convexă a arcului aortei încep trei vase sangvine magistrale ce vascularizează capul, gâtul, membrele superioare şi parţial peretele anterior al toracelui şi abdomenului: trunchiul brahiocefalic, artera carotidă comună stângă şi artera subclaviculară stângă.

Partea descendentă a aortei, *pars descendens aortae,* are originea la nivelul vertebrei a IV-a toracice. Traiectul său este vertical şi coboară până la nivelul vertebrei a IV-a lombară unde se bifurcă în ramurile sale terminale; acest loc se numeşte **bifurcaţia aortei,** *bifurcatio aortae.*

Partea toracică a aortei, *pars thoracica aortae,* are o lungime de 17 cm, un diametru de 18-20 mm şi trece de partea stângă a corpurilor vertebrelor toracice V-VIII şi anterior de corpurile vertebrelor toracice

IX-XII. Este situată în mediastinul posterior şi se află în raport cu vasele sangvine şi organele cavităţii toracice. La stânga de ea sunt situate vena hemiazigos şi pleura mediastinală stângă; la dreapta – vena azigos şi canalul toracic; anterior – nervul vag, bronhia stângă şi pericardul. Raportul aortei toracice cu esofagul este diferit: partea superioară trece mai întâi prin faţa esofagului, apoi spre stânga de el; la nivelul vertebrelor toracice IV-VII aorta se află la stânga de esofag şi parţial este acoperită de el; la nivelul vertebrelor VIII-XI – în spatele esofagului şi prin hiatul aortic al diafragmului pătrunde în cavitatea abdominală.

Partea abdominală a aortei, *pars abdominalis aortae,* este situată pe partea anterioară a corpurilor vertebrelor, deplasată puţin spre stânga. Ea începe la nivelul Th_{12} şi continuă până la nivelul vertebrei L_4, unde se bifurcă în două artere iliace comune. Partea abdominală a aortei este dispusă retroperitoneal, anterior aflându-se pancreasul şi porţiunea orizontală a duodenului. La nivelul vertebrei L_2 este intersectată de rădăcina mezocolonului colonului transvers, de venele lienală şi renală stângă, de rădăcina mezenterului intestinului subţire; la dreapta de ea se află vena cavă inferioară. Aorta este înconjurată de plexuri nervoase vegetative, vase limfatice şi ganglioni limfatici.

Posterior de aorta abdominală, în regiunea hiatului aortic al diafragmului, se află porţiunea iniţială a ductului limfatic cu *cisterna chyli,* iar în dreapta aderă vena cavă inferioară. De la aorta abdominală, la fel, ca şi de la cea toracică pornesc ramuri parietale şi ramuri viscerale.

Ramurile aortei ascendente

Din porţiunea iniţială a aortei ascendente – **bulbul aortic** – descind spre inimă două artere coronare: artera coronară stângă şi artera coronară dreaptă. Fiind primele ramuri colaterale, ele au un traiect sinuos, subepicardic, şi sunt însoţite de vene, vase limfatice, nervi şi o masă de ţesut adipos.

Artera coronară stângă, *a. coronaris sinistra,* îşi are originea la nivelul sinusului stâng al aortei printr-o mică pâlnie de 3-4 mm. Porţiunea ei iniţială este situată între trunchiul pulmonar şi auriculul stâng

(fig. 13, 14), şi la 3-5 mm deasupra şanţului coronar se divide în două ramuri sub un unghi ascuţit: **ramura interventriculară anterioară,** *r. interventricularis anterior,* şi **ramura circumflexă,** *r. circumflexus.* Ramura interventriculară anterioară urmează şanţul omonim al cordului, terminându-se cel mai adesea la nivelul vârfului inimii, de unde poate să urce retrograd prin şanţul interventricular posterior. Uneori ea poate fi dublă, iar în circa 1/3 din cazuri poate avea un traseu intramural. În traiectul descendent, artera interventriculară anterioară dă naştere la 4-8 ramuri care irigă peretele ventriculului stâng, muşchii papilari, septul interventricular, peretele anterior al ventriculului drept, peretele atriului stâng.

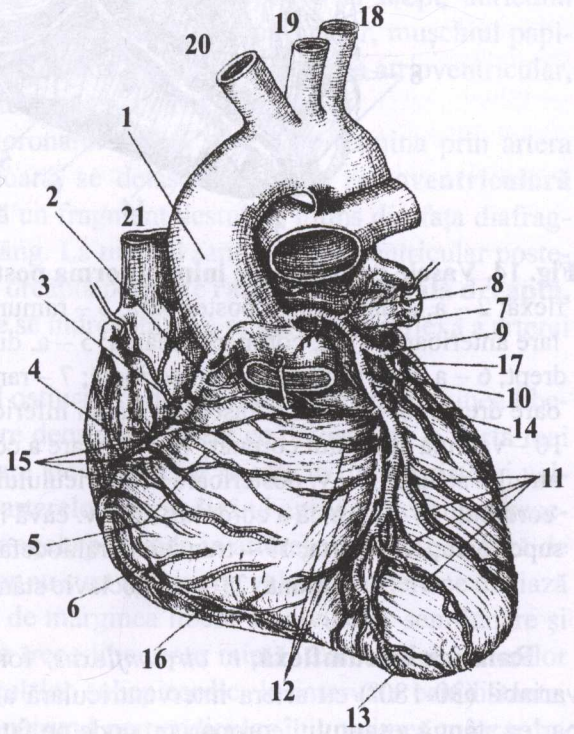

Fig. 13. Vasele coronare ale inimii (norma anterioară): 1 – aorta ascendentă; 2 – a. coronară dreaptă; 3, 4 – aa. atriale anterioare din dreapta; 5 – ramuri descendente ventriculare anterioare; 6 – a. marginală dreaptă; 7 – a. coronară stângă; 8 – a. atrială stânga anterioară; 9 – a. circumflexă; 10 – a. interventriculară anterioară; 11 – aa. diagonale stângi; 12 – aa. paraseptale drepte; 13 – a. apicală; 14 – a. marginală stângă; 15 – vene cardiace mici; 16 – v. marginală stângă; 17 – v. mare a cordului; 18 – a. subclavie stângă; 19 – a. carotidă comună stângă; 20 – trunchiul brahiocefalic; 21 – v. cavă superioară.

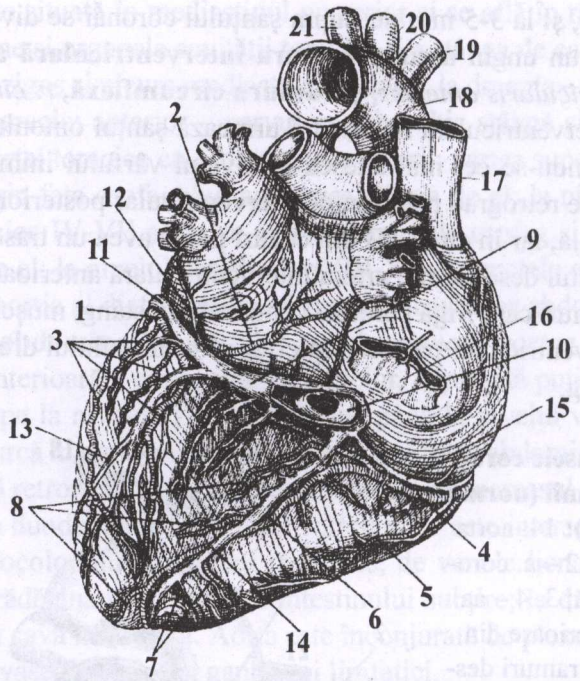

Fig. 14. Vasele coronare ale inimii (norma posterioară): 1 – a. circumflexă; 2 – a. atrială stângă posterioară; 3 – ramuri descendente ventriculare anterioare; 4 – a. coronară dreaptă; 5 – a. diagonală a ventriculului drept; 6 – a. interventriculară posterioară; 7 – ramuri ventriculare inferioare drepte; 8 – ramuri paraseptale stângi inferioare; 9 – sinus coronar; 10 – valvula sinusului coronar; 11 – v. mare a cordului; 12 – v. oblică a atriului stâng; 13 – v. posterioară a ventriculului stâng; 14 – v. medie a cordului; 15 – v. mică a cordului; 16 – v. cavă inferioară; 17 – v. cavă superioară; 18 – aorta; 19 – trunchiul brahiocefalic; 20 – a. carotidă comună; 21 – a. subclavie stângă.

Ramura circumflexă, *r. circumflexus,* formează un unghi foarte variabil (30-180^0) cu artera interventriculară anterioară şi urmează în partea stângă a şanţului coronarian, unde pe faţa posterioară a cordului anastomozează cu artera coronară dreaptă. Uneori ramura circumflexă poate fi dublă. Ea dă naştere la ramuri ascendente atriale şi ramuri des-

cendente ventriculare ce irigă atriul şi auriculul stâng, septul interatrial, nodulul sinoatrial, ventriculul stâng şi peretele trunchiului pulmonar.

Artera coronară dreaptă, *a. coronaris dextra,* ia naştere la nivelul sinusului drept al aortei printr-o mică pâlnie de 3-4 mm. De la origine se situează între trunchiul pulmonar şi auriculul drept, fiind înglobată într-o cantitate apreciabilă de ţesut adipos. Apoi urmează şanţul coronarian, coborând prin şanţul interventricular posterior sub numele de **ramură interventriculară posterioară,** *r. interventricularis posterior,* îndreptându-se spre apexul cordului. Uneori ea poate înconjura vârful inimii ajungând în şanţul interventricular anterior.

Ramura interventriculară posterioară irigă peretele ventriculului drept, muşchii papilari ai ventriculului drept, atriul drept, auriculul drept, porţiunea posterioară a septului interventricular, muşchiul papilar posterior al ventriculului stâng, nodulii sinoatrial şi atrioventricular, peretele aortei ascendente şi a venei cave superioare.

La nivelul cotului coronarei drepte spre a se termina prin artera interventriculară posterioară, se detaşează **artera retroventriculară stângă** ce vascularizează un fragment destul de întins din faţa diafragmatică a ventriculului stâng. La nivelul şanţului interventricular posterior de la artera coronară dreaptă porneşte **ramura marginală dreaptă,** *r. marginalis dexter,* care se îndreaptă spre ramura circumflexă a arterei coronare stângi.

În funcţie de raportul ostiurilor arterelor coronare cu marginea liberă a valvulelor semilunare deosebim: artere ce deviază de la aortă mai jos de marginile superioare ale valvulelor la care în timpul sistolei valvulele acoperă orificiile arterelor, împiedicând aproape definitiv trecerea sângelui spre cord (sângele pătrunde în arterele coronare în fază de diastolă, când orificiile lor nu sunt închise de valvule); artere ce deviază de la aortă ceva mai sus de marginea liberă a valvulelor semilunare şi în timpul sistolei sângele trece liber spre inimă. Colateralele arterelor coronare emit, în traiectul lor subepicardic, la intervale echidistante, ramuri intramurale care pătrund perpendicular în grosimea miocardului. Ele asigură irigarea cu sânge a tuturor straturilor inimii. Deosebim ramuri scurte, ce irigă stratul compact al miocardului ventricular comun

şi propriu, şi ramuri mai lungi, care ajung în zona subendocardiacă, unde formează o bogată reţea anastomotică.

Ramurile arterelor coronare sunt artere terminale, în sensul că ele irigă regiuni miocardice fără suprapunere de la alte ramuri mari. Deşi există anastomoze abundente între arteriole, acest aport de sânge este insuficient pentru a acoperi necesităţile miocardului când se produce o ocluzie subită a unei ramuri mari. Ca rezultat, regiunea vascularizată de ramura în cauză se va necroza. Regiunea miocardică necrozată se numeşte infarct.

În conformitate cu modul de repartizare a ramurilor arterelor coronare se diferenţiază trei tipuri anatomice: predominant este **tipul dextrocoronarian** (54%), când majoritatea compartimentelor cordului sunt irigate din ramurile arterei coronare drepte; **sinistrocoronarian,** când predomină zonele irigate de artera coronară stângă (5%); **tipul echilibrat,** întâlnit în cca 30% din cazuri şi manifestat prin aceea că cele două artere coronare asigură aproape complet irigaţia miocardului ventricular corespunzător. Sunt descrise încă două tipuri – **hiperdominant drept** şi **hiperdominant stâng.** În tipul hiperdominant drept (cel mai frecvent), artera coronară dreaptă furnizează pe lângă artera interventriculară posterioară mai multe ramuri pentru peretele inferior al ventriculului stâng. În tipul hiperdominant stâng, artera coronară stângă dă naştere mai multor ramuri destinate peretelui inferior al ventriculului drept.

Aceste tipuri anatomice devin importante în prognosticul infarctului miocardic în funcţie de sediul leziunii vasculare.

Arterele coronare pot fi vizualizate cu ajutorul unei proceduri cunoscută sub denumirea de angiografie coronariană. În aprecierea aspectelor coronarografice şi estimarea probabilităţii dezvoltării infarctului miocardic, pe lângă cunoaşterea tipurilor descrise trebuie să se ţină cont şi de caracterele morfologice ale arterelor coronare:

- prezenţa la origine a unei porţiuni infundibulare, sediul frecvent al depunerilor plăcilor de aterom;

- traiectul sinuos, menit să ofere o rezervă în timpul fazelor ciclului cardiac;

- aşezarea arterelor în şanţurile inimii, înconjurate de o masă de ţesut adipos;

- capilarizare bogată, însă cu anastomoze insuficiente funcţional (circulaţie de tip terminal), explicând instalarea infarctului de miocard prin obstrucţia unei ramuri arteriale.

Ramurile arterelor coronare formează multiple anastomoze. Deosebim anastomoze intraorganice şi extraorganice. *Anastomozele intraorganice* se efectuează prin unirea ramurilor uneia şi aceleiaşi artere coronare, deci sunt intrasistemice. Se întâlnesc, foarte rar, şi anastomoze intersistemice dintre ramurile arterei coronare drepte cu ramurile arterei coronare stângi. *Anastomozele extraorganice* reprezintă şi unirea dintre ramurile arterelor coronare cu ramurile arterelor bronhiale, mediastinale, intercostale, precardiace, esofagiene şi ale arterei toracice interne. Aceste anastomoze sunt slab pronunţate şi au loc prin intermediul ligamentelor pericardului.

Se cunosc variante, anomalii topografice şi de ramificare ale arterelor coronare ce se manifestă prin modificări ale locului de origine şi numărul acestor artere:

- locul de origine mult superior de valvulele semilunare ale aortei;

- artera coronară porneşte de la trunchiul pulmonar sau de la a. subclavie stângă;

- arteră coronară impară;

- prezenţa unei artere coronare supranumerare cu origine separată în aortă;

- prezenţa unei artere coronare supranumerare cu origine separată în trunchiul pulmonar;

- artera interventriculară anterioară din artera coronară dreaptă;

- artera interventriculară posterioară din artera coronară stângă;

- trunchi arterial coronar comun;

- 3-4 artere coronare; câte două artere coronare din dreapta şi două din stânga;

- două artere coronare pornesc de la aortă şi două de la a. subclavie stângă.

Ramurile arcului aortei

Trunchiul brahiocefalic, *truncus brachiocephalicus,* are o lungime de 3-5 cm, un diametru de 8-12 mm, se îndreaptă în sus şi în dreapta, anterior de trahee. La nivelul articulaţiei sternoclaviculare drepte se bifurcă în **artera carotidă comună dreaptă şi subclavie dreaptă.**

Artera carotidă comună, *arteria carotis communis,* este pereche. **Artera carotidă comună dreapta,** *a. carotis communis dextra,* este o ramură a trunchiului brahiocefalic, are o lungime de 6-12 cm, iar **artera carotidă comună stângă,** *a. carotis communis sinistra,* are originea nemijlocit de la arcul aortei şi este cu 2-3 cm mai lungă decât cea dreaptă, fiind constituită din două porţiuni – toracică şi cervicală, pe când cea dreaptă numai din porţiunea cervicală.

Arterele carotide sunt situate posterior de muşchii sternocleidomastoidian şi omohioidian; feţele anterolaterale aderă la vena jugulară internă, iar între ele trece nervul vag. Artera, vena şi nervul formează fasciculul vasculonervos al gâtului, care este înconjurat de o teacă fascială.

Artera carotidă comună trece în triunghiul carotid, cedând ramuri mici pentru vasele şi nervii care o însoţesc – *vasa vasorum* şi *vasa nervorum.* La nivelul marginii superioare a cartilajului tiroid se bifurcă în ramuri terminale: artera carotidă externă şi artera carotidă internă. Uneori aceste două artere se desprind direct din arcul aortei. În apropierea locului de bifurcare, artera carotidă comună prezintă o dilataţie mică, numită **sinus carotid,** *sinus caroticus.* La nivelul bifurcaţiei, în adventicea arterei se află **glomusul carotid,** *glomus caroticum,* de dimensiuni mici, care conţine celule glandulare, dotat cu o reţea capilară şi terminaţii nervoase provenite din nervii IX, X şi ganglionul cervical superior. Constituie un chemoreceptor sensibil la modificările fizicochimice ale sângelui.

Deosebim cinci tipuri (variante) de origine ale ramurilor de la arcul aortei (fig. 15). Prima variantă se caracterizează prin pornirea cu un trunchi comun a ambelor artere carotide comune şi a arterei subclaviculare drepte, şi cea stângă pornind separat; al doilea tip – printr-un trunchi

comun pornesc arterele subclaviculară şi carotidă comună dreaptă, iar celelalte două pornesc aparte; în cel ce-al treilea tip artera vertebrală stângă porneşte nemijlocit de la arcul aortei, dar nu de la artera subclaviculară stângă; pentru tipul patru este specific descinderea arterei subclaviculare drepte nemijlocit de la aortă; pentru tipul cinci este caracteristic că artera tiroidă inferioară porneşte de la arcul aortei. Aceste variante se stabilesc în perioada embrionară şi nu se modifică cu vârsta.

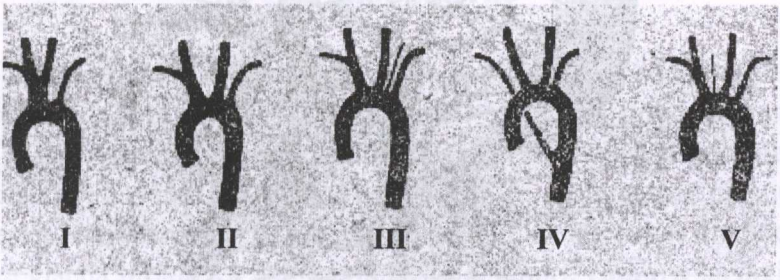

Fig. 15. Variante ale ramurilor arcului aortei.

Artera carotidă externă

Artera carotidă externă, *a. carotis externa,* vascularizează o mare parte din organele gâtului (glandele tiroidă şi paratiroide, laringele, faringele, muşchii gâtului, muşchii cefei) şi organele capului (limba, amigdalele, glandele salivare, pavilionul urechii, dinţii, muşchii şi oasele capului, pereţii cavităţii nazale, urechea medie şi externă, *dura mater* craniană), în afară de encefal, globul ocular şi urechea internă.

Porţiunea iniţială a arterei carotide externe este acoperită de muşchiul sternocleidomastoidian, pe urmă trece în triunghiul carotid unde se află sub lamela superficială a fasciei cervicale şi muşchiul platisma. De la nivelul marginii superioare a cartilajului tiroid, artera carotidă externă se îndreaptă spre articulaţia temporomandibulară, trece prin fosa retromandibulară, fiind despărţită de artera carotidă internă prin muşchii stiloglos şi stilofaringian. Penetrând glanda parotidă, la nivelul colului mandibulei, se împarte în două ramuri terminale: artera maxilară şi artera temporală superficială.

Pe traiectul său artera carotidă externă formează ramuri colaterale, reunite în trei grupe (fig. 16):

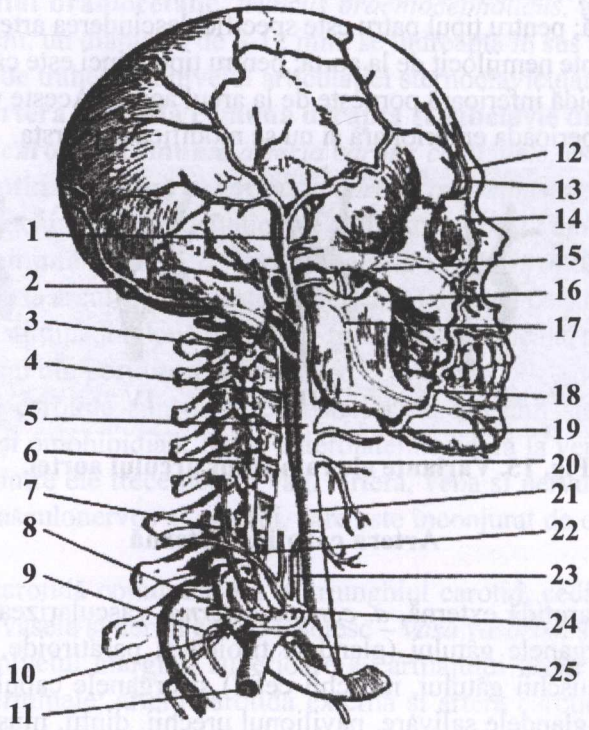

Fig. 16. Artera carotidă externă: 1 – *a. temporalis superficialis;* 2 – *a. occipitalis;* 3, 6 – *a. vertebralis;* 4 – *a. carotis interna;* 5 – *a. carotis externa;* 7 – *a. cervicalis profunda;* 8 – *a. transversa colli;* 9 – *a. intercostalis suprema;* 10 – *a. suprascapularis;* 11 – *a. subclavia;* 12 – *a. supratrochlearis;* 13 – *a. supraorbitalis;* 14 – *a. angularis;* 15 – *a. maxillaris;* 16 – *a. buccalis;* 17 – *a. alveolaris inferior;* 18 – *a. facialis;* 19 – *a. lingualis;* 20 – *a. thyroidea superior;* 21 – *a. carotis communis;* 22 – *a. cervicalis superficialis;* 23 – *a. thyroidea inferior;* 24 – *truncus thyrocervicalis;* 25 – *a. thoracica interna.*

- ***anterior***: tiroidană superioară, linguală şi facială;

- ***posterior***: sternocleidomastoidiană, occipitală şi auriculară posterioară;

- ***mediu***: faringiană ascendentă.

Ramurile anterioare ale arterei carotide externe

Artera tiroidă superioară, *a. thyroidea superior,* se îndreaptă anteroinferior şi la nivelul polului superior al glandei tiroide se ramifică în trei **ramuri glandulare: anterioare, posterioare şi laterale,** *rr. glandularis anterior, posterior et lateralis.* În profunzimea organului, acestea anastomozează cu ramurile arterei tiroide inferioare. În traiectul spre glanda tiroidă, ea emite următoarele ramuri: **ramura laringiană superioară,** *r. laryngea superior,* **ramura sternocleidomastoidiană,** *r. sternocleidomastoidea,* **ramurile infrahioidiană** şi **cricotiroidiană,** *rr. infrahyoideus* et *cricothyroideus.*

Aşadar, a. tiroidă superioară irigă glandele tiroidă şi paratiroide, laringele, osul hioid şi muşchiul sternocleidomastoidian.

Artera linguală, *a. lingualis,* are originea la nivelul cornului mare al osului hioid, trece în sus şi medial, la început prin triunghiul carotid, apoi pe sub tendonul muşchiului digastric pătrunde în triunghiul submandibular, unde trimite **artera sublinguală,** *a. sublingualis,* care vascularizează glanda sublinguală şi muşchii localizaţi mai sus de osul hioid. În triunghiul lui Pirogov, a. linguală trece pe sub muşchiul hioglos, unde poate fi ligaturată, şi se îndreaptă spre vârful limbii, formând următoarele ramuri: **ramuri dorsale ale limbii,** *rr. dorsales linguae,* **ramura sublinguală,** *r. sublingualis,* spre glanda salivară omonimă, **ramura suprahioidiană,** *r. suprahyoideus.* Ramura terminală a arterei linguale pătrunde până la apexul limbii şi se numeşte **artera profundă a limbii,** *a. profunda linguae.*

Artera facială, *a. facialis* (fig. 17), începe cu 1 cm superior de originea arterei linguale, la nivelul unghiului mandibulei. În 20% din cazuri are origine comună cu a. lingual sub forma unui trunchi, numit **trunchiul lingofacial,** *truncus linguofacialis.* Ea se îndreaptă oblic superior şi anterior, trece prin triunghiul submandibular, penetrând glanda submandibulară. În regiunea acestui triunghi formează următoarele ramuri:

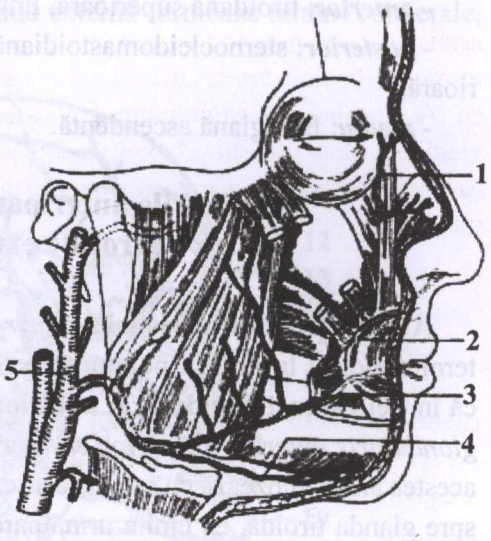

Fig. 17. Artera facială: 1 – *a. angularis;* 2 – *a. labialis superior;* 3 – *a. labialis inferior;* 4 – *a. submentalis;* 5 – *a. carotis externa.*

- **artera palatină ascendentă,** *a. palatina ascendens,* ce vascularizează faringele şi palatul moale;
- **ramura tonsilară,** *ramus tonsillaris,* – spre amigdala palatină;
- **ramuri glandulare,** *rr. glandulares,* – spre glanda submandibulară;
- **artera submentală,** *a. submentalis,* trece în fosa submandibulară, vascularizând muşchii milohioidian şi digastric.

Străbătând triunghiul submandibular, artera facială ocoleşte marginea inferioară a corpului mandibulei, anterior de muşchiul maseter, şi continuă în regiunea feţei printr-un traiect sinuos, ce reflectă adaptarea vasului la expansiunea părţilor moi de la acest nivel. Trece lateral de unghiul gurii, îndreptându-se spre unghiul medial al ochiului. În regiunea feţei, artera facială formează următoarele ramuri:

- **artera labială inferioară,** *a. labialis inferior;*
- **artera labială superioară,** *a. labialis superior;* în jurul orificiului bucal se formează anastomoză între toate aceste patru artere labiale;

- **artera unghiulară,** *a. angularis,* reprezintă porţiunea terminală a arterei faciale, care în unghiul medial al ochiului anastomozează cu ramura terminală a arterei oftalmice din sistemul arterei carotide interne.

Artera facială irigă palatul moale, faringele, tonzilele palatine, glanda submandibulară, buzele, nasul extern şi palpebra inferioară. Ea formează anastomoze cu arterele oftalmică, temporală superficială, linguală şi maxilară.

Ramurile posterioare ale arterei carotide externe

Artera sternocleidomastoidiană, *a. sternocleidomastoidea,* vascularizează muşchiul omonim.

Artera occipitală, *a. occipitalis,* are originea la acelaşi nivel cu artera facială şi, trecând inferior de venterul posterior al muşchiului digastric, se îndreaptă superior şi lateral spre apofiza transversală a atlasului, parcurgând şanţul omonim al temporalului. La acest nivel, trecând printre muşchii trapez şi sternocleidomastoidian, ea devine superficială, ramificându-se în pielea regiunii occipitale. Artera occipitală formează o serie de ramuri la nivelul: muşchilor din această regiune – *rr. musculares;* pavilionului urechii – *ramus auricularis; durei mater* din fosa craniană posterioară – *ramus meningeus;* ramura mastoidiană, *ramus mastoideus,* pentru celulele mastoidiene şi meninge, şi o ramură descendentă, *ramus descendens,* spre muşchii regiunii posterioare a gâtului.

Artera occipitală irigă muşchii regiunii occipitale, apofiza mastoidiană, *dura mater* a encefalului şi formează anastomoze cu artera temporală superficială şi artera auriculară posterioară.

Artera auriculară posterioară, *a. auricularis posterior,* se desprinde din artera carotidă externă, superior de nivelul arterei occipitale, porneşte în sus şi înapoi prin intervalul dintre apofiza mastoidiană şi meatul auditiv extern. Se ramifică în partea externă a pavilionului urechii, în pielea şi muşchii regiunii occipitale şi în cavitatea timpanică. Ramurile ei sunt: artera stilomastoidiană, *a. stylomastoidea,* care pătrunde prin orificiul omonim în canalul nervului facial şi se distribuie

prin colateralele sale mucoasei cavității timpanice, celulelor mastoidiene și mușchiului scăriței; ramura auriculară, *ramus auricularis,* pentru fața dorsală a pavilionului urechii; ramura occipitală, *ramus occipitalis,* pentru pielea acestei regiuni, care anastomozează cu artera occipitală; artera timpanică posterioară, *a. tympanica posterior,* spre tunica mucoasă a cavității timpanice și a celulelor mastoidiene.

Artera auriculară posterioară irigă apofiza mastoidiană, cavitatea timpanică, mușchii pavilionului urechii și formează anastomoze cu ramurile arterei occipitale și temporale superficiale.

Ramura medie a arterei carotide externe

Artera faringiană ascendentă, *a. pharyngea ascendens* descibde de la artera carotidă externă, aproape de nivelul originei acesteia, urcă pe peretele lateral al faringelui, unde trimite formează mai multe ramuri: faringiale, *rr. pharyngeales,* vascularizează mușchii faringelui, palatul moale, amigdala palatină și tuba auditivă; artera meningee posterioară, *a. meningea posterior,* pătrunde în craniu prin orificiul jugular; artera timpanică inferioară, *a. tympanica inferior,* prin canaliculul timpanic ajunge în cavitatea timpanică, unde vascularizează tunica mucoasă.

Artera faringiană ascendentă irigă faringele, meningele regiunii fosei craniene posterioare, mucoasa cavității timpanice și a tubului auditiv.

Ramurile terminale ale arterei carotide externe

Artera temporală superficială, *a. temporalis superficialis,* reprezintă o continuare a arterei carotide externe. Ea trece prin parenchimul glandei parotide anterior de pavilionul urechii și, traversând arcada zigomatică, devine superficială, situându-se subcutanat pe fascia mușchiului temporal. Aici artera poate fi comprimată pe arcul zigomatic. La nivelul marginii superioare a orbitei se împarte în două ramuri mari: anterioară – ramura frontală, *ramus frontalis,* și posterioară – ramura parietală, *ramus parietalis,* care irigă mușchiul epicranian, pielea frunții

şi regiunii parietale, formând anastomoze cu a. occipitală şi a. frontală (ultima din sistemul a. carotide interne).

Pe traiect a. temporală superficială formează mai multe ramuri: ramura parotidiană, *ramus parotideus,* destinată parenchimului glandei parotide; ramuri auriculare anterioare, *rr. auriculares anteriores,* pentru pavilionul urechii şi conductul auditiv extern; artera transversală a feţei, *a. transversa faciei,* care trece alături de canalul glandei parotide şi se ramifică în muşchii mimici şi pielea obrazului; artera zigomaticoorbitală, *a. zygomaticoorbitalis,* care are un traiect de-a lungul marginii superioare a arcului zigomatic, până la unghiul lateral al ochiului, irigând muşchiul orbicular al ochiului; artera temporală medie, *a. temporalis media,* care pătrunde profund în şanţul arterial de pe scuama temporalului, vascularizând muşchiul temporal.

Artera temporală superficială irigă glanda parotidă, pielea şi muşchii feţei, a regiunilor temporale, parietale şi frontale, pavilionul urechii şi conductul auditiv extern. Formează anastomoze cu ramurile arterelor faciale, occipitale şi oftalmică.

Artera maxilară, *a. maxillaris,* (fig. 18, 19) are un traiect sinuos. În porţiunea iniţială este acoperită lateral de ramura mandibulei, apoi trece prin fosa infratemporală şi pătrunde în cea pterigopalatină, unde formează ramurile sale terminale. Este destinată formaţiunilor profunde ale feţei. Pentru a simplifica studierea ramurilor acestei artere, topografic trunchiul ei este subdivizat în trei porţiuni: mandibulară, pterigoidiană şi pterigopalatină.

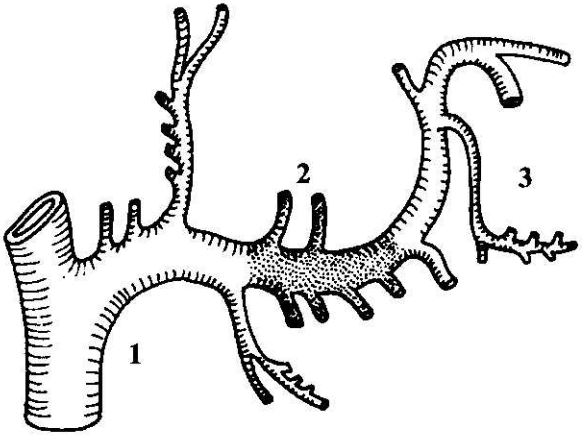

Fig. 18. Porţiunile arterei maxilare: 1 – porţiunea mandibulară; 2 – porţiunea pterigoidiană; 3 – porţiunea pterigopalatină.

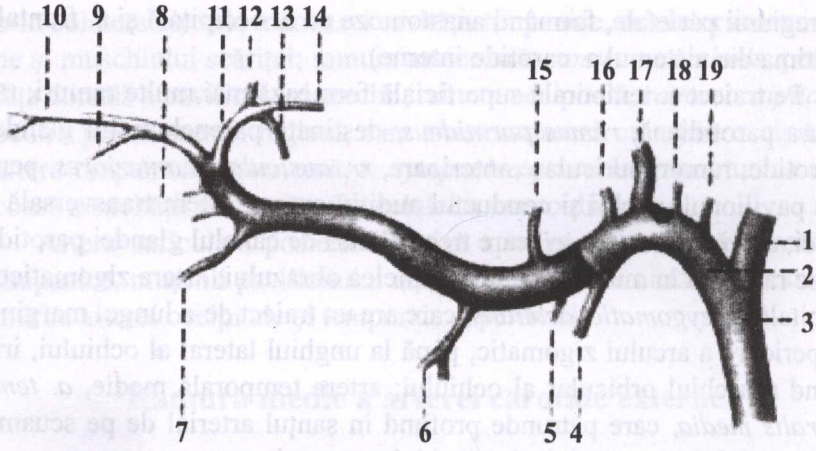

Fig. 19. Schema ramurilor arterei maxilare: 1 – *a. temporalis superficialis;* 2 – *a. maxillaris;* 3 – *a. carotis externa;* 4 – *a. alveolaris inferior;* 5 – *a. masseterica;* 6 – *a. pterygoidea;* 7 – *a. buccinatoria;* 8 – *aa. alveolares superiores anteriores;* 9 – *aa. alveolares superiores posteriores;* 10 – *a. infraorbitalis;* 11 – *a. sphenopalatina;* 12 – *a. canalis pterygoidei;* 13 – *a. palatina descendens;* 14 – *a. temporalis profunda anterior;* 15 – *a. temporalis profunda posterior;* 16 – *a. meningea accessoria;* 17 – *a. meningea media;* 18 – *a. tympanica anterior;* 19 – *a. auricularis profunda.*

În porţiunea mandibulară, artera ocoleşte colul mandibulei şi formează următoarele ramuri:

- **artera auriculară profundă,** *a. auricularis profunda,* pentru articulaţia temporomandibulară, canalul auditiv extern şi cavitatea timpanică;

- **artera timpanică anterioară,** *a. tympanica anterior,* prin fisura pietrotimpanică se îndreaptă spre tunica mucoasă a cavităţii timpanice;

- **artera alveolară inferioară,** *a. alveolaris inferior,* pătrunde în canalul mandibulei împreună cu vena şi nervul omonim. În canalul mandibulei de la ea descind ramurile dentale, *rr. dentales.* Ramura ei terminală, **artera mentală,** *a. mentalis,* părăseşte canalul prin orificiul mental, unde anastomozează cu ramurile arterei faciale, vascularizând

bărbia şi buza inferioară. Înainte de a pătrunde în canalul mandibulei, ea trimite **ramura milohioidiană,** *r. mylohyoideus,* destinată muşchiului omonim;

- **artera meningeală medie,** *a. meningea media,* pătrunde în cavitatea craniului prin orificiul spinos al aripii mari a sfenoidului, unde formează **a. timpanică superioară,** *a. tympanica superior,* care vascularizează cavitatea timpanică. Artera meningeală medie şi ramurile sale străbat spaţiul îngust dintre *dura mater* şi lamela internă a oaselor craniene. *Dura mater* aderă strâns la oasele craniene la nivelul suturilor acestora. Aceasta face ca hematomul, determinat de hemoragia de la nivelul arterei meningeale medii (sau de la una din ramurile acesteia), să fie delimitat de perimetrul unuia dintre oasele craniene. Hematoamele intracraniene comprimă masa cerebrală şi determină tulburări neurologice variate.

Ramurile porţiunii pterigoidiene pleacă spre toţi muşchii masticatori, muşchiul buccinator, mucoasa sinusului maxilar şi molarii superiori, primind denumirile respective:

- **artera maseterică,** *a. masseterica,* trece prin incisura mandibulară la muşchiul omonim;

- **artera temporală profundă,** *a. temporalis profunda,* pătrunde în profunzimea muşchiului temporal;

- **ramurile pterigoidiene,** *rr. pterygoidei,* pentru muşchii omonimi;

- **artera bucală,** *a. buccalis,* spre muşchiul buccinator;

- **artera alveolară posterioară superioară,** *a. alveolaris posterior superior,* coboară pe tuberozitatea maxilei şi pătrunde prin orificiile alveolare în rădăcinile molarilor şi premolarilor superiori, şi în sinusul maxilar.

De la porţiunea pterigopalatină a arterei maxilare pornesc trei ramuri:

- **artera infraorbitală,** *a. infraorbitalis,* trece prin fisura orbitală inferioară în cavitatea orbitală, se plasează în şanţul şi canalul infraorbital, şi prin orificiul omonim ajunge la faţă. În canalul infraorbital, de la ea descind **arterele alveolare superioare anterioare,** *aa. alveolares*

superiores anteriores, care vascularizează dinţii incisivi, canini şi mucoasa sinusului maxilar;

- **artera palatină descendentă,** *a. palatina descendens,* de la care descinde **artera canalului pterigoid,** *a. canalis pterygoidei,* care vascularizează faringele şi tubul auditiv, iar trecând prin canalul palatin mare irigă palatul dur şi palatul moale;

- **artera sfenopalatină,** *a. sphenopalatina,* ramura terminală a arterei maxilare, este destinată cavităţii nazale. Pătrunde în cavitatea nazală prin orificiul omonim, lansând ramuri peretelui lateral – *aa. nasales posteriores laterales,* şi septului nazal – *a. septi nasalis posterior.*

Artera maxilară vascularizează dinţii, urechea externă şi medie, meningele encefalului, muşchii masticatori, tunica mucoasă a cavităţii nazale, sinusului maxilar şi a cavităţii bucale. Anastomozează cu ramurile arterelor facială, temporală superficială şi oftalmică.

Artera carotidă internă

Artera carotidă internă, *a. carotis interna,* descinde de la artera carotidă comună şi se îndreaptă spre baza craniului, pătrunzând în canalul carotid al piramidei osului temporal. Ca urmare a raportului strâns dintre artera carotidă internă (în canalul carotidei) şi porţiunea cohleară a urechii interne, pulsaţiile arterei pot interfera cu recunoaşterea normală a undelor sonore de către celulele receptoare din cohlee. La vârful stâncii piramidei, prin orificiul carotid intern, artera pătrunde în cavitatea craniului. Pe traiectul ei deosebim patru porţiuni: cervicală, pietroasă, cavernoasă şi cerebrală (fig. 20).

Porţiunea cervicală, *pars cervicalis,* trece postero-lateral de artera carotidă externă în teaca carotidiană, împreună cu vena jugulară internă şi nervul vag. Nu se ramifică.

Porţiunea pietroasă, *pars petrosa,* trece prin canalul carotid şi dă naştere **arterelor caroticotimpanice,** *aa. caroticotympanicae,* care participă la vascularizaţia pereţilor cavităţii timpanice.

Porţiunea cavernoasă, *pars cavernosa,* este situată în sinusul cavernos de pe faţa laterală a corpului osului sfenoidal se formează mai

multe ramuri: **meningeale,** *rr. meningeales,* care participă la vascularizația meningelui din fosa craniană mijlocie, **ramura sinusului cavernos,** *r. sinus cavernosi,* și **artera hipofizară inferioară,** *a. hypophysialis inferior.*

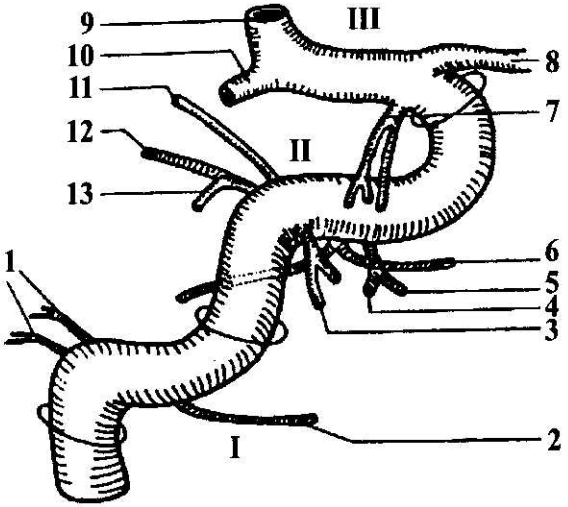

Fig. 20. Porțiunile și ramurile arterei carotide interne. I – porțiunea cervicală; II – porțiunea pietroasă; III – porțiunea cavernoasă: 1 – *aa. caroticotympanicae;* 2 – *a. canalis pterygoideae;* 3 – *a. hypophysialis inferior;* 4 – *r. sinus cavernosi;* 5 – *rr. meningeae;* 6 – *r. ganglioni trigemini;* 7 – *a. hypophysialis superior;* 8 – *a. ophthalmica;* 9 – *a. cerebri media;* 10 – *a. cerebri anterior;* 11 – *r. basalis tentorii;* 12 – *a. marginalis tentorii;* 13 – *a. clivales.*

Porțiunea cavernoasă a arterei carotide interne are forma unui „S" culcat, aspect angiografic numit **sifon carotidian,** compus din trei segmente:

- *segmentul proximal,* vertical ascendent, așezat medial ganglionului Gasser și de aceea numit și segment gasserian;

- *segmentul intermediar* orizontal, paralel cu planșeul șeii turcești, numit segment selar;

- *segmentul distal,* vertical, ușor convex înainte, care la nivelul apo-

fizelor clinoide anterioare părăseşte loja cavernoasă şi se termină prin bifurcaţia arterei carotide interne în arterele cerebrale anterioară şi medie.

Dispoziţia în sifon are mare importanţă funcţională, permiţând reducerea presiunii sangvine cu circa 20 mm Hg.

Porţiunii cerebrale, *pars cerebralis,* cea mai scurtă, îi corespunde **artera hipofizară superioară,** *a. hypophysialis superior,* care se divide în cinci ramuri.

Artera oftalmică, *a. ophthalmica* (fig. 21), trece posterior de nervul optic şi împreună cu el, prin canalul omonim, pătrunde în orbită. Apoi artera oftalmică trece pe peretele medial al orbitei spre unghiul medial al ochiului, unde dă naştere la ramurile terminale: arterele palpebrale mediale şi artera dorsală a nasului. Pe traiectul acesteia, în cavitatea orbitală, de la ea descind următoarele ramuri:

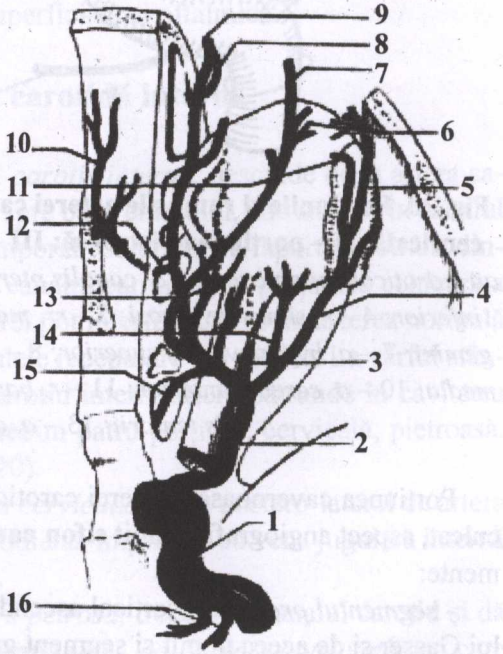

Fig. 21. Artera oftalmică:
1 – *a. carotis interna;* 2 – *a. ophthalmica;* 3 – *a. centralis retinae;* 4 – *a. lacrimalis;* 5 – *aa. palpebrales laterales;* 6 – *aa. conjunctivales posteriores;* 7 – *a. supraorbitalis;* 8 – *a. dorsalis nasi;* 9 – *a. supratrochlearis;* 10 – *a. meningea anterior;* 11 – *aa. ciliares anteriores;* 12 – *a. ethmoidalis anterior;* 13 – *aa. ciliares posteriores longi;* 14 – *aa. ciliares posteriores breves;* 15 – *a. ethmoidalis posterior;* 16 – *a. caroticotympanici.*

- artera centrală a retinei, *a. centralis retinae,* destinată părţii optice a retinei;

- **artera lacrimală,** *a. lacrimalis,* spre glanda lacrimală unde, la nivelul unghiului lateral al ochiului, dă naştere la **arterele palpebrale laterale,** *aa. palpebrales laterales,* care se distribuie atât palpebrei superioare, cât şi celei inferioare;

- **arterele ciliare posterioare lungi şi scurte,** *aa. ciliares posteriores longi et breves,* pătrund în tunica vasculară a globului ocular;

- **arterele palpebrale mediale,** *aa. palpebrales mediales,* se îndreaptă spre unghiul medial al ochiului, unde, anastomozând cu arterele palpebrale laterale, formează două arcuri: **arcul palpebral superior,** *arcus palpebralis superior,* şi **arcul palpebral inferior,** *arcus palpebralis inferior;*

- **arterele ciliare anterioare,** *aa. ciliares anteriores,* pătrund în scleră prin partea anterioară a globului ocular şi anastomozează cu arterele ciliare posterioare;

- **arterele conjunctivale anterioare** şi **posterioare,** *aa. conjunctivales anteriores et posteriores,* responsabile de irigarea conjunctivei;

- **arterele musculare,** *aa. musculares,* spre muşchii globului ocular;

- **arterele etmoidale posterioare şi anterioare,** *aa. ethmoidales posterior et anterior,* participă la vascularizarea celulelor etmoidale posterioare şi anterioare;

- **artera supraorbitală,** *a. supraorbitalis,* părăseşte orbita prin incizura supraorbitală şi se termină în pleoapa superioară şi venterul frontal al muşchiului occipitofrontal;

- **artera dorsală a nasului,** *a. dorsalis nasi,* descinde pe marginea dorsului nasului şi la nivelul unghiului medial al ochiului anastomozează cu a. angulară (ramură terminală a a. faciale).

Artera cerebrală anterioară, *a. cerebri anterior* (fig. 22, 23), prezintă una din cele două ramuri terminale ale arterei carotide interne. Trece superior de nervul optic, se apropie de artera omonimă din partea opusă cu care se uneşte prin **artera comunicantă anterioară,** *a. communicans anterior.* Are un calibru mic, se îndreaptă anterior şi medial, trece prin şanţul corpului calos până la începutul lobului occipital. Vascularizează creierul olfactiv, corpul calos, scoarţa lobilor frontal, parietal, parţial occipital, corpul striat.

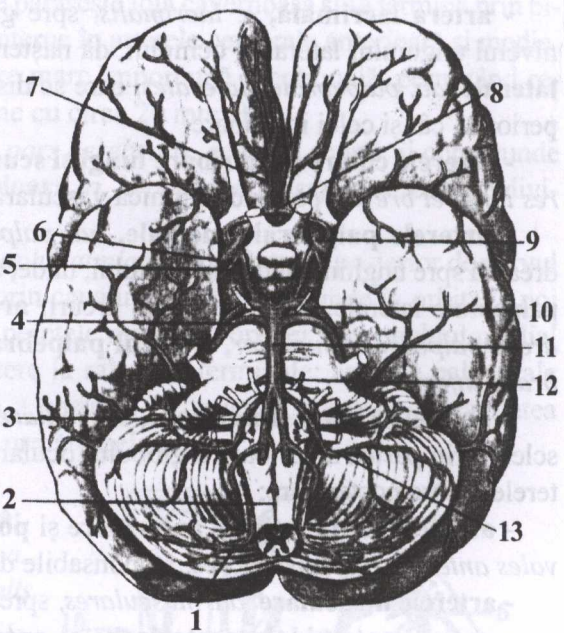

Fig. 22. Vascularizația encefalului (fața inferioară): 1 – *a. cerebelli inferior posterior;* 2 – *a. spinalis anterior;* 3 – *a. vertebralis;* 4 – *a. cerebelli superior;* 5 – *a. choroidea;* 6 – *a. communicans posterior;* 7 – *a. cerebri anterior;* 8 – *a. communicans anterior;* 9 – *a. carotis interna;* 10 – *a. cerebri posterior;* 11 – *a. basilaris;* 12 – *a. labyrinthy;* 13 – *a. cerebelli inferior anterior.*

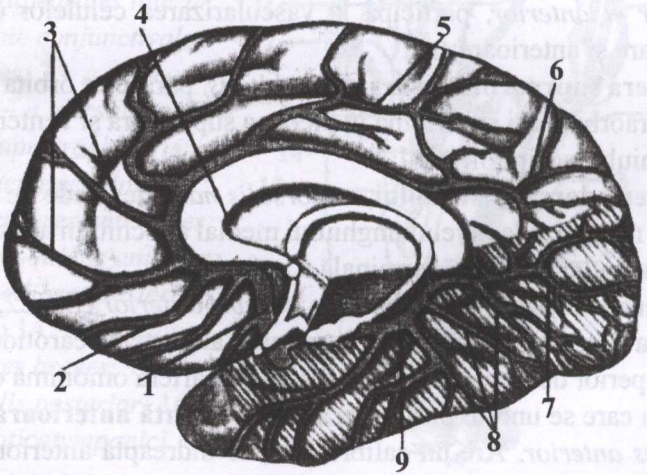

Fig. 23. Irigația encefalului (fața medială): 1 – *a. cerebri anterior;* 2 – *r. orbitalis;* 3 – *rr. frontale;* 4 – *corpus calosum;* 5 - *r. fronto-parietalis;* 6 – *r. parietalis;* 7 – *r. occipitalis;* 8 – *r. temporalis;* 9 – *a. cerebri posterior.*

Artera cerebrală medie, *a. cerebri media* (fig. 24), este cea mai voluminoasă ramură terminală a arterei carotide interne. De la origine se orientează lateral, în profunzimea scizurii laterale a encefalului, unde pe suprafața insulei se împarte în ramuri care ies la suprafața emisferelor şi irigă cu sânge lobii frontal, temporal, parietal şi insula, formând anastomoze cu arterele cerebrale anterioare şi posterioare.

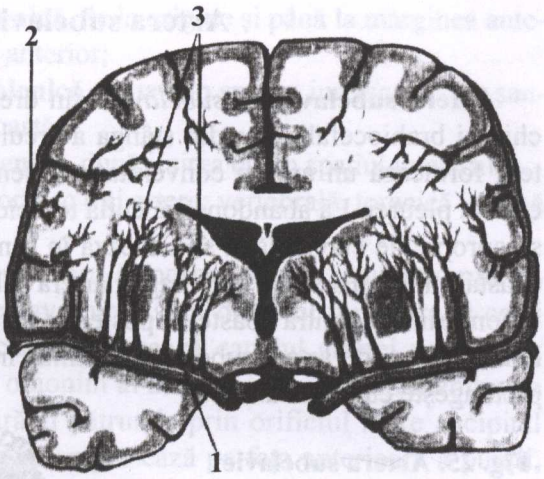

Fig. 24. Artera cerebrală medie: 1 – *a. cerebri media;* 2 – *rr. corticales a. cerebri media;* 3 – *rr. centrales a. cerebri media.*

Artera coroidiană anterioară, *a.choroidea anterior,* pătrunde în cornul inferior al ventriculului lateral, unde prin ramurile sale, împreună cu artera coroidă posterioară, participă la formarea plexurilor vasculare.

Artera comunicantă posterioară, *a. communicans posterior,* de la origine trece inferior de tracturile optice şi pedunculul cerebral şi se varsă în artera cerebrală posterioară (ramură a arterei bazilare).

Artera carotidă internă formează multiple anastomoze intersistemice cu artera carotidă externă şi artera subclavie:

1 – *a. dorsalis nasi* (de la *a. ophthalmica*) şi *a. angularis* (de la *a. facialis*);

2 – *a. supraorbitalis* (de la *a. ophthalmica*) şi *r. frontalis* (de la *a. temporalis superficialis);*

3 – *a. meningea anterior* (de la *a. ophthalmica)* şi *a. meningea media* (de la *a. maxillaris);*

4 – *a. communicans posterior* (de la *a. carotis interna)* şi *a. cerebri posterior* (de la *a. basilaris).*

Artera subclavie

Artera subclavie, *a. subclavia,* din dreapta este o ramură a trunchiului brahiocefalic, iar din stânga a arcului aortei (fig. 25, 30). Artera formează un arc cu convexitatea orientată în sus, unde ocoleşte cupola pleurei. Ea abandonează cutia toracică prin apertura superioară, se apropie de claviculă şi se situează în şanţul arterei subclavie de pe coasta I. Pentru a stopa hemoragia, artera subclavie la acest nivel poate fi comprimată contra coastei I, posterior de tuberculul muşchiului scalen. Mai departe artera subclavie continuă în cavitatea axilară, unde se prelungeşte cu artera axilară.

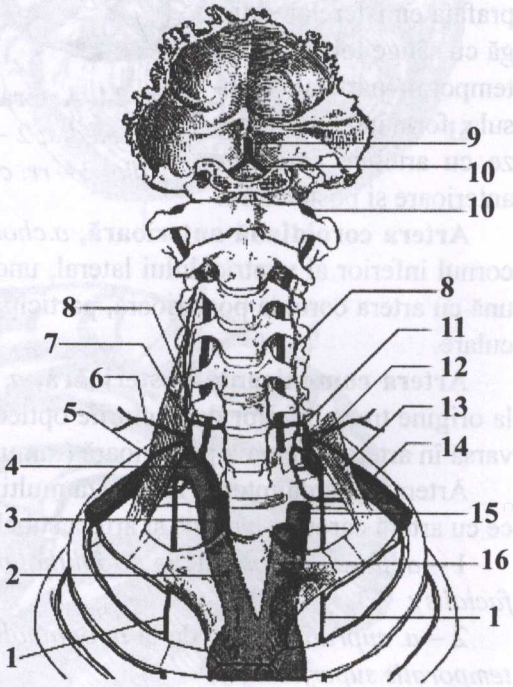

Fig. 25. Artera subclavie şi ramurile ei: 1 – *a. thoracica interna;* 2 – *truncus brachiocephalicus;* 3 – *a. carotis communis dextra;* 4 – *a. subclavia;* 5 – *a. suprascapularis;* 6 – *a. transversa colli;* 7 – *truncus thyrocervicalis;* 8 – *a. thyroidea inferior;* 9 – *a. basilaris;* 10 – *a. vertebralis;* 11 – *a. cervicalis profunda;* 12 – *truncus costocervicalis;* 13 – *m. scalenus anterior;* 14 – *a. suprascapularis;* 15 – *a. subclavia sinistra;* 16 – *a. carotis communis sinistra.*

În regiunea cervicală, artera subclavie trece, împreună cu plexul brahial, prin spaţiul interscalen, conturându-se, corespunzător, trei porţiuni:

1 – **porţiunea prescalenică,** de la origine şi până la marginea anterioară a muşchiului scalen anterior;

2 – **porţiunea interscalenică,** situată în spaţiul interscalen, pe şanţul omonim de pe prima coastă;

3 – **porţiunea postscalenică,** după ieşirea ei din spaţiul interscalen.

De la prima porţiune pornesc trei artere: vertebrală, toracică internă şi trunchiul tireocervical.

Artera vertebrală, *a. vertebralis,* porneşte de la semicircumferinţa superioară a arterei subclave, urcă spre orificiul transvers al celei de-a şasea vertebre cervicale, traversează canalul arterei vertebrale, plasându-se apoi în şanţul omonim al atlasului, penetrează membrana atlantooccipitală posterioară şi pătrunde prin orificiul mare occipital în cavitatea craniului. Aici se amplasează pe faţa anterioară a punţii, unde se uneşte cu artera vertebrală de pe partea opusă, formând **artera bazilară** (fig. 26).

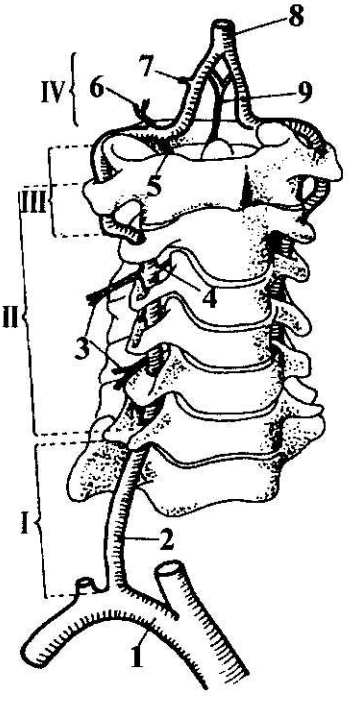

Fig. 26. Artera vertebrală. I – porţiunea prevertebrală; II – porţiunea transversală; III – porţiunea atlantică; IV – porţiunea intracraniană: 1 – *a. subclavia;* 2 – *a. vertebralis,* 3 – *rr. musculares;* 4 – *rr. spinales;* 5 – *r. meningea anterior;* 6 – *r. meningea posterior;* 7 – *a. cerebelli inferior posterior;* 8 – *a. basilaris;* 9 – *a. spinalis anterior.*

În traiectul arterei vertebrale se înscriu patru porţiuni: prevertebrală, transversală, atlantică şi intracraniană.

Ramurile arterei vertebrale:

- **ramuri spinale,** *rr. spinales,* segmentare, care, prin orificiile intervertebrale, pătrund spre măduva spinării şi rădăcinile nervilor spinali;

- **ramuri musculare,** *rr. musculares,* înaintează spre muşchii profunzi ai gâtului;

- **artera spinală posterioară,** *a. spinalis posterior,* porneşte de la artera vertebrală imediat după ce ultima pătrunde în cavitatea craniului şi, ocolind bulbul rahidian, trece prin şanţul posterolateral al măduvei spinării, anastomozând cu artera omonimă de partea opusă;

- **ramuri meningeale,** *rr. meningeales;*

- **artera spinală anterioară,** *a. spinalis anterior,* se desprinde în cavitatea craniului, în vecinătatea confluenţei celor două artere vertebrale, se uneşte cu artera omonimă de partea opusă, formând un singur trunchi ce descinde prin fisura mediană anterioară a măduvei spinării. Prin urmare, de-a lungul măduvei spinării trec trei vase arteriale: impar, pe faţa anterioară – *a. spinalis anterior,* şi două pare, pe faţa posterolaterală, câte unul de fiecare parte – *aa. spinales posteriores.* Pe tot parcursul măduvei spinării, aceste artere formează anastomoze: în regiunea cervicală cu ramurile spinale *rr. spinales* de la arterele vertebrale; în regiunea toracică cu ramurile spinale de la arterele intercostale posterioare; în regiunea lombară cu ramurile spinale de la arterele lombare. Prin intermediul acestor ramuri au loc anastomozele arterei vertebrale cu artera subclaviculară şi aorta descendentă;

- **artera cerebelară posterioară inferioară,** *a. cerebelli inferior posterior,* cea mai mare din colateralele arterei vertebrale ce se ramifică pe faţa posteroinferioară a cerebelului. Ea trimite ramuri coroide ventriculului patru, *rami choroidei ventriculi quarti.*

Artera bazilară, *a. basilaris,* rezultată la nivelul marginii inferioare a punţii din confluenţa ambelor artere vertebrale. Este impară şi trece în şanţul bazilar al punţii, la marginea anterioară a căruia se împarte în două **artere cerebrale posterioare,** *aa. cerebri posterior.* Ocolind suprafaţa laterală a pedunculilor cerebrali, se ramifică pe feţele inferioare ale lobilor occipital şi temporal ai emisferelor encefalului. Prin intermediul arterelor comunicante posterioare (de la artera carotidă internă), arterele cerebrale posterioare contribuie la formarea **inelului arterial (Willisii) al encefalului,** *circulus arteriosus cerebri (Willisii),* situat în jurul şeii turceşti (fig. 27). El înconjoară chiasma optică, tuberculul cenuşiu şi tuberculii mamilari.

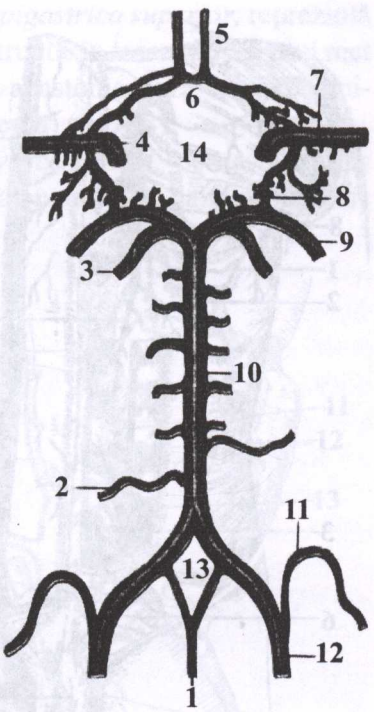

Fig. 27. Schema principalelor surse de irigaţie ale encefalului (Inelele arteriale Willisii şi Zaharcenko): 1 – *a. spinalis anterior;* 2 – *a. cerebelli inferior anterior;* 3 – *a. cerebelli superior;* 4 – *a. carotis interna;* 5 – *a. cerebri anterior;* 6 – *a. communicans anterior;* 7 – *a. cerebri media;* 8 – *a. communicans posterior;* 9 – *a. cerebri posterior;* 10 – *a. basilaris;* 11 – *a. cerebelli inferior posterior;* 12 – *a. vertebralis;* 13 – *inelul Zaharcenko;* 14 – *inelul Willisii.*

La formarea circuitului arterial al encefalului participă arterele cerebrale anterioare, artera comunicantă anterioară, arterele carotide interne, arterele comunicante posterioare şi arterele cerebrale posterioare. În caz că lipseşte una din arterele comunicante, circuitul arterial al encefalului rămâne deschis.

De la trunchiul arterei bazilare pornesc multiple ramuri mici spre punte, prin meatul acustic intern în urechea internă, spre cerebel şi ramuri spre mezencefal.

La contopirea arterelor vertebrale, ce formează artera bazilară, iar la confluerea celor două artere spinale anterioare se formează inelul arterial Zaharcenko (fig. 27), care paralel cu circuitul arterial al encefalului Willisii este important pentru circulaţia colaterală a bulbului rahidian şi a encefalului.

Artera toracică internă, *a. thoracica interna,* (fig. 28), porneşte de la semicircumferinţa inferioară a arterei subclave, puţin lateral de articulaţia sternoclaviculară. Ea trece paralel marginii laterale a sternului, aderând la cartilajele coastelor I–VII. La nivelul marginii inferioare a cartilajului coastei a VII-a, artera toracică internă dă naştere la două ramuri terminale: artera musculofrenică şi epigastrică superioară.

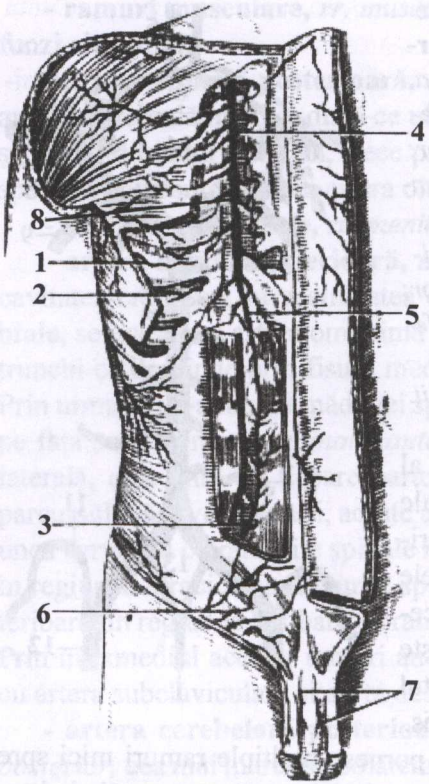

Fig. 28. Artera toracică internă:
1 – *a. intercostalis posterior;* 2 – *a. musculophrenica;* 3 – *a. epigastrica inferior;* 4 – *a. thoracica interna;* 5 – *a. epigastrica superior;* 6 – *a. epigastrica superficialis;* 7 – *aa. dorsalis penis;* 8 – *aa. intercostales anteriores.*

De la artera toracică internă iau naştere următoarele ramuri:

- **ramurile intercostale anterioare,** *rami intercostales anteriores,* care trec prin primele şase spaţii intercostale în direcţie laterală şi anastomozează cu arterele intercostale posterioare, descendente de la aorta toracică;

- **ramurile perforante,** *rami perforantes,* penetrează primele 5-6 spaţii intercostale şi irigă muşchii intercostali, pectoral mare, pielea toracelui; în spaţiile 3-5 dau naştere ramurilor mediale spre glanda mamară, *rami mammarii mediales;*

- **ramuri sternale,** *rami sternales,* vascularizează sternul;

- **ramuri mediastinale,** *rami mediastinales,* irigă pleura mediastinală şi organele mediastinului anterior;

- **artera pericardiacofrenică,** *a. pericardiacophrenica,* porneşte la nivelul coastei I şi împreună cu nervul frenic pleacă spre diafragm, irigă pleura şi pericardul, se distribuie în diafragm, unde anastomozează cu arterele ce vascularizează diafragmul;

- **artera musculofrenică,** *a. musculophrenica,* se întinde pe linia de inserţie a diafragmului dînd naştere la ramuri intercostale anterioare spre ultimele cinci spaţii intercostale şi ramuri spre diafragm şi muşchii abdomenului;

- **artera epigastrică superioară,** *a. epigastrica superior,* reprezintă o continuare a arterei toracice interne, pătrunde în teaca mușchiului rect al abdomenului și la nivelul ombilicului anastomozează cu artera epigastrică inferioară (de la artera iliacă externă) (fig. 28).

Trunchiul tirocervical, *truncus thyrocervicalis,* pornește în sus lângă marginea medială a mușchiului scalen anterior, dând naștere următoarelor ramuri (fig. 29):

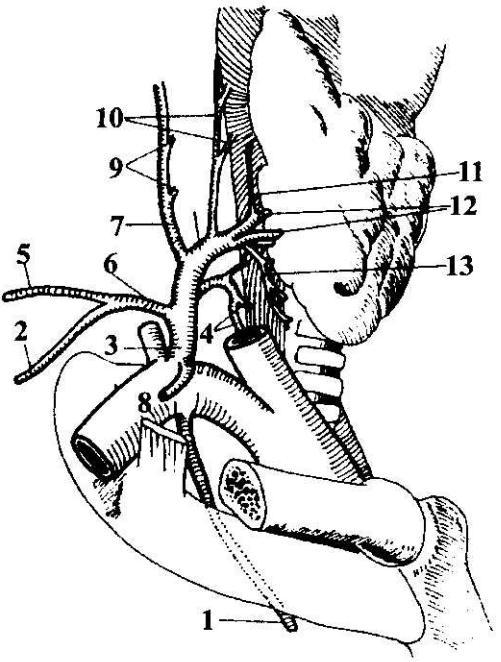

Fig. 29. Trunchiul tirocervical: 1 – *a. thoracica interna;* 2 – *a. dorsalis scapulae;* 3 – *truncus thyrocervicalis;* 4 – *rr. oesophageales;* 5 – *r. superficialis a. transversa colli;* 6 – *a. transversa colli;* 7 – *a. cervicalis ascendens;* 8 – *a. thyroidea inferior;* 9 – *rr. spinales;* 10 – *rr. pharingeales;* 11 – *a. laryngea inferior;* 12 – *rr. glandulares;* 13 – *rr. tracheales.*

- **artera tiroidiană inferioară,** *a. thyroidea inferior,* pornește spre fața posterioară a glandei tiroide și dă **artera laringiană inferioară,** *a. laryngea inferior,* care anastomozează cu artera laringiană superioară de la artera tiroidiană superioară. Formează ramuri faringiene, esofagiene, traheale;

- **artera cervicală ascendentă,** *a. cervicalis ascendens,* ascendează în sus pe fața anterioară a mușchiului scalen anterior și medial de nervul frenic, irigă mușchii profunzi ai gâtului și dă ramuri spinale, *rr. spinales* măduvei spinării;

- **artera suprascapulară,** *a. suprascapularis,* trece posterior de claviculă și se îndreaptă spre incizura scapulei, prin care pătrunde în

fosa supraspinoasă şi infraspinoasă, irigând muşchii dorsali ai scapulei; anastomozează cu artera circumflexă a scapulei;

- **artera cervicală superficială,** *a. cervicalis superficialis,* traversează muşchiul scalen anterior şi se îndreaptă spre muşchiul trapez.

Ramurile porţiunii a doua a arterei subclavie:

- **trunchiul costocervical,** *truncus costocervicalis,* se orientează posterior spre colul primei coaste unde se divide în două ramuri: **artera cervicală profundă,** *a. cervicalis profunda,* care trece între colul coastei I şi apofiza transversală a ultimei vertebre cervicale la muşchii posteriori ai gâtului; **artera intercostală supremă,** *a. intercostalis suprema* – trimite ramuri în spaţiile intercostale I şi II sub denumirea de *a. intercostalis posterior prima* şi *a. intercostalis secunda.*

Ramurile porţiunii a treia a arterei subclavie:

artera cervicală transversă, *a. cervicalis transversa,* cea mai laterală ramură, perforează plexul brahial şi la marginea muşchiului trapez se divide în **ramura superficială,** *r. superficialis,* şi **ramura profundă,** *r. profundus,* care vascularizează muşchii spatelui.

Artera subclavie formează multiple anastomoze intersistemice cu arterele carotidă internă şi externă:

1 – inelul arterial al encefalului (Willisii);

2 – inelul arterial al lui Zaharcenko;

3 – a. tiroidiană inferioară (de la trunchiul tireocervical) şi a. tiroidiană superioară (de la a. carotidă externă);

4 – a. cervicală ascendentă, a. cervicală profundă, a. vertebralis (de la a. subclavie) şi a. occipitală (de la a. carotidă externă).

Artera axilară

Artera axilară, *a. axillaris* (fig. 30, 31), este situată în adâncul cavităţii axilare. Reprezintă o continuare a arterei subclavie şi se termină la nivelul marginii inferioare a muşchiului pectoral mare, unde se continuă cu artera brahială. Este înconjurată din trei părţi de trunchiurile plexului brahial, de ţesut adipos şi de ganglioni limfatici.

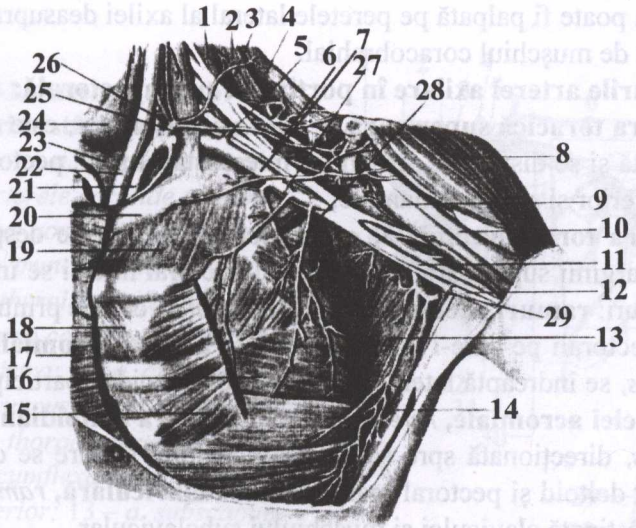

Fig. 30. Arterele subclavie şi axilară: 1 – *m. scalenus medius;* 2 – *m. levator scapulae;* 3, 6 – *plexus brachialis;* 4 – *m. trapezius;* 5 – *a. transversa colli;* 7 – *a. axillaris;* 8 – *m. deltoideus;* 9 – *m. coracobrachialis;* 10 – *caput breve m. biceps brachii;* 11 – *n. medianus;* 12 – *n. ulnaris;* 13 – *m. subscapularis;* 14 – *m. latissimus dorsi;* 15 – *m. pectoralis minor;* 16 – *m. serratus anterior;* 17 – *m. pectoralis major;* 18 – *m. intercostalis internus;* 19 – *m. intercostalis externus;* 20 – *I coastă;* 21 – *a. subclavia sinistra;* 22 – *a. carotis communis sinistra;* 23 – *trachea;* 24 – *gl. thyroidea;* 25 – *truncus thyrocervicalis;* 26 – *a. vertebralis;* 27 – *a. thoracoacromialis;* 28 – *a. thoracica lateralis;* 29 – *a. subscapularis.*

Topografic, conform celor trei triunghiuri ai peretelui anterior al cavităţii axilare, la artera axilară distingem trei porţiuni:

- **porţiunea suprapectorală,** de la claviculă şi până la marginea superioară a muşchiului pectoral mic (triunghiul clavipectoral);

- **porţiunea retropectorală,** în spatele muşchiului pectoral mic (triunghiul pectoral);

- **porţiunea infrapectorală,** de la marginea inferioară a muşchiului pectoral mic până la marginea inferioară a muşchiului pectoral mare (triunghiul subpectoral).

Artera poate fi palpată pe peretele lateral al axilei deasupra reliefului format de mușchiul coracobrahial.

Ramurile arterei axilare în porțiunea suprapectorală:

- **artera toracică superioară,** *a. thoracica superior,* este o ramură inconstantă și se distribuie mușchilor intercostali I și II, pectorali, dințatului anterior și regiunii mamare;

- **artera toracoacromială,** *a. thoracoacromialis,* se desprinde la nivelul marginii superioare a mușchiului pectoral mic și se împarte în patru ramuri: **ramuri pectorale,** *rami pectorales,* ce trec printre cei doi mușchi pectorali pe care-i vascularizează; **ramura acromială,** *ramus acromialis,* se îndreaptă lateral sub mușchiul deltoid și participă la formarea **rețelei acromiale,** *rete acromiale;* **ramura deltoidiană,** *ramus deltoideus,* direcționată spre șanțul deltopectoral și care se distribuie mușchilor deltoid și pectoral mare; **ramura claviculară,** *ramus clavicularis,* destinată claviculei și mușchiului subclavicular.

În **porțiunea retropectorală,** artera axilară dă naștere **arterei toracale laterale,** *a. thoracica lateralis,* care traversează fața laterală a mușchiului dințat anterior și la nivelul spațiilor intercostale V-VI se termină, anastomozându-se cu arterele intercostale anterioare. Dă ramuri vasculare pentru mușchii subscapular, dințat anterior, pectorali mare și mic, intercostali și pentru ganglionii limfatici. Prin **ramurile mamare laterale,** *rami mammarii laterales,* participă la vascularizarea părții laterale a glandei mamare.

De la **porțiunea infrapectorală** descind:

- **artera subscapulară,** *a. subscapularis,* ramura colaterală cea mai voluminoasă a arterei axilare. Descinde la nivelul marginii inferioare a mușchiului subscapular și se împarte în două ramuri: **artera toracodorsală,** *a. thoracodorsalis,* care continuă traiectul arterei subscapulare, trece de-a lungul marginii laterale a scapulei ajungând la torace, unde anastomozează cu ramurile arterei toracice laterale și ramurile arterelor intercostale; vascularizează mușchii dințat anterior, rotund mare și dorsal mare; **artera circumflexă a scapulei,** *a. circumflexa scapulae,* trece prin orificiul trilateral pe fața dorsală a scapulei unde anastomozează cu artera suprascapulară (fig. 32);

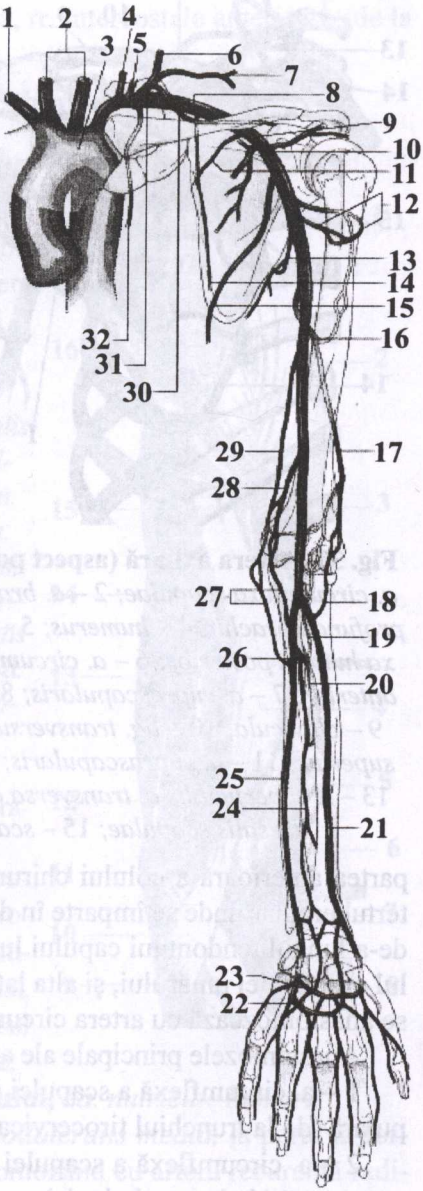

Fig. 31. Arterele membrului superior stâng (aspect anterior): 1 – *a. subclavia dextra;* 2 – *arterele carotide comune;* 3 – *arcus aortae;* 4 – *a. vertebralis;* 5 – *truncus costocervicalis;* 6 – *a. thyroidea inferior;* 7 – *a. transversa colli;* 8 – *a. subclavia sinistra;* 9 – *a. axillaris;* 10 – *truncus toracoacromialis;* 11 – *a. thoracica superior;* 12 – *aa. circumflexa humeri anterior et posterior;* 13 – *a. subscapularis;* 14 – *a. dorsalis scapulae;* 15 – *a. thoracica lateralis;* 16 – *a. brachialis;* 17 – *a. profunda brachii;* 18 – *a. recurrens radialis;* 19 – *a. interossea recurrens;* 20 – *a. interossea posterior;* 21 – *a. radialis;* 22 – *arcus palmaris superficialis;* 23 – *arcus palmaris profundus;* 24 – *a. interossea anterior;* 25 – *a. ulnaris;* 26 – *a. interossea communis;* 27 – *aa. recurrens ulnaris anterior et posterior;* 28 – *a. collateralis ulnaris inferior;* 29 – *a. collateralis ulnaris superior;* 30 – *a. suprascapularis;* 31 – *truncus thyrocervicalis;* 32 – *a. thoracica interna.*

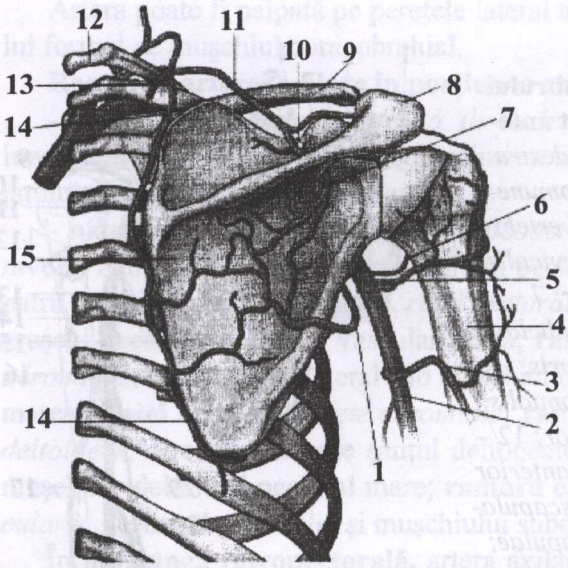

Fig. 32. Artera axilară (aspect posterior): 1 – *a. circumflexa scapulae;* 2 – *a. brahialis;* 3 – *a. profunda brachii;* 4 – *humerus;* 5 – *a. circumflexa humeri posterior;* 6 – *a. circumflexa humeri anterior;* 7 – *a. suprascapularis;* 8 – *acromion;* 9 – *clavicula;* 10 – *lig. transversum scapulae superius;* 11 – *a. suprascapularis;* 12 – *costae;* 13 – *r. superficialis a. transversa colli;* 14 – *a. dorsalis scapulae;* 15 – *scapula.*

- **artera circumflexă humerală posterioară,** *a. circumflexa humeri posterior,* se îndreaptă posterolateral şi împreună cu nervul axilar trece prin orificiul patrulateral spre muşchiul deltoid şi, anastomozând cu ramurile arterei circumflexe humerale anterioare, vascularizează articulaţia umărului şi dă ramuri pentru muşchii deltoid, triceps al braţului, rotund mare şi mic;

- **artera circumflexă humerală anterioară,** *a. circumflexa humeri anterior,* mai puţin voluminoasă decât cea posterioară. Se îndreaptă lateral, pe partea anterioară a colului chirurgical humeral şi ajunge în şanţul intertubercular unde se împarte în două ramuri: una ascendentă, care urcă de-a lungul tendonului capului lung al bicepsului şi se termină la nivelul articulaţiei umărului, şi alta laterală, care continuă traiectul arterei şi se anastomozează cu artera circumflexă humerală posterioară.

Anastomozele principale ale arterei axilare cu artera subclavie sunt:

1 – a. circumflexă a scapulei (de la a. subscapulară) cu a. suprascapulară (de la trunchiul tirocervical);

2 – a. circumflexă a scapulei (de la a. subscapulară) şi a. cervicală transversă (de la a. subclavie);

3 – a. toracică superioară, a. toracică laterală, a. toracodorsală (de la a. axilară) şi a. intercostală supremă, rr. intercostale anterioare (de la a. subclavie).

Artera brahială

Artera brahială, *a. brachialis* (fig. 31, 33), continuă artera axilară, trece prin şanţul bicipital medial până în fosa cubitală, unde se bifurcă în cele două artere terminale: una laterală – artera radială şi cealaltă medială – artera ulnară.

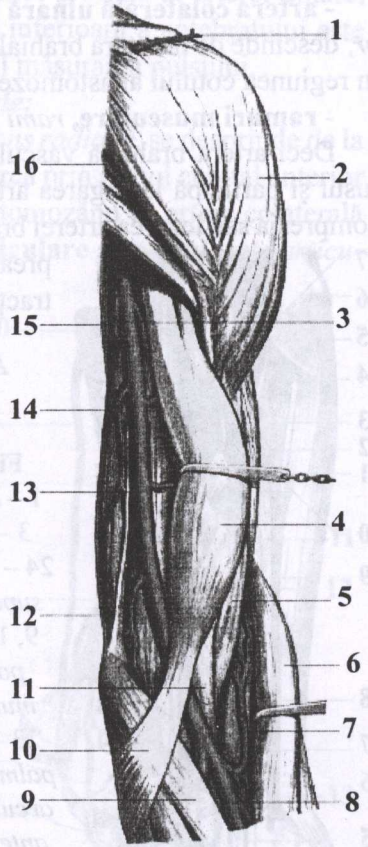

Fig. 33. Artera brahială: 1 – *r. acromialis (truncus thoracoacromialis);* 2 – *m. deltoideus;* 3 – *a. nutritia humeri;* 4, 11 – *m. biceps brachii;* 5 – *m. brachialis;* 6 – *m. brachioradialis;* 7 – *a. recurrens radialis;* 8 – *a. radialis;* 9 – *m. pronator teres;* 10 – *aponeurosis bicipitalis;* 12 – *a. collateralis ulnaris inferior;* 13 – *a. brachialis;* 14 – *a. collateralis ulnaris superior;* 15 – *a. profunda brachii;* 16 – *a. deltoidea.*

Pe parcursul traiectului său, artera brahială dă următoarele ramuri colaterale:

- **artera brahială profundă,** *a. profunda brachii,* se îndreaptă oblic inferolateral şi posterior, trece prin canalul humeromuscular împreună cu nervul radial, vascularizează muşchii deltoid şi tricepsul brahial şi dă naştere ramurilor colaterale:

- **arterele nutritive ale humerusului,** *aa. nutriciae humeri;*

- **artera colaterală mijlocie,** *a. collateralis media,* ia parte la formarea reţelei arteriale a cotului anastomozând cu artera recurentă radială posterior epicondilului lateral;

- **artera colaterală radială,** *a. collateralis radialis,* anastomozează cu artera recurentă radială, participând la formarea rețelei arteriale a cotului;

- **artera colaterală ulnară superioară,** *a. collateralis ulnaris superior,* traversează septul intermuscular medial împreună cu nervul ulnar și ajunge în regiunea posterioară a brațului, anastomozând deasupra epicondilului medial cu artera recurentă ulnară, ramură a arterei ulnare;

- **artera colaterală ulnară inferioară,** *a. collateralis ulnaris inferior,* descinde de la artera brahială puțin superior de epicondilul medial și în regiunea cotului anastomozează cu artera recurentă ulnară;

- **ramuri musculare,** *rami musculares,* pentru mușchii brațului.

Deci artera brahială vascularizează pielea, mușchii, nervii, humerusul și participă la irigarea articulației cotului. Ischemia rezultată din compresia sau lezarea arterei brahiale în treimea distală a brațului (ghips prea strâns, contuzie) poate conduce la o retracție a flexorilor mâinii și degetelor.

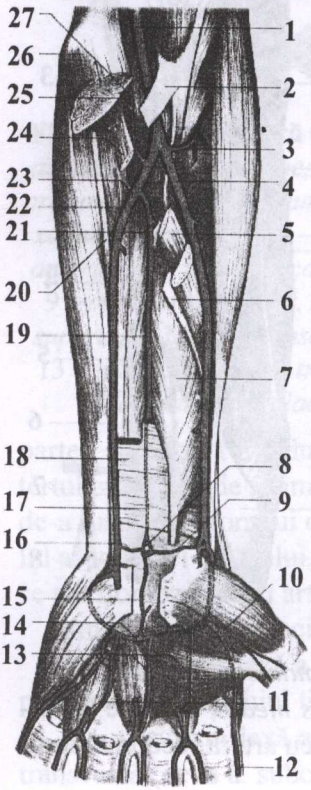

Arterele antebrațului și mâinii

(fig. 34)

Fig. 34. Arterele antebrațului și mâinii:
1 – *a. brachialis;* 2 – *aponeurosis bicipitalis;* 3 – *a. recurrens radialis;* 4 – *a. radialis;* 5, 24 – *m. pronator teres;* 6 – *m. flexor digitorum superficialis;* 7 – *m. flexor pollicis longus;* 8, 9, 16 – *rete carpe palmare;* 10 – *a. princeps pollicis;* 11 – *aa. digitales palmares communis;* 12 – *a. digitales palmares propriae;* 13 – *aa. metacarpales palmares;* 14 – *arcus palmaris profundus;* 15 – *ramuri recurente ale arcului palmar profund;* 17, 19 – *a. interossea anterior;* 18 – *m. pronator quadratus;* 20 – *n. ulnaris;* 21 – *a. interossea posterior;* 22 – *a. ulnaris;* 23 – *a. interossea communis;* 25 – *a. recurrens ulnaris posterior;* 26 – *m. flexor digitorum communis;* 27 – *a. recurrens ulnaris anterior.*

Artera radială, *a. radialis,* la început are un scurt traiect oblic inferolateral, după care devine aproape verticală şi coboară până la apofiza stiloidă a radiusului. Înconjurând apofiza stiloidă, ea trece pe faţa dorsală a mâinii, pătrunde în tabachera anatomică şi ajunge în primul spaţiu intermetacarpian pe care-l traversează pentru a descinde în regiunea palmară. Aici anastomozează cu ramul profund al arterei ulnare, formând arcul palmar profund. În partea inferioară a antebraţului este amplasată superficial, ceea ce face posibil măsurarea pulsului.

Ramurile colaterale ale arterei radiale:

- **artera recurentă radială,** *a. recurrens radialis,* se desprinde de la extremitatea proximală a arterei radiale, urcă prin şanţul cubital anterior lateral spre articulaţia cotului, unde, anastomozând cu artera colaterală radială, contribuie la formarea **reţelei articulare a cotului,** *rete articulare cubiti* (fig. 35);

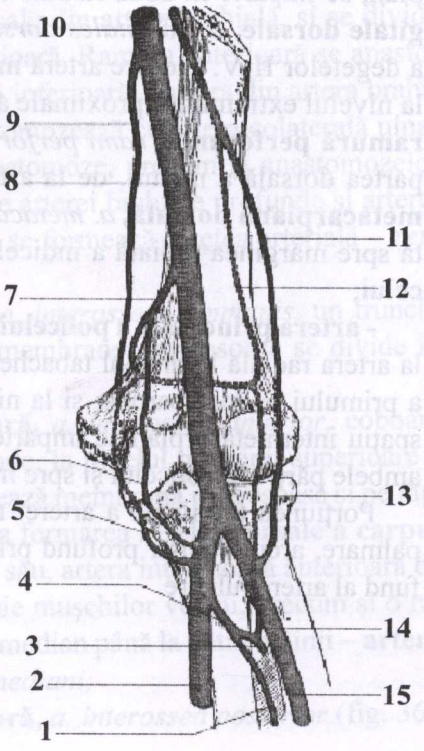

Fig. 35. Schema reţelei arteriale cubitale: 1 – *a. interossea anterior;* 2 – *a. ulnaris;* 3 – *a. interossea posterior;* 4 – *a. interossea communis;* 5 – *a. recurrens ulnaris posterior;* 6 – *a. recurrens ulnaris anterior;* 7 – *a. collateralis ulnaris inferior;* 8 – *a. brachialis;* 9 – *a. collateralis ulnaris superior;* 10 – *a. profunda brachii;* 11 – *a. collateralis radialis;* 12 – *a. collateralis media;* 13 – *a. recurrens radialis;* 14 – *a. interossea recurrens;* 15 – *a. radialis.*

- **ramul carpian palmar,** *r. carpalis palmaris,* se desprinde de la artera radială la nivelul marginii inferioare a pătratului pronator, îndreptându-se spre partea medială, unde anastomozează cu ramura si-

milară a arterei ulnare, luând parte la formarea **reţelei carpiene palmare,** *rete carpi palmare;*

- **ramul carpian dorsal,** *r. carpalis dorsalis,* ia naştere din artera radială la nivelul tabacherei anatomice, se îndreaptă medial pe faţa dorsală a mâinii şi anastomozează cu ramura similară din artera ulnară, formând **reţeaua dorsală a carpului,** *rete carpi dorsale.* De la această reţea se desprind ramuri ascendente şi descendente. Ramurile ascendente sunt numeroase, dar subţiri, şi se îndreaptă în sus, pe faţa posterioară a articulaţiei radiocarpiene, distribuindu-se articulaţiilor şi oaselor carpiene. Ramurile descendente formează cele 3-4 **artere metacarpiene dorsale,** *aa. metacarpeae dorsales,* corespunzătoare ultimelor trei spaţii intermetacarpiene. Fiecare arteră metacarpiană dorsală, ajunsă la nivelul extremităţii distale a spaţiului intermetacarpian, se împarte în două ramuri colaterale subţiri, numite **artere digitale dorsale,** *aa. digitales dorsales,* ce vascularizează faţa dorsală a degetelor II-V. Fiecare arteră metacarpiană dorsală anastomozează la nivelul extremităţii proximale a spaţiului intermetacarpian printr-o **ramură perforantă,** *rami perforantes,* cu arcul palmar profund. Pe partea dorsală a mâinii, de la artera radială descinde **prima arteră metacarpiană dorsală,** *a. metacarpea dorsalis prima,* ce se îndreaptă spre marginea radială a indicelui şi spre ambele margini ale policelui;

- **artera principală a policelui,** *a. princeps pollicis,* se desprinde de la artera radială la nivelul tabacherei anatomice, parcurge faţa dorsală a primului os metacarpian şi la nivelul extremităţii distale a primului spaţiu intermetacarpian se împarte în două artere digitale volare spre ambele părţi ale policelui şi spre marginea radială a indicelui.

Porţiunea terminală a arterei radiale formează, la nivelul regiunii palmare, arcul palmar profund prin anastomoză cu ramul palmar profund al arterei ulnare.

Artera ulnară

Artera ulnară, *a. ulnaris*, ramura medială de bifurcaţie a arterei brahiale, mai voluminoasă decât artera radială. De la origine se îndreaptă oblic inferomedial pe sub muşchiul pronator rotund, pe care îl vascularizează. În cele două treimi inferioare, fiind însoţită de nervul ulnar, are un traiect paralel ulnei şi, trecând prin şanţul dintre muşchii flexor superficial al degetelor şi flexor ulnar al carpului, se îndreaptă spre gâtul mâinii. La acest nivel, artera ulnară trece în canalul carpal ulnar şi, urmând calea spre faţa palmară a mâinii, se termină prin anastomoză cu ramul palmar superficial al arterei radiale, formând **arcul palmar superficial,** *arcus palmaris superficialis.*

Ramurile colaterale ale arterei ulnare:

- **artera recurentă ulnară,** *a. recurrens ulnaris,* ia naştere din artera ulnară, în apropierea originii sale din artera brahială, şi se divide în două ramuri anterioară şi posterioară. Ramura anterioară se anastomozează cu artera colaterală ulnară inferioară, ramura din artera brahială, iar ramura posterioară se anastomozează cu artera colaterală ulnară superioară. Datorită acestor anastomoze, precum şi anastomozelor menţionate mai sus, dintre ramurile arterei brahiale profunde şi arterei radiale, în jurul articulaţiei cotului se formează o reţea arterială – *rete articulare cubiti* (fig. 35).

Artera interosoasă comună, *a. interossea communis,* un trunchi scurt, care în partea superioară a membranei interosoase se divide în două ramuri:

- **artera interosoasă anterioară,** *a. interossea anterior,* coboară înaintea membranei interosoase unde, la nivelul marginii superioare a muşchiului pronator pătrat, traversează membrana interosoasă şi pe faţa dorsală a gâtului mâinii participă la formarea **reţelei dorsale a carpului,** *rete carpe dorsale.* În traiectul său, artera interosoasă anterioară dă numeroase ramuri, care se distribuie muşchilor vecini, precum şi o ramură subţire, care însoţeşte nervul median până la gâtul mâinii – **artera nervului median,** *a. comitans n. mediani;*

- **artera interosoasă posterioară,** *a. interossea posterior* (fig. 36),

traversează membrana interosoasă în partea ei superioară şi trimite **artera interosoasă recurentă,** *a. interossea recurrens,* care anastomozează posterior de epicondilul lateral cu artera colaterală radială a arterei brahiale profunde;

- **ramura carpiană dorsală,** *r. carpalis dorsalis,* ia naştere deasupra capului ulnei şi ajunge pe faţa dorsală a gâtului mâinii unde anastomozează cu artera similară din artera radială, formând reţeaua dorsală a carpului;

- **ramura carpiană palmară,** *r. carpalis palmaris,* care anastomozează cu ramura corespunzătoare din artera radială;

- **ramura palmară profundă,** *r. palmaris profundus,* se desprinde din artera ulnară la nivelul osului pisiform, pătrunde apoi în eminenţa hipotenară, se îndreaptă lateral şi anastomozează cu ramura profundă a arterei radiale, formând arcul palmar profund.

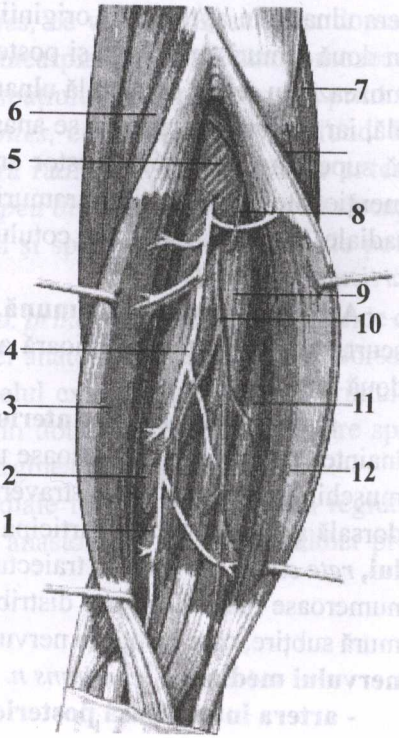

Fig. 36. Artera interosoasă posterioară: 1 , 4 – *n. interosseus posterior;* 2 – *m. abductor pollicis longus;* 3 – *m. extensor digitorum;* 5 – *m. supinator;* 6 – *m. extensor carpi radialis;* 7 – *m. flexor carpi ulnaris;* 8 – *a. interossea recurrens;* 9 – *m. extensor pollicis longus;* 10 – *a. interossea posterior;* 11 – *m. extensor indicis;* 12 – *m. extensor carpi ulnaris.*

Porţiunea terminală a arterei ulnare anastomozează, la nivelul feţei palmare a mâinii, cu ramura palmară superficială a arterei radiale pentru a forma arcul palmar superficial.

Arcul palmar superficial, *arcus palmaris superficialis* (fig. 37), rezultă prin anastomoza dintre porţiunea distală a arterei ulnare şi ramura

palmară superficială a arterei radiale. Fiind o prelungire a arterei ulnare, calibrul arcadei superficiale se micşorează pe măsură ce se apropie de porţiunea radială. Deoarece ramura palmară superficială a arterei radiale este subţire, prin arcul palmar superficial circula îndeosebi sângele din artera ulnară. Dacă această ramură nu ajunge la artera ulnară, atunci (arc deschis) prin acest arc circulă sângele numai din artera ulnară.

Fig. 37. Arterele suprafeţei palmare a mâinii. Arcul palmar superficial: 1 – *a. radialis;* 2 – *r. palmaris superficialis a. radialis;* 3 – *m. abductor pollicis brevis;* 4 – *m. flexor pollicis brevis;* 5 – *aa. digitales palmares propriae;* 6 – *aa. digitales palmares communes;* 7 – *arcus palmaris superficialis;* 8 – *r. palmaris profundus;* 9 – *retinaculum flexorum;* 10 – *a. ulnaris;* 11 – *m. palmaris longus.*

Arcul palmar superficial este situat imediat sub fascia palmară superficială şi încrucişează faţa anterioară a tendoanelor flexorilor degetelor şi ramurile terminale ale nervilor median şi ulnar. Ca urmare a poziţiei superficiale, această arcadă este adesea lezată în traumatismele mâinii. Din convexitatea arcului iau naştere patru **artere digitale palmare comune,** *aa. digitales palmares communes,* care au un traiect radiar spre ultimele patru degete. Trei din ele trec, respectiv, prin spaţiile interosoase II, III şi IV, iar a patra – spre faţa ulnară a degetului mic. La nivelul articulaţiilor metacarpofalangee, ele se împart în două artere digitale palmare proprii, *aa. digitales palmares propriae.*

Artera digitală palmară proprie, ce trece pe partea ulnară a degetului V, poate porni nemijlocit de la artera ulnară. Arterele digitale palmare

proprii pentru police (două) şi una pentru degetul II iau naştere de la *a. princeps pollicis.*

Arterele digitale palmare proprii vascularizează şi faţa dorsală a ultimei falange. La fiecare deget, ele formează anastomoze, foarte bine pronunţate în porţiunile distale (fig. 38).

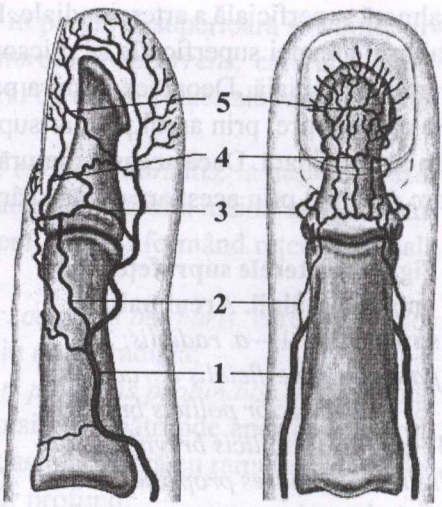

Fig. 38. Anastomozele arterelor digitale proprii: 1 – aa. digitale proprii; 2 – rr. medii; 3 – rr. terminale; 4 – arcadele superficiale; 5 – arcadele subunghiulare.

Arcul palmar profund, *arcus palmaris profundus* (fig. 39, 40), este mai subţire ca cel superficial şi situat profund, sub tendoanele flexorilor, pe porţiunile bazale ale oaselor metacarpiene, cu 1,5-2 cm mai proximal decât arcada superficială. Fiind formată în special de către artera radială, spre deosebire de cea superficială, are un calibru care se reduce treptat spre marginea ulnară a mâinii, unde constă din ramura palmară profundă, comparativ subţire, a arterei ulnare.

Din convexitatea arcului iau naştere **arterele metacarpiene palmare,** *aa. metacarpales palmares,* de la care descind ramurile perforante, *rami perforantes.* Traversînd spaţiile intermetacarpiene, pe partea dorsală a mâinii anastomozează cu arterele metacarpiene dorsale, ramuri ale reţelei dorsale a carpului. La nivelul extremităţilor inferioare ale oaselor metacarpiene, arterele metacarpiene palmare formează anastomoze cu arterele digitale palmare comune.

Arcadele palmare superficială şi profundă reprezintă un dispozitiv funcţional important, adaptat particularităţilor funcţionale ale segmentului distal al membrului superior. Atunci când este dereglată circulaţia sângelui prin arcada palmară superficială, irigaţia mâinii puţin se modifică, deoarece distribuirea sângelui în asemenea cazuri are loc prin arterele arcadei profunde.

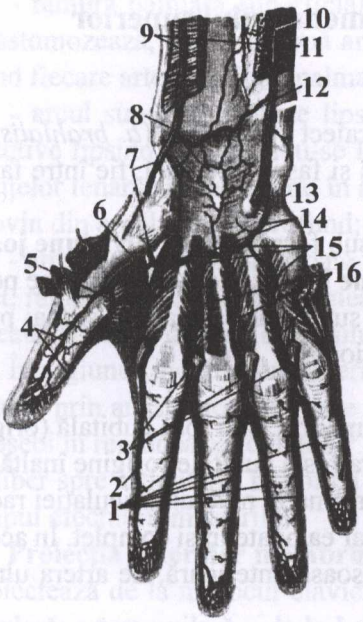

Fig. 39. Arterele mâinii. Arcul palmar profund: 1 – *aa. digitales palmares propriae;* 2 – *a. radialis indicis;* 3 – *aa. digitales palmares communis;* 4, 6 – *a. princeps pollicis;* 5 – *m. adductor pollicis;* 7 – *a. radialis;* 8 – *r. carpeus palmaris a. radialis;* 9 – *m. pronator quadratus;* 10 – *a. ulnaris;* 11 – *a. interossea anterior;* 12 – *r. carpeus palmaris a. ulnaris;* 13 – *r. palmaris profundus a. ulnaris;* 14 – *arcus palmaris profundus;* 15 – *rami perforantes;* 16 – *aa. metacarpeae palmares.*

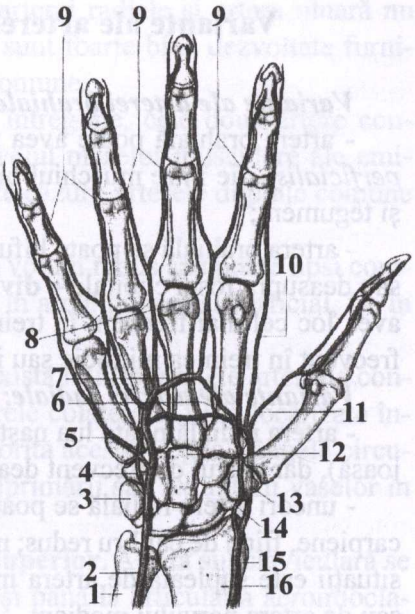

Fig. 40. Schema arterelor mâinii din dreapta: 1 – *ulna;* 2 – *a. ulnaris;* 3 – *os pisiforme;* 4 – *r. palmaris profundus a. ulnaris;* 5 – *a. digitales palmares;* 6 – *aa. metacarpeae palmares;* 7 – *arcus palmaris superficialis;* 8 – *aa. digitales palmares communis;* 9 – *aa. digitales propriae;* 10 – *a. radialis indicis;* 11 – *a. princeps pollicis;* 12 – *arcus palmaris profundus;* 13 – *os trapezium;* 14 – *r. superficialis a. radialis;* 15 – *a. radialis;* 16 – *radius.*

Variante ale arterelor membrului superior

Variante ale arterei brahiale:

- artera brahială poate avea un traiect superficial (*a. brahialis superficialis),* fie între mușchiul biceps și fascia brahială, fie între fascie și tegument;

- artera brahială se poate bifurca sub fosa cubitală, **diviziune joasă,** sau deasupra fosei cubitale – **diviziune înaltă.** Această diviziune poate avea loc cel mai frecvent în treimea superioară a brațului și mai puțin frecvent în treimea mijlocie sau inferioară.

Variante ale arterei radiale:

- artera radială poate lua naștere, mai rar, sub fosa cubitală (origine joasă), dar destul de frecvent deasupra fosei cubitale (origine înaltă);

- uneori artera radială se poate termina la nivelul articulației radiocarpiene, fiind de calibru redus; mai rar ea poate lipsi complet. În aceste situații este suplează de artera interosoasă anterioară, de artera ulnară sau de artera nervului median;

- ramura palmară superficială poate lua naștere mai sus, cel mai frecvent în treimea mijlocie și mai rar în treimea superioară a antebrațului. În această situație, cele două artere merg împreună sau, mai rar, artera radială trece pe fața posterioară a antebrațului, în locul său pe fața anterioară a antebrațului rămânând ramura palmară superficială.

Variante ale arterei ulnare:

- ca și artera radială, poate avea origine joasă sau înaltă. În cazurile de origine înaltă, artera are mai des un traiect superficial;

- artera ulnară poate fi subțire, foarte rar poate lipsi. În aceste cazuri ea este suplează de una din celelalte artere ale antebrațului;

- arterele recurente ulnare pot descinde din segmentul distal al arterei brahiale, deasupra bifurcației acesteia.

Variante ale arcurilor palmare:

- arcul palmar superficial poate fi dublu sau poate lipsi;

- ramura palmară superficială radială lipsește sau se termină în mușchii eminenței tenare; arterele digitale palmare comune provin din artera ulnară;

- ramura palmară superficială a arterei radiale şi artera ulnară nu anastomozează, dar cele două artere sunt foarte bine dezvoltate furnizând fiecare artere digitale palmare comune;

- arcul superficial poate lipsi în întregime, cele două artere constitutive lipsind sau oprindu-se la nivelul maselor musculare ale eminenţelor tenară şi hipotenară; în aceste cazuri, arterele digitale comune provin din arcul palmar profund;

- arcul palmar profund poate fi de volum redus sau poate lipsi complet, ramurile sale având originea fie în arcul palmar superficial, fie în reţeaua arterială dorsală a carpului.

În regiunea membrului superior există multiple reţele arteriale constituite prin anastomozele dintre arterele colaterale, fiind localizate îndeosebi în regiunea articulaţiilor. Datorită acestor reţele, sângele circulă liber spre articulaţii, în pofida comprimării sau extinderii vaselor în timpul efectuării mişcărilor.

Proiecţia arterelor membrului superior. Artera subclaviculară se proiectează de la mijlocul claviculei şi până la articulaţia acromioclaviculară; artera axilară – de la I coastă şi până la marginea inferioară a muşchiului pectoral mare; artera brahială – de-a lungul şanţului bicipital medial până la fosa cubitală; artera radială – de la marginea medială a tendonului muşchiului biceps în fosa cubitală şi până la apofiza stiloidă a radiusului; artera ulnară – de la marginea medială a tendonului bicepsului în fosa cubitală şi până la marginea radială a osului pisiform. Arcada palmara superficială corespunde mijlocului oaselor metacarpiene, iar arcada profundă bazei acestor oase. Arterele digitale proprii se proiectează pe marginile laterală şi medială ale fiecărui deget, pe partea palmară a acestora.

Anastomozele principale ale arterelor membrului superior:

- a. suprascapulară (de la trunchiul tirocervical) cu a. circumflexă a scapulei (de la a. subscapulară);

- a. suprascapulară (de la trunchiul tirocervical) cu a. toracoacromială (de la a. axilară);

- a. circumflexă humerală anterioară cu a. circumflexă humerală posterioară şi cu ramurile a. profunde ale braţului (de la artera brahială);

- reţeaua arterială cubitală, *rete articulare cubiti:* aa. colaterale radială şi medie (de la a. profundă a braţului) cu aa. colaterale ulnare superioară şi inferioară (de la a. brahială) şi aa. recurente (de la a. radială, ulnară şi interosoasă posterioară);

- reţeaua carpiană palmară formată de ramurile carpiene palmare (de la arterele radială şi ulnară) şi a. interosoasă anterioară (de la a. interosoasă comună);

- reţeaua carpiană dorsală formată de ramurile carpiene dorsale (de la arterele radială şi ulnară) cu ramurile arterelor interosoase anterioară şi posterioară;

- arcada palmară superficială;

- arcada palmară profundă.

Ramurile aortei toracice

De la porţiunea toracică a aortei, *pars thoracica aortae,* iau naştere ramuri parietale şi viscerale (*rr. parietales et viscerales).*

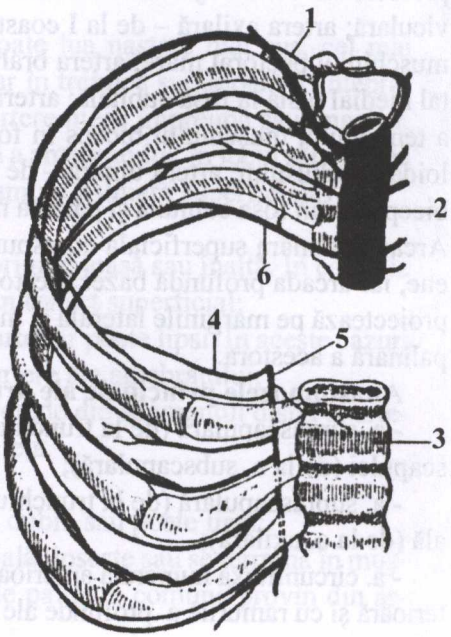

Fig. 41. Ramurile parietale ale aortei toracice (schemă): 1 – *r. dorsalis a. intercostalis posterior;* 2 – *pars thoracica aortae;* 3 – *sternum;* 4 – *r. intercostalis anterior a. thoracicae internae;* 5 – *a. thoracica interna;* 6 – *a. intercostalis posterior.*

Ramurile parietale (fig. 41):

- arterele intercostale posterioare, *aa. intercostales posteriores,* zece perechi (III-XI) ce iau naştere de la faţa posterolaterală a aortei (primele două

perechi pornesc din trunchiul costocervical). Deoarece aorta este situată în stânga de la linia mediană, arterele intercostale posterioare din dreapta sunt mai lungi ca cele din stânga şi, plecând spre spaţiile intercostale respective, întretaie feţele anterioare şi laterală ale coloanei vertebrale, pe când cele din stânga – numai faţa laterală. Ultima arteră intercostală posterioară, numită **artera subcostală,** *a. subcostalis,* trece sub marginea inferioară a coastei a XII-a şi anastomozează cu arterele lombare.

La nivelul capului coastei, de la fiecare arteră intercostală, ia naştere **ramura dorsală,** *r. dorsalis,* care vascularizează pielea, muşchii spatelui şi coloana vertebrală. De la ea porneşte **ramura spinală,** *r. spinalis,* care, trecând prin orificiul intervertebral, irigă măduva spinării şi meningele ei. De la nivelul unghiului coastei, fiecare arteră intercostală trece prin şanţul costal între muşchii intercostali interni şi externi. Ele vascularizează muşchii intercostali, coastele şi pielea toracelui. Artera intercostală posterioară dă naştere la **ramurile cutanate mediale şi laterale,** *rr. cutanei medialis et lateralis;* **ramuri musculare,** *rr. musculares,* spre muşchii toracelui, care ulterior anastomozează cu arterele intercostale anterioare (de la a. toracică internă) (fig. 42). Arterele intercostale posterioare, a patra-a şasea, trimit **ramuri laterale spre glanda mamară,** *rr. mammarii laterales.*

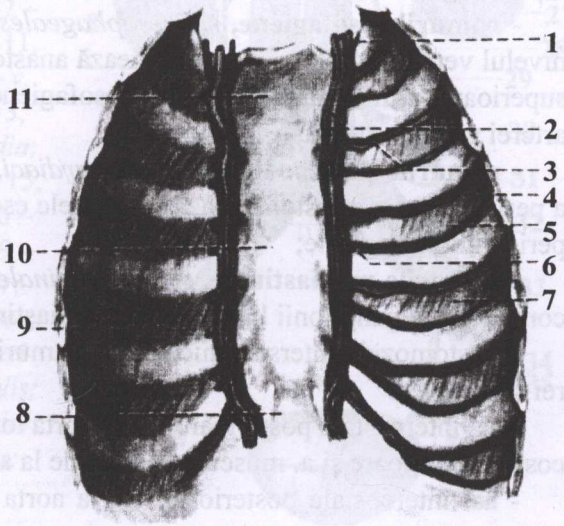

Fig. 42. Arterele peretelui anterior al cavităţii toracice. Aspect posterior (după P. Bertolini): 1 – I coastă; 2 – artera şi vena toracică internă; 3 – aa. intercostale anterioare; 4 – aa. şi vv. intercostale posterioare; 5 – a. colaterală; 6 – v. intercostală anterioară; 7 – m. intercostal extern; 8 – apofiza xifoidă; 9 – m. intercostal intern; 10 – corpul sternului; 11 – manubriul sternului.

Ultimele trei perechi de artere intercostale posterioare irigă diafragmul şi peretele anterior al abdomenului. De la artera intercostală posterioară III din dreapta porneşte o ramură spre bronhia principală dreaptă, de la arterele I-IV din stânga descind ramuri spre bronhia principală stângă, iar de la arterele III-VI se îndreaptă ramuri spre esofag;

- **arterele frenice superioare,** *aa. phrenicae superiores,* descind de la aortă, deasupra hiatului aortic. Vascularizează partea lombară a diafragmului şi pleura ce îl acoperă. Anastomozează cu arterele intercostale posterioare VII-XI, cu ramurile arterei toracice interne şi cu arterele diafragmale inferioare.

Ramurile viscerale ale aortei toracice

- **ramurile bronşice,** *rr. bronchiales,* pornesc de la faţa anterioară a aortei, vascularizează pereţii traheei şi a bronhiilor, pătrund în hilul plămânilor formând reţele bronhiale intraorganice care irigă bronhiile, stroma plămânilor, ganglionii limfatici bronhopulmonari, pereţii arterelor şi venelor pulmonare, pericardul şi esofagul. În plămâni, ramurile bronşice anastomozează cu ramurile arterelor pulmonare. Prin urmare, la nivelul patului microcirculator au loc anastomoze între vasele circulaţiei sangvine mari şi mici;

- **ramurile esofagiene,** *rr. oesophageales,* pornesc de la aortă, la nivelul vertebrelor Th_4-Th_8, şi formează anastomoze cu arterele tiroide superioară şi inferioară, cu arterele esofagiene inferioare, cu ramurile arterei gastrice stângi;

- **ramurile pericardiace,** *rr. pericardiaci,* irigă partea posterioară a pericardului şi anastomozează cu arterele esofagiene, mediastinale şi pericardodiafragmale;

- **ramurile mediastinale,** *rr. mediastinales,* vascularizează ţesutul conjunctiv şi ganglionii limfatici din mediastinul posterior.

Anastomozele intersistemice dintre ramurile aortei toracice şi arterei subclavie:

- aa. intercostale posterioare (de la aorta toracică) cu ramurile intercostale anterioare şi a. musculofrenică (de la a. toracică internă);

- aa. intercostale posterioare (de la aorta toracică) şi aa. toracică

superioară, toracală laterală, toracoacromială, toracodorsală (de la a. axilară);

- aa. intercostale posterioare (de la aorta toracică) şi a. intercostală supremă (de la trunchiul costocervical);

- aa. spinale posterioare, a. spinală anterioară (de la a. vertebrală) şi ramurile spinale (de la aa. intercostale posterioare);

- ramurile esofagiene (de la aorta toracică) şi ramurile esofagiene (de la a. tiroidă inferioară);

- ramurile pericardiace (de la aorta toracică) şi a. pericardiacofrenică (de la a. toracică internă).

Ramurile aortei abdominale (fig. 43)

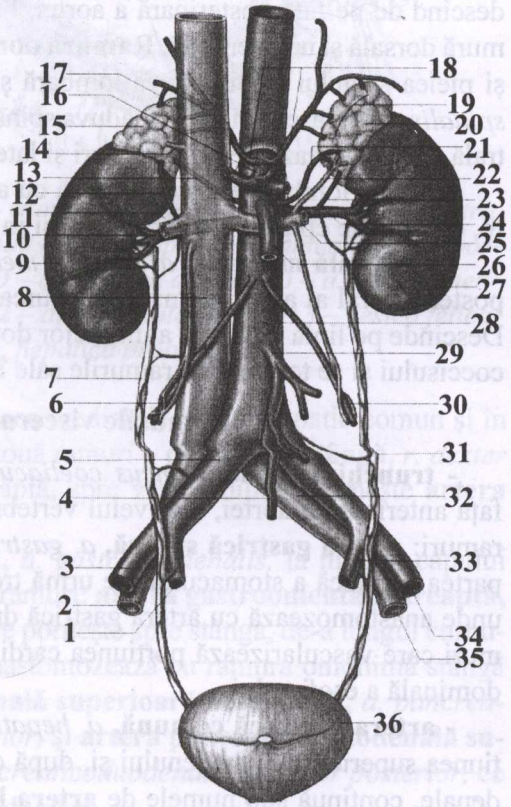

Fig. 43. Aorta abdominală: 1, 33 – *a. iliaca interna;* 2, 35 – *v. iliaca externa;* 3, 34 – *a. iliaca externa;* 4 – *a. rectalis superior;* 5 – *a. iliaca communis;* 6, 30 – *a. et v. testicularis;* 7, 31 – *ureter;* 8 – *v. cava inferior;* 9, 27 – *ren;* 10, 24 – *a. renalis;* 11, 25 – *v. renalis;* 12, 23 – *v. suprarenalis inferior;* 13, 21 – *a. suprarenalis media;* 14, 22 – *v. suprarenalis;* 15, 20 – *gl. suprarenalis;* 16 – *truncus coeliacus;* 17, 19 – *a. suprarenalis superior;* 18 – *aa. phrenicae inferior;* 26 – *a. mesenterica superior;* 28 – *aorta abdominalis;* 29 – *a. mesenterica inferior;* 32 – *v. iliaca communis;* 36 – *vesica urinaria.*

Aorta abdominală este parte din aorta descendentă cuprinsă între orificiul aortic al diafragmului şi vertebra L_4. Aorta abdominală emite ramuri parietale şi viscerale. Ramurile parietale sunt perechi, în afară de artera sacrală mediană, care prezintă porţiunea caudală a aortei. Ramurile viscerale se subdivid în ramuri pare şi ramuri impare. La nivelul vertebrei L_4, aorta abdominală se bifurcă în două artere iliace comune.

Ramurile parietale ale aortei abdominale:

- **artera frenică inferioară,** *a. phrenica inferior,* porneşte la nivelul hiatului aortic al diafragmului; prin **ramurile suprarenale superioare,** *aa. suprarenales superiores,* participă la vascularizarea glandelor suprarenale;
- **arterele lombare,** *aa. lombares,* sunt în număr de patru perechi şi descind de pe faţa posterioară a aortei. Fiecare arteră lombară dă o ramură dorsală şi una ventrală. **Ramura dorsală,** *r. dorsalis,* irigă muşchii şi pielea spatelui din regiunea lombară şi emite o **ramură spinală,** *r. spinalis,* care vascularizează măduva spinării şi meningele. Ramura ventrală vascularizează pereţii anteriori şi laterali ai cavităţii abdominale.

Arterele lombare anastomozează cu arterele intercostale posterioare, cu arterele epigastrice superioară şi inferioară.

- **a. sacrală mediană,** *a. sacralis mediana,* porneşte de la peretele posterolateral al aortei, la nivelul bifurcaţiei în arterele iliace comune. Descinde pe linia mediană a ultimelor două vertebre lombare, sacrului, coccisului şi se termină cu ramurile sale în *glomus coccygeum.*

Ramurile viscerale impare:

- **trunchiul celiac,** *truncus coeliacus* (fig. 44, 45), ia naştere pe faţa anterioară a aortei, la nivelul vertebrei Th_{12}. Acest trunchi dă trei ramuri: **artera gastrică stângă,** *a. gastrica sinistra,* se îndreaptă spre partea cardiacă a stomacului, pe urmă trece de-a lungul curburii mici, unde anastomozează cu artera gastrică dreaptă. Trimite numeroase ramuri care vascularizează porţiunea cardială a stomacului şi partea abdominală a esofagului;
- **artera hepatică comună,** *a. hepatica communis,* trece spre porţiunea superioară a duodenului şi, după descinderea arterei gastroduodenale, continuă sub numele de **artera hepatică proprie,** *a. hepatica*

propria, şi traversând foiţele ligamentului hepatoduodenal, se îndreaptă spre hilul ficatului. De la artera hepatică comună ia naştere **artera gastrică dreaptă,** *a. gastrica dextra,* care pe curbura mică a stomacului face anastomoză cu artera gastrică stângă.

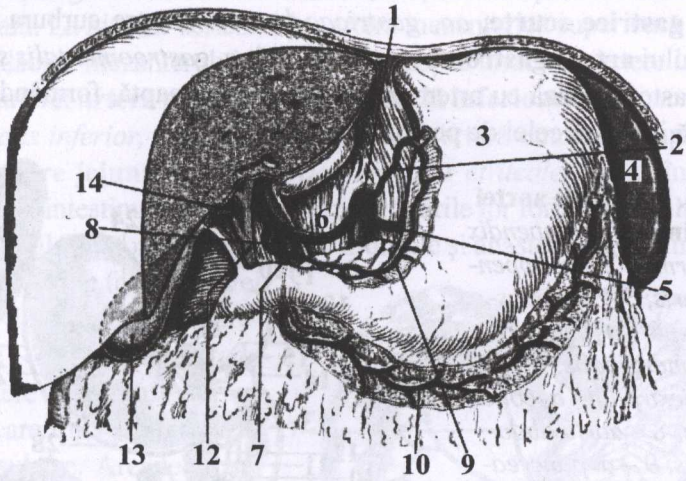

Fig. 44. Trunchiul celiac: 1 – *truncus coeliacus;* 2 – *a. gastrica sinistra;* 3 – *gaster;* 4 – *lien;* 5 – *a. lienalis;* 6 – *a. hepatica communis;* 7 – *v. portae;* 8 – *a. gastroduodenalis;* 9 – *a. gastrica dextra;* 10 – *a. gastroomentalis dextra;* 11 – *a. cystica;* 12 – *ductus choledochus;* 13 – *vesica fellea;* 14 – *a. hepatica propria.*

Artera hepatică proprie trece medial de ductul hepatic comun şi în hilul ficatului se ramifică în două ramuri – **dreaptă** şi **stângă,** *r. dexter* et *sinister.* De la ramura dreaptă, spre vezica biliară porneşte **artera cistică,** *a. cystica.*

Artera gastroduodenală, *a. gastroduodenalis,* la nivelul capului pancreasului se divide în trei ramuri: **artera gastroomentală dreaptă,** *a. gastroomentalis dextra,* care porneşte spre stânga, de-a lungul curburii mari a stomacului unde anastomozează cu ramura omonimă stângă şi **artera pancreaticoduodenală superioară anterioară,** *a. pancreaticoduodenalis superior anterior,* şi **artera pancreaticoduodenală superioară posterioară,** *a. pancreaticoduodenalis superior posterior,* ce trimit ramuri spre pancreas şi duoden.

- **artera lienală,** *a. lienalis,* cea mai voluminoasă ramură a trunchiului celiac, trece pe marginea superioară a pancreasului şi la nivelul hilului splinei se ramifică în 5-8 ramuri terminale. În calea ei spre splină, lansează o serie de ramuri spre: pancreas, *rr. pancreatici,* stomac **artere gastrice scurte,** *aa. gastricae breves,* şi spre curbura mare a stomacului **artera gastroomentală stângă,** *a. gastroomentalis sinistra,* care anastomozează cu artera gastroomentală dreaptă, formând arcada arterială identică celei de pe curbura mică;

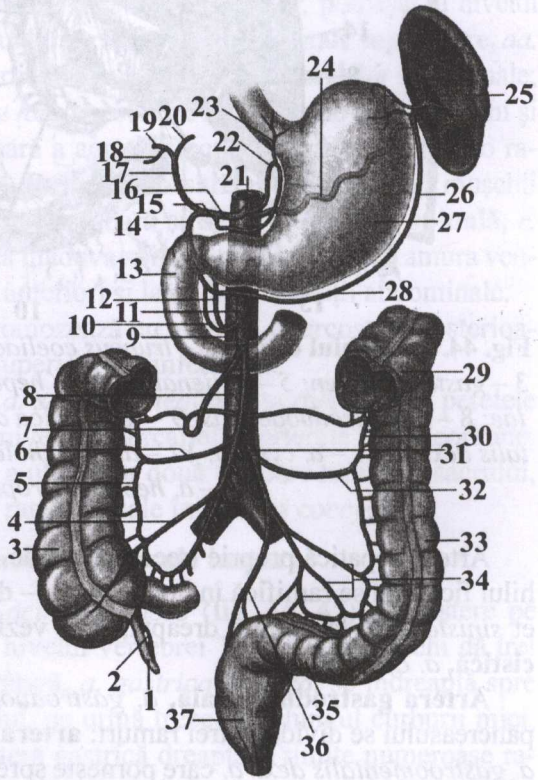

Fig. 45. Ramurile aortei abdominale: 1 – *appendix vermiformis;* 2 – *a. appendicularis;* 3 – *colon ascendens;* 4 – *a. ileocolica;* 5 – *a. marginalis;* 6 – *a. colica dextra;* 7 – *a. colica media;* 8 – *aorta abdominalis;* 9 – *a. pancreaticoduodenalis inferior;* 10 – *a. pancreaticoduodenalis anterior;* 11 – *a. mesenterica superior;* 12 – *a. pancreaticoduodenalis posterior;* 13 – *duodenum;* 14 – *a. gastroduodenalis;* 15 – *a. gastrica dextra;* 16 – *a. hepatica communis;* 17 – *a. hepatica propria;* 18 – *a. cystica;* 19 – *a. hepatica dextra;* 20 – *a. hepatica sinistra;* 21 – *truncus coeliacus;* 22 – *a. gastrica sinistra;* 23 – *a. oesophageales;* 24 – *a. lienalis;* 25 – *lien;* 26 – *a. gastroomentalis sinistra;* 27 – *gaster;* 28, 29 – *colon transversus;* 30 – *a. marginalis coli;* 31 – *a. mesenterica inferior;* 32 – *a. colica sinistra;* 33 – *colon descendens;* 34 – *aa. sigmoideae;* 35 – *colon sigmoideus;* 36 – *a. rectalis superior;* 37 – *rectum.*

- **artera mezenterică superioară,** *a. mesenterica superior,* porneşte de la faţa anterioară a aortei, la nivelul vertebrei Th_{12} sau L_1 (fig. 46). Trunchiul ei este înconjurat de patru vene: superior – v. lienală, inferior – v. renală; din stânga – v. mezenterică inferioară, din dreapta – v. mezenterică superioară. La nivelul vertebrei L_2, artera mezenterică superioară pătrunde în rădăcina mezenterului intestinului subţire unde dă naştere la următoarele artere: **artera pancreaticoduodenală inferioară,** *a. pancreaticoduodenalis inferior,* care anastomozează cu artera omonimă superioară; 12-15 **artere jejunale şi ileale,** *aa. jejunales et ileales,* ce se îndreaptă spre ansele intestinului subţire unde ramificările lor formează multiple arcade arteriale. Datorită ramificărilor multiple şi anastomozelor dintre ele, arterele jejunale formează trei rânduri de arcade, iar arterele ileale – două. De la arcade iau naştere numeroase ramuri subţiri care irigă pereţii intestinului subţire. Arcadele prezintă formaţiuni funcţionale adaptive, care asigură afluxul sangvin permanent în timpul mişcărilor perestaltice ale intestinului; **artera ileocolică,** *a. ileocolica,* porneşte în jos şi în dreapta, spre porţiunea distală a ileonului şi intestinul orb, şi trimite spre apendicele vermiform **artera apendiculară,** *a. appendicularis;* **artera colică dreaptă,** *a. colica dextra,* porneşte din partea dreaptă a arterei mezenterice superioare spre colonul ascendent, în vecinătatea lui bifurcându-se în două ramuri

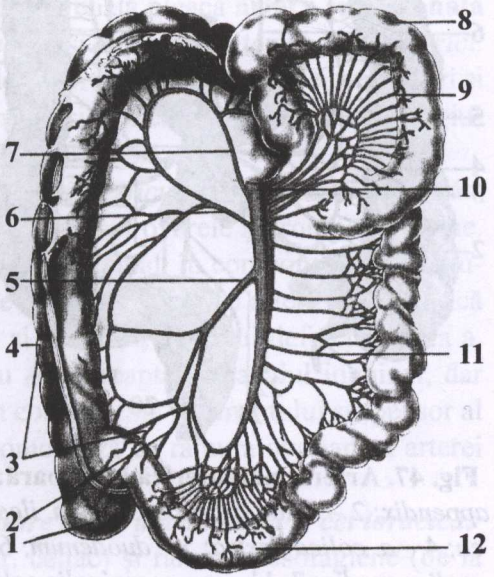

Fig. 46. Artera mezenterică superioară: 1 – *caecum;* 2 – *a. caecalis posterior;* 3 – *a. caecalis anterior;* 4 – *colon ascendens;* 5 – *a. ileocolica;* 6 – *a. colica dextra;* 7 – *a. colica media;* 8 – *jejunum;* 9 – *aa. jejunales;* 10 – *a. mesenterica superior;* 11 – *aa. ileales;* 12 – *ileum.*

– ascendentă, la anastomoză cu artera colică medie, şi descendentă, la anastomoză cu artera ileocolică; **artera colică medie,** *a. colica media,* trece între foiţele mezocolonului şi, ajungând la colonul transvers, se bifurcă în ramurile dreaptă şi stângă. Ramura dreaptă anastomozează cu artera colică dreaptă, iar cea stângă cu artera colică stângă.

- **artera mezenterică inferioară,** *a. mesenterica inferior* (fig. 47), ia naştere de la peretele anterior al aortei, la nivelul vertebrei L_3, se îndreaptă în jos şi spre stânga, şi trimite următoarele ramuri: **artera colică stângă,** *a. colica sinistra,* spre colonul descendent; **artere sigmoidiene,** *aa. sigmoideae,* spre colonul sigmoid, şi **artera rectală superioară,** *a. rectalis superior,* spre segmentul superior şi mediu al rectului. Toate aceste artere anastomozează între ele.

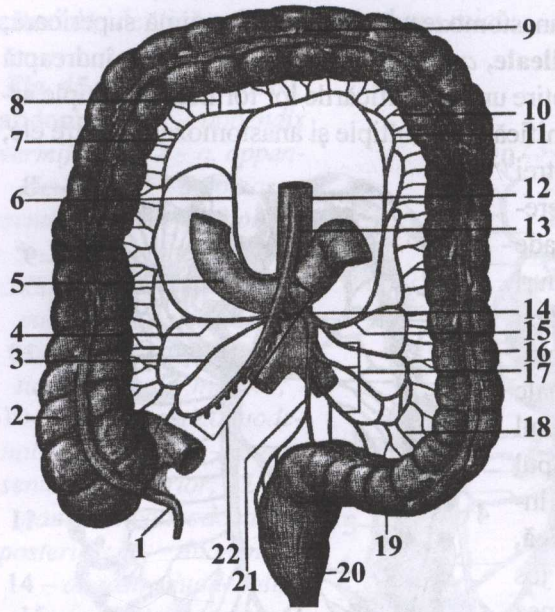

Fig. 47. Artera mezenterică inferioară: 1 – *appendix;* 2 – *colon ascendens;* 3 – *a. ileocolica;* 4 – *a. colica dextra;* 5 – *duodenum;* 6 – *a. colica media;* 7, 11 – *aa. marginalis coli;* 8, 10, 18 – *vasele recte;* 9 – *colon transversum;* 12 – *aorta abdominalis;* 13 – *a. mesenterica superior;* 14 – *a. mesenterica inferior;* 15 – *a. colica sinistra;* 16 – *colon descendens;* 17 – *aa. sigmoideae;* 19 – *colon sigmoideum;* 20 – *rectum;* 21 – *a. rectalis superior;* 22 – *aa. jejunales et ileales.*

Prin unirile dintre ramificaţiile arterelor colice dreaptă, medie şi stângă şi arterelor rectale din artera iliacă internă, intestinul gros este însoţit pe tot parcursul său de un lanţ continuu de anastomoze.

Ramurile viscerale pare (fig. 43):

- **artera suprarenală medie,** *a. suprarenalis media,* porneşte de la nivelul vertebrei L_1, se îndreaptă spre hilul glandei suprarenale, unde se ramifică în 5-6 ramuri; în capsula glandei anastomozează cu ramurile arterelor suprarenale superioare şi inferioare, care descind, corespunzător, de la arterele frenice inferioare şi cele renale;

- **artera renală,** *a. renalis,* ia naştere de la aortă, la nivelul vertebrei L_2, şi în regiunea hilului renal se împarte în trei ramuri, care în sinusul renal se ramifică corespunzător structurii segmentare a rinichiului.

Artera renală dreaptă se plasează în spatele venei cave inferioare. La nivelul hilului renal, de la artera renală pleacă **artera suprarenală inferioară,** *a. suprarenalis inferior,* şi **ramuri ureterice,** *rr. ureterici.* Uneori artera renală ia naştere de la aortă prin două sau trei trunchiuri şi deseori pătrund în rinichi cu trunchiuri numeroase nu numai prin regiunea hilului, ci şi prin toată marginea medială;

- **artera testiculară** (ovariană), *a. testicularis* (*a. ovarica*), la bărbat vascularizează testiculele, iar la femei ovarele şi trompele uterine. Artera testiculară trece prin canalul inghinal, în componenţa funiculului spermatic, spre testicul, unde anastomozează cu artera cremasterică (de la a. epigastrică inferioară) şi cu artera ductului deferent (de la a. ombilicală). Artera ovariană nu se îndreaptă în canalul inghinal, dar trece în micul bazin spre ovar în componenţa ligamentului suspensor al ovarului. Artera ovariană anastomozează cu ramura ovariană a arterei iliace uterine.

Anastomozele principale dintre aorta abdominală şi cei toracică:

- a. gastrică stângă (de la tr. celiac) şi ramurile esofagiene (de la arterele intercostale posterioare şi de la partea toracică a aortei);

- ramurile dorsale şi spinale (de la aa. lombare) şi ramurile omonime (de la arterele intercostale posterioare);

- arterele frenice inferioare (de la aorta abdominală) şi arterele frenice superioare (de la aorta toracică).

Anastomozele ramurilor aortei abdominale:

- aa. pancreaticoduodenale superioare (de la a. gastroduodenală) şi a. pancreaticoduodenală inferioară (de la a. mezenterică superioară);
- arcul lui Riolan, *arcus Riolani* (fig. 48), a. colică medie (de la a. mezenterică superioară) şi a. colică stângă (de la a. mezenterică inferioară);
- a. suprarenală superioară (de la a. frenică inferioară şi a. suprarenală medie (de la aorta abdominală);
- a. suprarenală medie (de la aorta abdominală) şi a. suprarenală inferioară (de la a. renală);
- a. gastrică stângă (de la tr. celiac) şi a. gastrică dreaptă (de la a. hepatică comună);
- a. gastroomentală stângă (de la a. lienală) şi a. gastroomentală dreaptă (de la a. gastroduodenală);
- arterele jejunale şi arterele ileale;
- arterele ileale şi a. ileocolică.

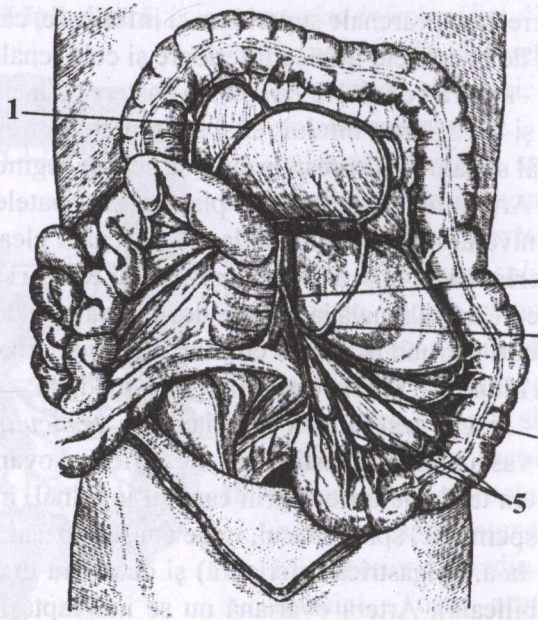

Fig. 48. Arcul lui Riolan: 1 – *a. colica media;* 2 – *a. mesenterica inferior;* 3 – *a. colica sinistra;* 4 – *a. rectalis superior;* 5 – *aa. sigmoideae.*

Artera iliacă comună

Artera iliacă comună, *a. iliaca communis,* trece anterior de corpurile vertebrelor L_{4-5}, şi la nivelul articulaţiei sacroiliace, se bifurcă în două ramuri: artera iliacă internă pentru pereţii şi organele micului bazin, şi artera iliacă externă, în special pentru membrul inferior (fig. 49).

Artera iliacă internă, *a. iliaca interna,* coboară pe marginea medială a mușchiului psoas mare în cavitatea micului bazin și la nivelul orificiului ischiatic mare se divide în două trunchiuri: anterior și posterior. Trunchiul anterior este așezat pe partea anterioară a plexului sacral și a mușchiului piriform și se îndreaptă spre orificiul infrapiriform. Trunchiul posterior emite numai ramuri parietale, pe când de la cel anterior iau naștere arterele pentru irigarea organelor din micul bazin, organelor genitale externe, și artera ombilicală, care funcționează la embrion.

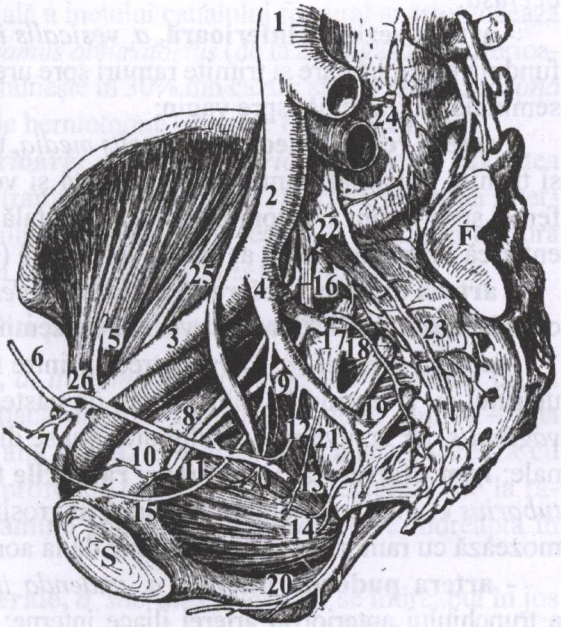

Fig. 49. Arterele și nervii bazinului. S – *symphysis*; F – *facies auricularis sinistra*: 1 – *aorta abdominalis;* 2 – *a. iliaca communis;* 3 – *a. iliaca externa;* 4 – *a. iliaca interna;* 5 – *a. circumflexa ilium profunda;* 6 – *a. epigastrica inferior;* 7 – *r. pubicus a. epigastricae inferioris;* 8 – *n. obturatorius;* 9 – *a. obturatoria;* 10 – *r. pubicus a. obturatoria;* 11 – *v. obturatoria;* 12 – *a. diferentialis;* 13 – *a. vesicalis;* 14 – *a. rectalis media;* 15 – *a. umbilicalis;* 16 – *a. iliolumbalis;* 17 – *a. glutea superior;* 18 – *a. sacralis lateralis;* 19 – *a. glutea inferior;* 20 – *n. pudendus et a. pudenda interna;* 21 – *plexus sacralis;* 22 – *truncus lumbosacralis;* 23 – *a. sacralis media;* 24 – *truncus simpaticus;* 25 – *ureter;* 26 – *ductus deferens.*

Ramurile trunchiului anterior al arterei iliace interne:

- **artera ombilicală,** *a. umbilicalis,* trece pe fața posterioară a peretelui anterior al abdomenului, până la ombilic, în componența pliului ombilical medial. La adult își menține lumenul pe un traiect foarte scurt – de la origine și până la nivelul unde de la ea iau naștere **arterele vezicale superioare,** *aa. vesicales superiores.* Restul arterei până la ombilic se obliterează și se transformă în ligamentul ombilical medial. În conformitate cu cele expuse, pe parcursul arterei ombilicale distingem **porțiunea deschisă,** *pars patens,* și **porțiunea închisă,** *pars occlusa;*

- **artera vezicală inferioară,** *a. vesicalis inferior,* se îndreaptă spre fundul vezicii urinare și trimite ramuri spre ureter, prostată și veziculele seminale, iar la femei spre vagin;

- **artera rectală medie,** *a. rectalis media,* trece spre ampula rectului și trimite la bărbați ramuri spre prostată și veziculele seminale, iar la femei spre vagin; anastomozează cu a. rectală superioară (de la a. mezenterică inferioară) și cu a. rectală inferioară (din a. pudendă internă);

- **artera ductului deferent,** *a. ductus deferentis,* este subțire și vascularizează ductul deferent și veziculele seminale;

- **artera uterină,** *a. uterina,* trece printre foițele ligamentului lat al uterului și, ajungând la colul uterin, dă naștere la **artera vaginală,** *a. vaginalis,* iar la nivelul fundului uterului se divide în trei ramuri terminale: **ram uterin,** *ramus uterinus;* **ramurile tubare** și **ovariene,** *rami tubarius* et *ovarius.* Ramura ovariană în grosimea mezovarului anastomozează cu ramurile arterei ovariene de la aorta abdominală;

- **artera pudendă internă,** *a. pudenda interna,* ramură terminală a trunchiului anterior al arterei iliace interne; în bazin lansează numai ramuri mici pentru mușchi și rădăcinile plexului sacral, irigă organele dispuse mai jos de diafragmul pelvian. Apare din bazin prin orificiul infrapiriform și apoi prin orificiul ischiatic mic nimerește în fosa ischiorectală, unde de la ea iau naștere: **artera rectală inferioară,** *a. rectalis inferior;* **artera perineală,** *a. perinealis,* care irigă mușchii perineului, fața posterioară a scrotului sau labiile mari; **artera bulbului penisului,** *a. bulbi penis;* **artera uretrală,** *a. urethralis;* **artera profundă** și **dorsală a**

penisului, *a. profunda et dorsalis penis.* Artera pudendă internă vascularizează porţiunea inferioară a rectului, perineul şi organele genitale;

- **artera obturatoare,** *a. obturatoria,* este unica ramură parietală a trunchiului anterior care, împreună cu nervul omonim, trece prin canalul obturator şi, ajungând în regiunea anteromedială a coapsei, inervează muşchii adductori, obturator extern, pielea coapsei şi organelor genitale externe şi lansează **ramura acetabulară,** *r. acetabularis,* care, prin incizura omonimă, pătrunde în articulaţia coxofemurală, unde irigă ligamentul capului femurului şi capul femurului. În cavitatea bazinului, înainte de a pătrunde în canalul obturator, artera obturatorie dă ramura pubiană, *r. pubicus,* care de partea medială a inelului canalului femural anastomozează cu **ramura obturatorie,** *ramus obturatorius* (de la a. epigastrică inferioară). Acest anastomoz se întâlneşte în 30% din cazuri şi este numit *„corona mortis"*, deoarece în caz de herniotomie ea poate fi traumatizată;

- **artera fesieră inferioară,** *a. glutea inferior,* părăseşte cavitatea bazinului prin orificiul infrapiriform împreună cu artera pudendă internă şi nervul sciatic; vascularizează muşchii fesieri şi trimite o ramură subţire ce însoţeşte nervul sciatic, *a. comitans n. ischiadici.*

Ramurile trunchiului posterior al arterei iliace interne:

- **artera iliolombară,** *a. iliolumbalis,* trece pe sub muşchiul psoas mare, pătrunde în fosa iliacă unde se ramifică în două ramuri – una **lombară,** *r. lumbalis,* şi alta **iliacă,** *r. iliacus,* care anastomozează cu artera circumflexă iliacă profundă (din artera iliacă externă); de la ramura lombară porneşte ramura spinală, *r. spinalis,* ce se îndreaptă în canalul sacral;

- **arterele sacrale laterale,** *a. sacrales laterales,* se îndreaptă în jos şi medial pe faţa anterioară a sacrului, irigă muşchii ridicător al anusului, piriform, plexul sacral şi trimite ramuri spinale, *rr. spinales,* spre meningele spinale;

- **artera fesieră superioară,** *a. glutea superior,* constituie continuarea trunchiului posterior al arterei iliace interne, iese din bazin prin orificiul suprapiriform, vascularizează muşchii fesieri şi mai contribuie la irigaţia articulaţiei coxofemurale;

Aşadar, artera iliacă internă irigă oasele bazinului, muşchii interni şi externi ai bazinului, muşchii fesieri, muşchii adductori ai coapsei, organele micului bazin, organele genitale externe şi perineul.

Anastomozele intersistemice ale arterei iliace interne cu ramurile aortei:

1 – a. uterină (de la a. iliacă internă) şi a. ovarică (de la partea abdominală a aortei); la bărbat – a. ductului deferent şi a. testiculară;

2 – a. rectală medie (de la a. iliacă internă) şi a. rectală superioară (de la a. mezenterică inferioară);

3 – a. rectală inferioară (de la a. iliacă internă) şi a. rectală superioară (de la a. mezenterică inferioară);

4 – a. iliolombară (de la a. iliacă internă) şi a. lombară IV (de la partea abdominală a aortei).

Anastomozele intrasistemice ale arterei iliace interne:

1 – a. fesieră superioară şi a. fesieră inferioară;

2 – a. fesieră superioară şi aa. sacrale laterale;

3 – a. obturatorie şi a. fesieră inferioară;

4 – a. iliolombară şi a. obturatorie;

5 – a. rectală medie şi a. rectală inferioară;

6 – aa. vezicale superioare şi a. vezicală inferioară.

Artera iliacă externă

Artera iliacă externă, *a. iliaca externa* (fig. 50), una din cele două ramuri terminale ale arterei iliace comune, se îndreaptă pe marginea medială a muşchiului psoas, trece prin lacuna vasculară pe coapsă sub denumirea de artera femurală. În vecinătatea ligamentului inghinal, de la ea pornesc două artere:

– **artera epigastrică inferioară,** *a. epigastrica inferior,* se îndreaptă medial, apoi în sus, pătrunde în teaca muşchiului rect al abdomenului, se ridică pe faţa posterioară a muşchiului şi anastomozează cu artera epigastrică superioară (de la a. toracică internă). Formează plica ombilicală laterală şi trimite două ramuri: a) **ramura pubiană,** *r. pubicus,* de la care ia naştere ramura obturatorie, care coboară posterior de ligamentul

lacunar şi anastomozează cu ramura pubiană a arterei obturatorie, formând *„corona mortis”* şi b) **artera cremasterică,** *a. cremasterica,* care irigă tunicile cordonului spermatic şi ale testiculului, muşchiul cremaster;

Fig. 50. Artera iliacă externă şi artera femurală: 1 – *v. femoralis;* 2 – *a. femoralis;* 3 – *a. circumflexa ilium profunda;* 4 – *a. epigastrica superficialis;* 5 – *a. profunda femoris;* 6 – *r. perforans primus;* 7 – *r. perforans secundus;* 8 – *r. perforans tertius;* 9 – *a. circumflexa femoris lateralis;* 10 – *r. ascendens a. circumflexa femoris lateralis;* 11 – *r. descendens a. circumflexa femoris lateralis;* 12 – *a. circumflexa femoris medialis;* 13 – *r. transversus a. circumflexa femoris medialis;* 14 – *a. genus descendens.*

– **artera circumflexă iliacă profundă,** *a. circumflexa ilium profunda,* trece paralel ligamentului inghinal, se îndreaptă spre creasta ilionului şi trimite ramuri spre muşchii abdomenului.

Anastomozele principale ale arterei iliace externe:

1 – a. epigastrică inferioară (de la a. iliacă externă) şi a. epigastrică superioară (de la a. toracică internă);

2 – a. epigastrică inferioară (de la a. iliacă externă) şi aa. intercostale posterioare (de la partea toracică a aortei);

3 – a. epigastrică inferioară (de la a. iliacă externă) şi a. iliolombară (de la a. iliacă internă);

4 – a. circumflexă iliacă profundă (de la a. iliacă externă) şi a. lombare (de la partea abdominală a aortei).

Artera femurală

Artera femurală, *a. femoralis* (fig. 50), continuă artera iliacă externă. Situată în partea anteromedială a coapsei, artera începe la nivelul inelului femural şi se termină la nivelul hiatului tendinos, unde continuă cu artera poplitee. Superficială la origine, unde este acoperită doar de fascie şi unde pulsaţiile îi sunt bine percepute, artera devine din ce în ce mai profundă pe măsură ce se apropie de hiatul tendinos. Trece lateral de vena omonimă prin şanţul ileopectinal, continuă prin şanţul femural anterior şi pătrunde în canalul adductor pe care îl părăseşte pe faţa posterioară a coapsei în fosa poplitee.

Ramurile colaterale ale arterei femurale:

– **artera epigastrică superficială,** *a. epigastrica superficialis,* se desprinde de faţa anterioară a arterei femurale sub inelul femural, se îndreaptă oblic superomedial şi se ramifică în peretele abdominal anterior, până în vecinătatea ombilicului; anastomozează cu ramurile arterei epigastrice superioare (de la a. toracică internă);

– **artera circumflexă iliacă superficială,** *a. circumflexa ilium superficialis,* uneori ia naştere printr-un trunchi comun cu artera precedentă, se îndreaptă lateral de-a lungul ligamentului inghinal spre spina iliacă anterioară superioară şi anastomozează cu artera circumflexă iliacă profundă;

– **arterele pudende externe,** *aa. pudendae externae,* spre organele genitale externe – la bărbaţi ramurile scrotale anterioare, *rr. scrotales anteriores,* iar la femei **ramurile labiale anterioare,** *rr. labiales anteriores;*

– **artera femurală profundă,** *a. profunda femoris,* este o ramură voluminoasă care vascularizează aproape în întregime muşchii şi tegumentele coapsei. Ia naştere pe faţa posterioară a arterei femurale, la aproximativ 4 cm sub ligamentul inghinal, anterior muşchiului iliopsoas. Din artera femurală profundă iau naştere următoarele ramuri colaterale: **artera circumflexă femurală medială,** *a. circumflexa femoris medialis,* ce porneşte din partea superioară a arterei femurale profunde, înconjoară colul femurului şi ajunge pe faţa profundă a muşchiului pă-

trat femural, unde se împarte în ramurile sale terminale care vascularizează mușchii adductori, pectineu și articulația coxofemurală; anastomozează cu ramurile arterei obturatorie, artera circumflexă femurală laterală și ramurile perforante; **artera circumflexă femurală laterală,** *a. circumflexa femoris lateralis,* ia naștere inferior de cea precedentă, se îndreaptă lateral, trece posterior de mușchiul drept femural și se termină prin trei ramuri: **ramura ascendentă,** *ramus ascendens,* care vascularizează mușchii tensor al fasciei lata, mușchii fesieri și articulația coxofemurală; **ramura descendentă,** *ramus descendens,* poate ajunge până la nivelul articulației genunchiului și dă ramuri pentru mușchii croitor și quadriceps; **ramura transversă,** *ramus transversus,* se îndreaptă lateral pe sub mușchiul vast lateral și ajunge pe fața posterioară a coapsei; anastomozează cu arterele circumflexă femurală medială, gluteală inferioară și prima arteră perforantă. Anastomoza dintre cele două artere circumflexe realizează un cerc arterial în jurul colului femurului; **arterele perforante,** *aa. perforante,* sunt în număr de trei, penetrează mușchiul adductor mare și ajung pe fața posterioară a coapsei, unde vascularizează mușchii biceps, semimembranos, semitendinos și femurul; a treia arteră perforantă anastomozează cu artera poplitee; **artera descendentă a genunchiului,** *a. genus descendens,* se desprinde de la artera femurală la nivelul canalului adductor; perforând membrana vastoadductorie, trece pe suprafața anterioară a coapsei împreună cu nervul safen (când această ramură arterială însoțește nervul safen pe toată lungimea sa, este numită **artera safenă,** care există în perioada fetală) și participă la formarea rețelei articulare a genunchiului.

Sunt descrise patru tipuri de ramificare a a. femurale. Primul se caracterizează prin aceea că arterele – profundă a femurului, circumflexă medială și laterală – pornesc de sine stătător; la al doilea tip, artera circumflexă medială pornește de la artera profundă a femurului; la al treilea tip, artera circumflexă medială descinde de la artera circumflexă laterală; la al patrulea tip, toate aceste trei artere pornesc cu un trunchi comun.

Anastomozele principale ale arterei femurale:

1 – a. epigastrică superficială (de la a. femurală) și a. epigastrică superioară (de la a. toracică internă);

2 – a. epigastrică superficială (de la a. femurală) şi a. toracică laterală (de la a. axilară);

3 – a. circumflexă iliacă superficială (de la a. femurală) şi a. circumflexă iliacă profundă (de la a. iliacă externă);

4 – aa. circumflexe femurale laterale şi mediale (de la a. femurală profundă) şi aa. fesiere inferioară şi superioară (de la a. iliacă internă);

5 – artera perforantă prima (de la a. femurală profundă) şi a. fesieră inferioară (de la a. iliacă internă);

6 – a. circumflexă femurală medială şi a. circumflexă femurală laterală;

7 – aa. circumflexe femurale laterală şi medială cu a. perforantă prima;

8 – a. perforantă I şi a. perforantă II, a. perforantă III.

Artera poplitee

Artera poplitee, *a. poplitea* (fig. 51), continuă artera femurală şi datorează numele situaţiei sale profunde din fosa poplitee, pe faţa posterioară a articulaţiei genunchiului. Are originea la nivelul orificiului inferior al canalului femuropopliteu, traversează superoinferior fosa poplitee şi se termină la nivelul arcadei muşchiului solear, unde se împarte în două ramuri terminale – artera tibială anterioară şi cea posterioară.

Fig. 51. Arterele gambei (aspect posterior): 1 – *a. poplitea;* 2 – *a. genus superior medialis;* 3 – *a. genus superior lateralis;* 4 – *aa. surales;* 5 – *a. genus inferior medialis;* 6 – *a. genus inferior lateralis;* 7 – *a. tibialis posterior;* 8 – *a. tibialis anterior;* 9 – *a. peronea;* 10 – *a. recurrens tibialis posterior.*

Fiind situată în partea profundă a fosei poplitee, topografic artera poate fi împărțită în trei zone:

- o **zonă superioară** sau **femurală** în care artera stă pe suprafața osoasă poplitee a femurului; între os și arteră se găsește un strat destul de gros de țesut adipos;

- o **zonă mijlocie** sau **articulară,** în care artera corespunde feței posterioare a capsulei articulației genunchiului;

- o **zonă inferioară** sau **tibială,** în care artera stă pe mușchiul popliteu. În zonele superioară și inferioară artera este acoperită de mușchii, ce delimitează fosa poplitee, și numai în zona mijlocie nu este acoperită de niciun mușchi, fiind situată profund în stratul adipos al fosei poplitee.

Vena poplitee se află posterior de arteră, iar mai superficial trece nervul ischiadic. Artera și vena sunt unite între ele și aderente printr-o teacă vasculară comună, separația celor două vase fiind foarte dificilă ca urmare a faptului că între pereții lor există tracturi conjunctive care le unesc.

Ramurile colaterale ale arterei poplitee:

- **ramuri musculare,** *rami musculares,* spre mușchii biceps femural și semimembranos;

- **artera superolaterală a genunchiului,** *a. genus superior lateralis,* ia naștere la nivelul marginii superioare a condilului lateral, vascularizează mușchii vast lateral, biceps femural și, anastomozând cu celelalte artere ale genunchiului, ia parte la formarea rețelei articulare;

- **artera superomedială a genunchiului,** *a. genus superior medialis,* își are originea la nivelul condilului femural corespunzător și vascularizează mușchiul vast medial al coapsei;

- **artera mijlocie a genunchiului,** *a. genus media,* descinde de pe fața anterioară a arterei poplitee și se împarte în ramuri distribuite ligamentelor, capsulei fibroase, sinovialei articulației genunchiului, corpului adipos infrapatelar și epifizei distale a femurului;

- **artera inferolaterală a genunchiului,** *a. genus inferior lateralis,* situată cu 4-5 cm inferior de artera superolaterală, înconjoară condilul lateral al tibiei și irigă mușchii gastrocnemian, plantar, ligamentul colateral fibular și trimite ramuri osoase și periostice;

- **artera inferomedială a genunchiului,** *a. genus inferior medialis,* ia

naştere din artera poplitee la acelaşi nivel cu precedenta, înconjoară condilul medial al tibiei şi formează ramuri osteoperiostice, vascularizează muşchiul gastrocnemian şi, anastomozând cu celelalte artere ale genunchiului, participă la formarea **reţelei articulare,** *rete articularis genus* (fig. 52);

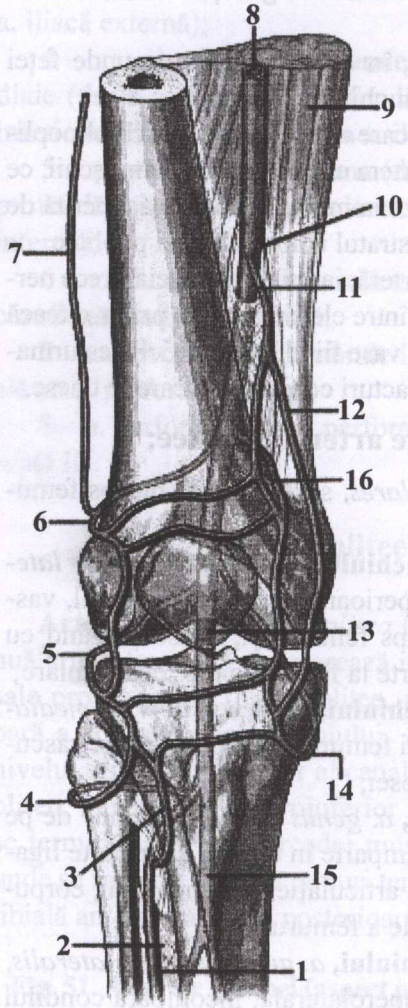

Fig. 52. Reţeaua vasculară a articulaţiei genunchiului: 1 – *a. tibialis anterior;* 2 – *membrana interossea;* 3 – *a. recurrens tibialis anterior;* 4 – *a. genus inferior lateralis;* 5 – *a. genus media;* 6 – *a. genus superior lateralis;* 7 – *r. descendens a. circumflexa femoris lateralis;* 8 – *a. femoralis;* 9 – *m. adductor magnus;* 10 – *hiatus adductorius;* 11 – *a. genus descendens;* 12 – *r. saphenus;* 13 – *a. poplitea;* 14 – *a. genus inferior medialis;* 15 – *a. tibialis posterior;* 16 – *a. genus superior medialis.*

- **arterele surale,** *aa. surales,* în număr de două, se termină în capul corespunzător al muşchiului gastrocnemian. Unul din aceste ramuri se alătură nervului cutanat sural lateral, numindu-se **arteră suralã lateralã,** pe care-l însoţeşte până la mijlocul gambei sau chiar până la nivelul regiunii dorsale a piciorului.

Variantele arterei poplitee: poate lua naştere din artera gluteală inferioară; poate continua artera femurală profundă; trifurcarea arterei poplitee în artera tibială anterioară, artera tibială posterioară şi artera peronieră; bifurcarea în artera tibială posterioară şi trunchi tibioperonier

anterior din care se vor desprinde arterele tibială anterioară şi peronieră; variante în care lipseşte una din arterele gambei.

Arterele gambei şi piciorului

Artera tibială anterioară, *a. tibialis anterior* (fig. 53), reprezintă una din ramurile terminale ale arterei poplitee, străpunge flexorii profunzi ai gambei şi prin orificiul membranei interosoase trece în regiunea anterioară a gambei, amplasându-se între muşchiul tibial anterior şi extensorul lung al degetelor. În partea inferioară a gambei, artera trece superficial, fiind acoperită de fascie şi piele. Ea continuă pe picior sub denumirea de artera dorsală a piciorului.

Ramurile colaterale ale arterei tibiale anterioare:

- **ramuri musculare,** *rami musculares,* spre grupul anterior de muşchi ai gambei;
- **artera recurentă tibială posterioară,** *a. recurrens tibialis posterior,* ia naştere din porţiunea iniţială a arterei tibiale anterioare, deasupra marginii superioare a membranei interosoase se termină pe faţa posterioară a articulaţiei tibiofibulare superioare; vascularizează muşchiul popliteu, articulaţia genunchiului şi participă la realizarea reţelei articulare a genunchiului;
- **artera recurentă tibială anterioară,** *a. recurrens tibialis anterior,* se desprinde de la artera tibială anterioară la trecerea prin spaţiul interosos şi ia parte la formarea reţelei articulare a genunchiului;
- **artera maleolară antero-laterală,** *a. malleolaris anterior lateralis,* descinde din artera tibială anterioară deasupra retinaculului extensorilor, mai sus de maleola laterală, şi vascularizează articulaţia talocrurală, oasele tarsiene; participă la formarea reţelei maleolare laterale;
- **artera maleolară antero-medială,** *a. malleolaris anterior medialis,* se ramifică în capsula articulaţiei talocrurale şi participă la formarea reţelei maleolare mediale.

Artera dorsală a piciorului, *a. dorsalis pedis* (fig. 53), continuă direcţia arterei tibiale anterioare de la nivelul marginii inferioare a re-

tinaculului extensorilor. Se îndreaptă pe fața dorsală a piciorului până la nivelul extremității posterioare a primului spațiu intermetatarsian, pe care-l străbate pentru a se anastomoza cu artera plantară laterală. Trece printr-un canal fibros și, fiind situată pe oase, ligamente și nemijlocit sub piele, poate fi comprimată în caz de hemoragie și tot aici poate fi palpat pulsul.

La nivelul extremității proximale a primului spațiu intermetatarsian, artera dorsală a piciorului se divide în două ramuri terminale:

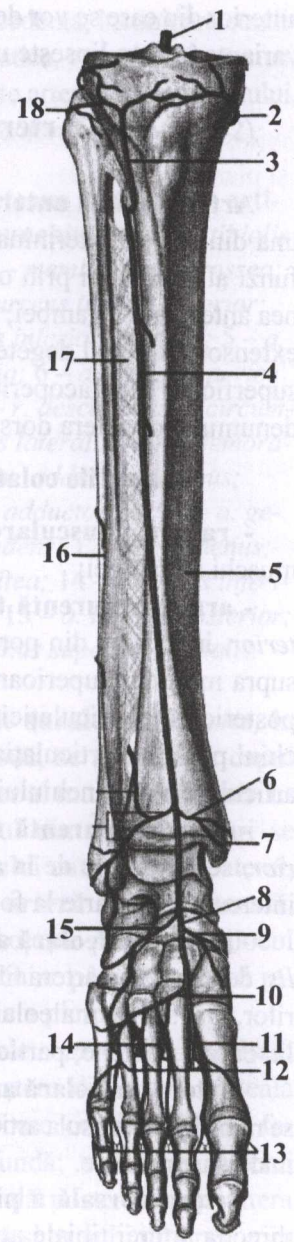

Fig. 53. Arterele gambei și piciorului (aspect anterior): 1 – *a. poplitea;* 2 – *a. genus inferior medialis;* 3 – *a. recurrens tibialis anterior;* 4 – *a. tibialis anterior;* 5 – *tibia;* 6 – *a. malleolaris anterior medialis;* 7 – *malleolus medialis;* 8 – *a. dorsalis pedis;* 9 – *a. tarsea medialis;* 10 – *a. arcuata;* 11 – *a. plantaris profundus;* 12 – *aa. metatarsea dorsalis;* 13 – *aa. digitales dorsales;* 14 – *r. perforans;* 15 – *a. tarsea lateralis;* 16 – *fibula;* 17 – *membrana interossea;* 18 – *a. genus inferior lateralis.*

- **ramura plantară profundă,** *ramus plantaris profundus,* perforând primul mușchi interosos dorsal, ajunge pe fața plantară a piciorului unde participă la formarea arcadei arteriale plantare;

- **artera metatarsiană dorsală I,** *a. metatarsea dorsalis I.* De la ea pornesc trei **artere digitale dorsale,** *aa. digitales dorsales,* spre ambele părți ale suprafeței dorsale a halucelui și spre suprafața medială a degetului II.

Ramurile colaterale ale arterei dorsale a piciorului:

- **artera tarsiană laterală,** *a. tarsea lateralis,* ia naştere aproape de originea arterei dorsale a piciorului, irigă oasele şi articulaţiile tarsului, muşchii extensor scurt al degetelor şi anastomozează cu arterele arcuată şi plantară laterală;

- **arterele tarsiene mediale,** *aa. tarsea mediales,* sunt în număr de 2-3, se orientează spre marginea medială a piciorului şi anastomozează cu artera plantară medială;

- **artera arcuată,** *a. arcuata,* se îndreaptă spre marginea laterală a piciorului descriind o arcadă cu concavitatea posterior, anastomozând cu artera plantară laterală. Din convexitatea arterei se desprind **arterele metatarsiene dorsale,** *aa. metatarseae dorsales,* corespunzătoare ultimelor trei spaţii intermetatarsiene. Fiecare arteră la nivelul falangei proximale dă naştere la două **artere digitale dorsale,** *aa. digitales dorsales,* spre suprafeţele adiacente ale degetelor. Fiecare arteră metatarsiană dorsală se anastomozează cu artera metatarsiană plantară corespunzătoare printr-un **ram perforant.**

Artera tibială posterioară, *a. tibialis posterior* (fig. 51), continuă traiectul arterei poplitee, trece în canalul cruropopliteu şi, la nivelul dintre treimea mijlocie şi cea inferioară a gambei, îşi face apariţia de sub marginea medială a muşchiului soleu şi devine mai superficială. În treimea inferioară a gambei, ea se incurbează spre şanţul retro-maleolar medial şi în regiunea plantară se împarte în cele două artere plantare. Posterior de maleola medială, artera tibială posterioară este acoperită numai de fascie şi piele, ceea ce permite determinarea pulsului prin comprimarea ei.

Ramurile colaterale ale arterei tibiale posterioare:

- **ramura circumflexă fibulară,** *r. circumflexus fibulă,* se îndreaptă spre capul fibulei şi contribuie la formarea reţelei articulare a genunchiului;

- **artera peronieră,** *a. peronea,* ia naştere în treimea superioară a acesteia, se îndreaptă în jos şi lateral în canalul musculoperoneu inferior, vascularizând muşchii posteriori şi laterali ai gambei şi de partea posterioară a maleolei laterale trimite ramuri maleolare laterale, ramuri calcaniene.

Artera plantară medială, *a. plantaris medialis* (fig. 54), de dimensiuni mai reduse decât artera plantară laterală, dă naştere la ramuri musculare pentru muşchii învecinaţi, ramuri osoase şi articulare, trece prin şanţul plantar medial şi se termină prin două ramuri: **superficială şi profundă**, *ramus superficialis* et *profundus,* care vascularizează muşchii grupului plantar medial şi anastomozează cu artera metatarsiană plantară I şi artera metatarsiană dorsală I.

Artera plantară laterală, *a. plantaris lateralis,* este mai voluminoasă decât cea medială, trece prin şanţul plantar lateral până la baza osului metatarsian V, unde întoarce brusc în partea medială şi formează **arcul plantar,** *arcus plantaris,* aşezat pe bazele oaselor metatarsiene. Artera plantară laterală se termină la nivelul extremităţii posterioare a primului spaţiu intermetatarsian unde anastomozează cu artera dorsală a piciorului şi cu artera plantară medială. De la artera plantară laterală se desprind numeroase ramuri musculare, osoase şi articulare. Principalele ramuri se desprind din arcul plantar şi sunt reprezentate de patru **artere metatarsiene plantare,** *aa. metatarseae plantares,* care îşi au originea în convexitatea arcului plantar şi se îndreaptă anterior prin spaţiile intermetatarsiene pentru a se continua cu **arterele digitale plantare comune,** *aa. digitales plantares communes.* Aceste artere se bifurcă la nivelul bazei falangelor proximale furnizând **arterele digitale plantare proprii,** *aa. digitales plantares propriae.*

Artera digitală plantară proprie laterală a degetului mic se desprinde din artera

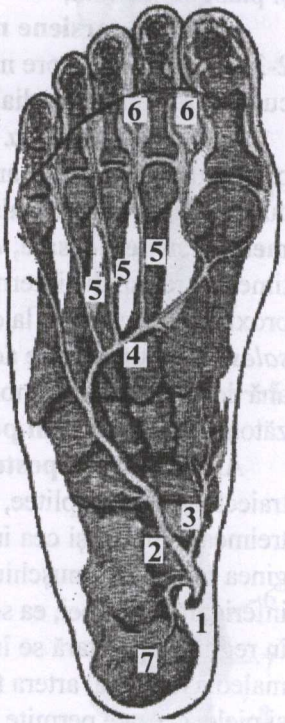

Fig. 54. Arterele feţei plantare a piciorului: 1 – *a. tibialis posterior;* 2 – *a. plantaris lateralis;* 3 – *a. plantaris medialis;* 4 – *arcus plantaris;* 5 – *aa. metatarseae plantares;* 6 – *aa. digitales plantares;* 7 – *rr. calcanei.*

plantară laterală. Artera plantară digitală comună I se ramifică în trei artere digitale plantare proprii: spre ambele părți ale halucelui și spre marginea medială a degetului II. La nivelul capului oaselor metatarsiene de la arterele digitale plantare comune spre arterele digitale dorsale pornesc ramurile perforante. Acestea, unind arterele metatarsiene plantare cu arterele metatarsiene dorsale, formează anastomoze între artera tibială anterioară și artera tibială posterioară.

Deci pe gambă se află trei trunchiuri arteriale: artera tibială anterioară, care vascularizează grupul anterior de mușchi, artera tibială posterioară și artera peronieră, cu ramificarea în grupurile posterior și lateral de mușchi. Partea dorsală a piciorului este vascularizată de artera dorsală a piciorului (prelungire a arterei tibiale anterioare, iar partea plantară – de arterele plantare medială și laterală (ramuri ale arterei tibiale posterioare) și din ramul plantar profund (de la artera dorsală a piciorului).

Pe partea plantară a piciorului se formează două arcade arteriale – una din ele este **arcada plantară** așezată în plan orizontal și formată la anastomoza dintre arterele plantare, cea de-a doua arcadă este orientată vertical și reprezintă o anastomoză între arcul plantar și ramul plantar profund de la artera dorsală a piciorului. Aceste arcade asigură circulația sângelui în această regiune în orice poziție a piciorului.

Proiecția arterelor membrului inferior: artera femurală se proiectează pe linia ce unește mijlocul ligamentului inghinal și epicondilul medial al femurului; artera poplitee – pe linia ce unește unghiul superior și cel inferior al fosei poplitee; artera tibială anterioară – pe fața anterioară a gambei; artera dorsală a piciorului – prin mijlocul articulației talocrurale spre primul spațiu interosos; artera tibială posterioară – de la fosa poplitee (unghiul inferior) prin mijlocul feței posterioare a gambei spre maleola medială; arterele plantare medială și laterală – pe marginile corespunzătoare ale feței plantare a piciorului.

Anastomozele principale dintre ramurile arterelor membrului inferior:

1 – în jurul articulației coxofemurale: ramura acetabulară (de la a. obturatorie) și aa. fesiere inferioară și superioară (de la a. iliacă internă) și aa. circumflexe femurale medială și laterală (de la a. femurală profundă);

2 – în jurul articulației genunchiului, *rete articulare genus:* arterele genunchiului superioară medială și laterală, arterele genunchiului inferioară laterală și medială (de la a. poplitee), a. descendentă a genunchiului (de la a. femurală), arterele recurente tibiale anterioare și posterioare (de la a. tibială anterioară);

3 – rețeaua maleolară medială, *rete malleolare mediale:* arterele maleolare mediale anterioare (de la a. tibială anterioară), ramurile maleolare mediale (de la a. tibială posterioară), aa. tarsiene mediale (de la a. dorsală a piciorului);

4 – rețeaua maleolară laterală, *rete malleolare laterale:* artera maleolară anterolaterală (de la a. tibială anterioară), ramuri maleolare laterale și perforante (de la a. peronieră), a. tarsiană laterală (de la a. dorsală a piciorului);

5 – rețeaua calcanee, *rete calcaneum:* ramuri calcanee (de la a. tibială posterioară) și ramuri calcanee (de la a. peronieră);

6 – rețeaua dorsală a piciorului: *rete dorsale pedis:* a. arcuată, a. tarsiană laterală și a. dorsală a piciorului;

7 – arcada plantară, *arcus plantaris;* a. plantară laterală, a. plantară medială (de la a. tibială posterioară) și ramul plantar profund (de la a. dorsală a piciorului).

Pulsul

Fiecare sistolă ventriculară aruncă în aortă un val de sânge care se izbește de coloana de sânge aflată în aortă, adusă de sistolele precedente. Din această ciocnire rezultă o undă care se propagă prin toată coloana de sânge, până la periferia organismului. Aceste unde provoacă dilatarea peretelui arterelor (fig. 55), manifestat sub forma unor zvâcnituri, a unor unde pulsative, cărora li s-a dat numele de *puls,* și care se simt foarte bine la arterele situate superficial pe un plan osos, așa cum este artera radială și alte artere. Pulsul este determinat de sistolele ventriculare și deci aceste ondulații pulsatoare ne dau indicații asupra activității cardiace. În cazurile normale, numărul pulsa-



Fig. 55. Pulsul.

ţiilor este de 70-80 pe minut. O frecvenţă mai mare poartă numele de **tahicardie,** iar o frecvenţă mai mică – de **bradicardie.**

Cunoaşterea frecvenţei pulsului formează primul mijloc de apreciere a activităţii cardiace. Indispensabil este să cunoaştem locurile de determinare a pulsului arterial şi locurile unde arterele pot fi comprimate în caz de hemoragii. Palparea pulsului se face cu faţa palmară a falangelor distale a degetelor 2, 3 şi 4, aranjate de-a lungul arterei în aşa fel ca să palpăm un sector mai mare a vasului sangvin, în vederea determinării indicilor calitativi şi cantitativi ai pulsului.

În regiunea capului, anterior de meatul auditiv extern, se determină pulsaţia a. temporale superficiale; pe marginea anterioară a muşchiului maseter, la locul de inserţie pe mandibulă – pulsaţia a. faciale; în triunghiul carotid, pe marginea anterioară a muşchiului sternocleidomastoidian – pulsaţia a. carotide comune; în treimea superioară a şanţului bicipital medial – pulsaţia a. brahiale; în porţiunea distală a antebraţului, pe faţa anterioară a radiusului – pulsaţia a. radiale; în regiunea triunghiului femural, sub ligamentul inghinal (aproximativ la mijlocul lui) – pulsaţia a. femurale. Determinarea pulsului pe arterele poplitee, tibială anterioară şi posterioară este dificil, deoarece ele sunt acoperite de muşchi. În regiunea piciorului, pe faţa dorsală, la frontiera dintre gleznă şi picior, la mijlocul distanţei dintre maleola medială şi laterală determinăm pulsaţia a. dorsale a piciorului; posterior de maleola medială se palpează pulsaţia a. tibiale posterioare (fig. 56).

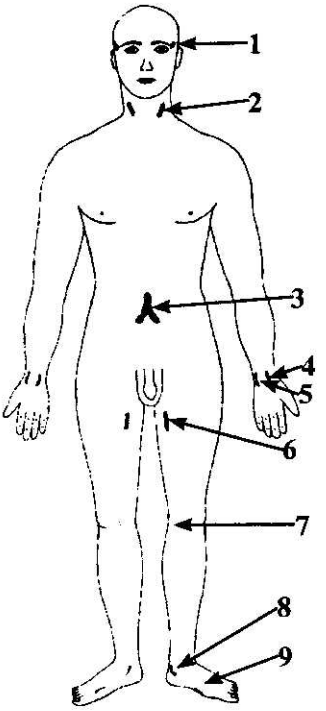

Fig. 56. Proiecţia punctelor de palpare a pulsului: 1 – *a. temporalis superficialis;* 2 – *a. carotis communis;* 3 – *aorta abdominalis;* 4 – *a. radialis;* 5 – *a. ulnaris;* 6 – *a. femoralis;* 7 – *a. poplitea;* 8 – *a. tibialis posterior;* 9 – *a. dorsalis pedis.*

Schema 2

Arterele circulației sangvine mari

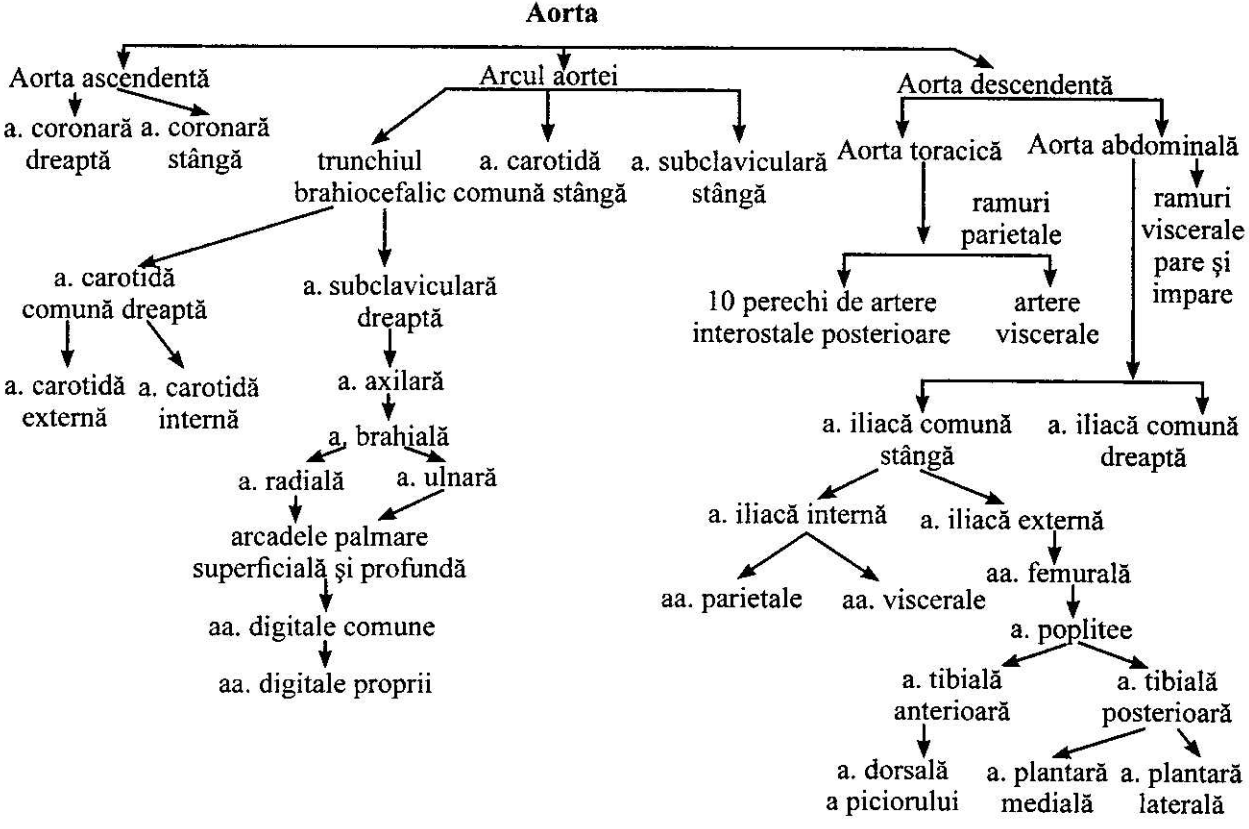

Sistemul venos

În conformitate cu arterele, venele sunt divizate în venele circulației mici și venele circulației mari; după apartenența lor la venele magistrale, deosebim patru sisteme: sistemul venos al cordului; sistemul venei cave superioare; sistemul venei cave inferioare și sistemul venei porte. Topografic, distingem venele trunchiului, membrelor, capului și gâtului.

Venele circulației mici

Venele pulmonare au caractere morfologice de vene, dar prin ele circulă sânge arterial. Sunt în număr de două pentru fiecare plămân: una superioară și alta inferioară. Iau naștere din venele rețelei capilare a alveolelor pulmonare, din venele din jurul ramificațiilor bronhice și din venele pleurale. Se formează din venele lobare care, la rândul său, iau naștere la confluența venelor intra- și intersegmentare.

Vena pulmonară superioară dreaptă, *vena pulmonalis superior dextra,* se formează din venele lobilor superior și mediu; **vena pulmonară inferioară dreaptă,** *vena pulmonalis inferior dextra,* – din venele lobului inferior; **vena pulmonară superioară stângă,** *vena pulmonalis superior sinistra,* – din venele lobului superior; **vena pulmonară inferioară stângă,** *vena pulmonalis inferior sinistra,* – din venele lobului inferior. Ieșind din hilul plămânului, ele au o direcție orizontală spre atriul stâng, unde se deschid cu un orificiu separat. Venele din dreapta au orificiul de deschidere pe marginea dreaptă a atriului stâng, iar cele din stânga pe marginea stângă a atriului. Venele pulmonare din dreapta în calea lor spre atriul stâng întretaie transversal peretele posterior al atriului drept. Venele pulmonare nu se izolează complet de venele circulației mari, deoarece ele anastomozează cu venele bronhice, afluente în vena impară. Venele pulmonare nu au valvule.

Venele circulației mari (fig. 57, 58)

Venele cordului

Venele cordului, *vv. cordis* (fig. 13, 14), sunt cu mult mai numeroase ca arterele şi încep cu nişte reţele situate în straturile peretelui cardiac. Refluxul venos are loc prin trei căi: în sinusul coronarian, în venele anterioare ale cordului şi în venele cardiace mici, care se varsă direct în cavitatea dreaptă a cordului.

Sinusul coronarian, *sinus coronarius,* este situat în şanţul coronarian, pe faţa posterioară a cordului, şi se deschide în atriul drept, inferior de orificiul venei cave inferioare. Orificiul de deschidere a sinusului coronarian este înzestrat cu o valvă care în faza de sistolă împiedică circulaţia inversă a sângelui din atriul drept.

În sinusul coronar îşi au confluenţa următoarele vene:

- **vena mare a cordului,** *v. cordis magna,* care ia naştere la apexul cordului, pe faţa lui anterioară însoţeşte artera interventriculară anterioară şi, ocolind marginea stângă a cordului, continuă în sinusul coronarian; ea colectează sângele din venele ambelor ventricule şi din septul interventricular. În vena mare a cordului se deschid venele feţei posterioare a atriului stâng şi ventriculului stâng;

- **vena medie a cordului,** *v. cordis media,* ia naştere în regiunea feţei posterioare a apexului cordului, trece prin şanţul interventricular posterior, însoţind artera interventriculară posterioară şi se varsă în sinusul coronarian;

- **vena mică a cordului,** *v. cordis parva,* începe pe faţa posterioară a ventriculului drept şi se varsă în sinusul coronarian sau în vena medie a cordului;

- **vena posterioară a ventriculului stâng,** *v. posterior ventriculi sinistri,* se formează din venele de pe faţa posterioară a ventriculului stâng şi se varsă în sinusul coronarian sau în vena mare a cordului;

- **vena oblică a atriului stâng,** *v.obliqua atrii sinistri,* o venă mică pe fața posterioară a atriului stâng, ce se varsă în sinusul coronarian.

Venele anterioare ale cordului, *vv. cordis anteriores,* se află pe fața anterioară a ventriculului drept și se varsă direct în cavitatea atriului drept.

Venele minime ale cordului *(vene Tebesius), vv. cordis minimae,* destul de numeroase, încep în profunzimea pereților cordului și se varsă nemijlocit în cavitățile atriilor și ventriculelor.

Sistemul venei cave superioare

Vena cavă superioară, *v. cava superior* (fig. 59), reprezintă un trunchi gros, scurt, lipsit de valve, format la confluerea venelor brahiocefalice dreaptă și stângă, la nivelul unirii coastei I din dreapta cu sternul, și se varsă în atriul drept. În vena cavă superioară se varsă vena impară, venele mediastinale și pericardiale. Ea colectează sângele din venele capului și gâtului, venele membrelor superioare și venele parietale ale cavităților toracică și, parțial, abdominală.

Venele brahiocefalice dreaptă și stângă, *vv. brachiocephalicae dextra et sinistra,* se formează la confluența venelor subclaviculară și jugulară internă. Venele brahiocefalice au lungime diferită și se îndreaptă spre locul confluenței pe traiecte diferite.

Vena brahiocefalică dreaptă este mai scurtă (2-3 cm), formându-se posterior de articulația sternoclaviculară dreaptă, se îndreaptă oblic în jos fiind situată în dreapta și mai superficial de trunchiul brahiocefalic. Anterior, ea este acoperită de mușchii sternocleidomastoidian, sternohioid și sternotiroid, iar în porțiunea inferioară de cartilajul coastei I din dreapta.

Vena brahiocefalică stângă este mai lungă decât cea dreaptă aproape de două ori și se formează posterior de articulația sternoclaviculară stângă, trece oblic în jos și în dreapta spre locul confluerii cu vena brahiocefalică dreaptă.

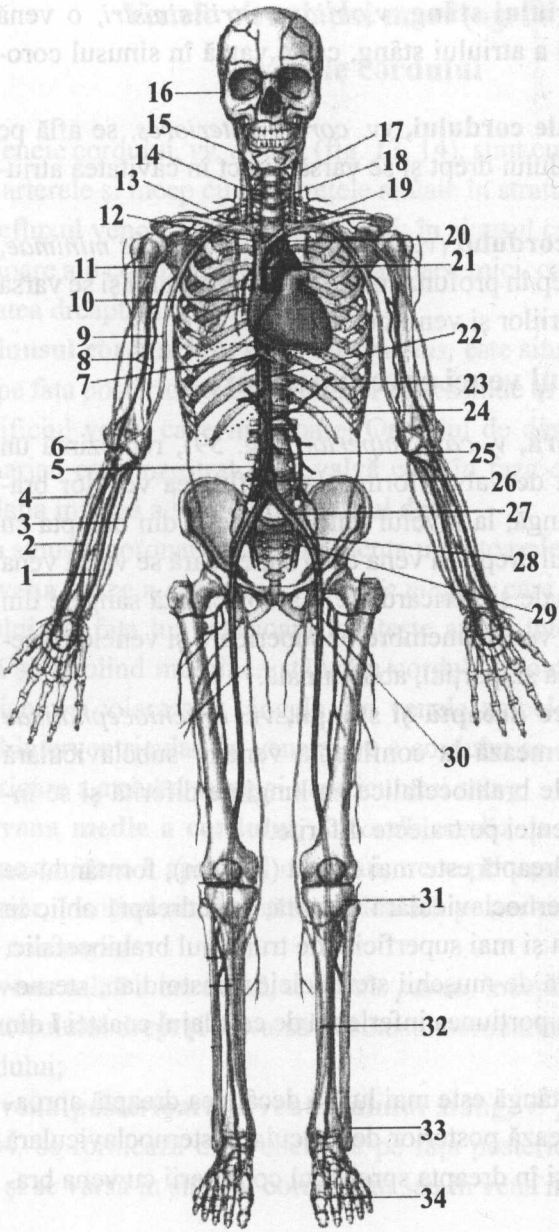

Fig. 57. Sistemul venos al corpului uman: 1 – *v. ulnaris;* 2 – *v. radialis;* 3 – *v. basilica;* 4 – *v. cephalica;* 5 – *v. testicularis /ovarica;* 6 – *v. mediana cubiti;* 7 – *v. hepatica;* 8 – *v. brachialis;* 9 – *v. basilica;* 10 – *v. azygos;* 11 – *v. cephalica;* 12 – *v. brachiocephalica dextra;* 13 – *v. subclavia dextra;* 14 – *v. jugularis anterior;* 15 – *v. facialis;* 16 – *v. temporalis superficialis;* 17 – *v. jugularis externa dextra;* 18 – *v. jugularis interna sinistra;* 19 – *v. subclavia sinistra;* 20 – *truncus brachiocephalicus sinister;* 21 – *v. cava superior;* 22 – *v. cava inferior;* 23 – *v. lienalis;* 24 – *v. portae;* 25 – *v. mesenterica inferior;* 26 – *v. mesenterica su-perior;* 27 – *v. iliaca communis sinistra;* 28 – *v. iliaca externa dextra;* 29 – *v. iliaca interna dextra;* 30 – *v. femoralis;* 31, 33 – *v. saphena magna;* 32 – *v. saphena parva;* 34 – *arcus venosus dorsalis.*

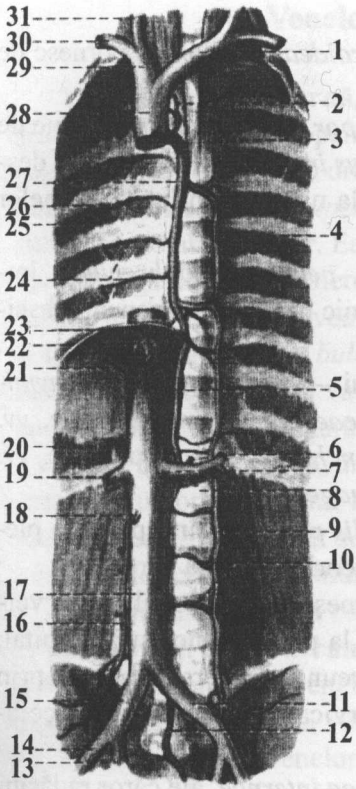

Fig. 58. Venele circulației mari: 1 – v. brahiocefalică stângă; 2 – v. intercostală superioară dreaptă; 3 – v. hemiazigos accesorie; 4 – v. hemiazigos; 5, 27 – v. azigos; 6 – v. suprarenală stângă; 7 – v. renală stângă; 8 – v. testiculară stângă; 9 – v. lombară ascendentă stângă; 10 – vv. lombare; 11 – v. iliacă comună stângă; 12 – v. sacrală mediană; 13 – v. iliacă internă; 14 – v. iliacă externă; 15 – v. iliacă comună dreaptă; 16 – v. lombară ascendentă dreaptă; 17 – v. cavă inferioară; 18 – v. testiculară dreaptă; 19 – v. renală dreaptă; 20 – v. suprarenală dreaptă; 21 – vv. hepatice; 22 – diafragma; 23 – orificiul venei cave inferioare; 24 – vv. intercostale posterioare; 25 – mm. intercostali interni; 26 – mm. intercostali externi; 28 – v. cavă superioară; 29 – v. brahiocefalică dreaptă; 30 – v. subclavie dreaptă; 31 – v. jugulară internă dreaptă.

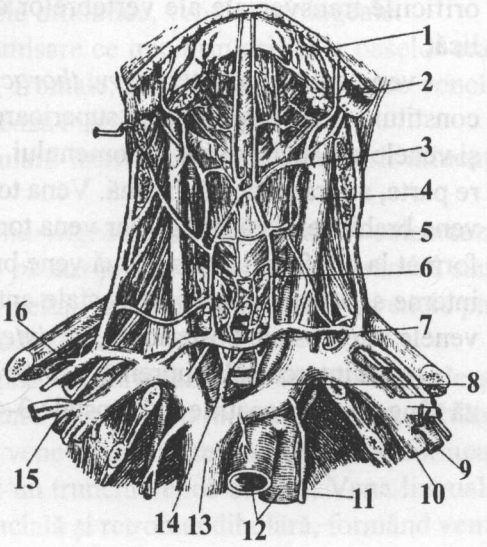

Fig. 59. Vena cavă superioară și afluenții ei: 1 – *a. facialis;* 2, 3 – *v. facialis;* III – *v. jugularis interna;* 5 – *v. jugularis externa;* 6 – *v. jugularis anterior;* 7 – *arcus venosus juguli;* 8 – *v. brachiocephalica;* 9 – *a. subclavia;* 10 – *v. subclavia;* 11 – *v. thoracica interna;* 12 – *arcus aortae;* 13 – *v. cava superior;* 14 – *v. thyroidea impar;* 15 – *v. cephalica;* 16 – *v. transversa colli.*

Afluenţii venelor brahiocefalice:

- venele tiroidiene inferioare, *vv. thyroideae inferiores,* pornesc de la plexul tiroidian;

- vena tiroidă impară, *v. thyroidea impar,* prin care sângele vine de la plexul tiroidian impar, *plexus thyroideus impar;* mai frecvent se deschide în vena brahiocefalică stângă sau la nivelul confluenţei venelor brahiocefalice dreaptă şi stângă;

- venele pericardiodiafragmatice, *vv. pericardiacophrenicae,* împreună cu arterele omonime şi nervul frenic intră în componenţa fasciculului vasculonervos pleuropericardial;

- venele de la organele mediastinului – venele timice, *vv. thymicae;* venele pericardiace, *vv. pericardiacae;* venele mediastinale, *vv. mediastinales;* venele bronhiale, *vv. bronchiales;* venele traheale, *vv. tracheales;* venele esofagiene, *vv. oesophageales;*

- vena cervicală profundă, *v. cervicalis profunda,* începe de la plexurile vertebrale exterioare şi se varsă uneori şi în vena vertebrală;

- vena vertebrală, *v. vertebralis,* porneşte de la plexul venos vertebral, *plexus venosus vertebralis,* şi de la plexul venos suboccipital, *plexus venosus suboccipitalis,* trece împreună cu artera vertebrală prin orificiile transversale ale vertebrelor cervicale spre vena brahiocefalică;

- venele toracice interne, *vv. thoracicae internae,* ale căror rădăcini constituie venele epigastrice superioare, venele musculodiafragmatice şi venele subcutanate ale abdomenului. Ele însoţesc, câte două de fiecare parte, artera toracică internă. Vena toracică internă stângă se varsă în vena brahiocefalică stângă, iar vena toracică internă dreaptă în unghiul format la confluenţa celor două vene brahiocefalice. În venele toracice interne se varsă venele intercostale anterioare, care anastomozează cu venele intercostale posterioare, *vv. intercostales posteriores;*

- vena intercostală supremă, *v. intercostales suprema,* care colectează sângele de la spaţiile intercostale 3-4 superioare.

Venele capului şi gâtului

Vena jugulară internă, *v. jugularis interna,* reprezintă prelungirea sinusului sigmoid al pahimeningelui şi începe la nivelul orificiului jugular, unde formează o dilatare numită **bulbul superior al venei jugulare interne,** *bulbus superior v. jugularis internae.* Pereţii venei sunt subţiri şi prolabează uşor. Ea trece în componenţa fasciculului vasculonervos al gâtului, fiind lateral de artera carotidă comună şi nervul vag. Înainte de confluenţa cu vena subclaviculară, se află **bulbul inferior al venei jugulare interne,** *bulbus inferior v. jugularis internae.* Superior de bulb se determină 1-3 valve semilunare. La nivelul articulaţiei sternoclaviculare, vena jugulară internă, unindu-se cu vena subclaviculară, formează **unghiul venos,** *angulus venosus.* În unghiul venos stâng se varsă ductul toracic, *ductus thoracicus,* iar în cel drept – ductul limfatic drept, *ductus lymphaticus dexter.* În porţiunea inferioară vena jugulară internă este acoperită de muşchiul sternocleidomastoidian.

Vena jugulară internă colectează sângele de la cap şi gât. Afluenţii ei sunt divizaţi în **intracranieni** şi **extracranieni.** Primii sunt: sinusurile pahimeningelui şi venele encefalului, ce se deschid în ele, venele diploice, venele auditive, venele oftalmice, venele meningeale.

Prin intermediul venelor emisare ce trec prin orificiile oaselor craniului (parietale, mastoidiene, frontale, canalul condilar), între venele intra- şi extracraniene se formează multiple anastomoze.

Pe întinderea sa vena jugulară internă primeşte următorii afluenţi extracranieni (fig. 60):

- **venele faringiene,** *vv. pharyngeae,* nu posedă valve, colectează sângele din **plexul faringian,** *plexus pharyngeus,* care, la rândul său, este legat cu venele pahimeningelui, venele tubului auditiv, venele palatine şi plexurile venoase vertebrale;

- **vena lingvală,** *v. lingualis,* se formează din **venele dorsale şi profundă ale limbii,** *vv. dorsales et profunda linguae,* şi **vena sublinguală,** *v. sublingualis.* Aceste vene anastomozează între ele şi formează în regiunea rădăcinii limbii un trunchi venos comun. Vena lingvală adeseori se uneşte cu venele facială şi retromandibulară, formând **vena**

facială comună, *v. facialis communis* care se deschide în vena jugulară internă la nivelul osului hioid;

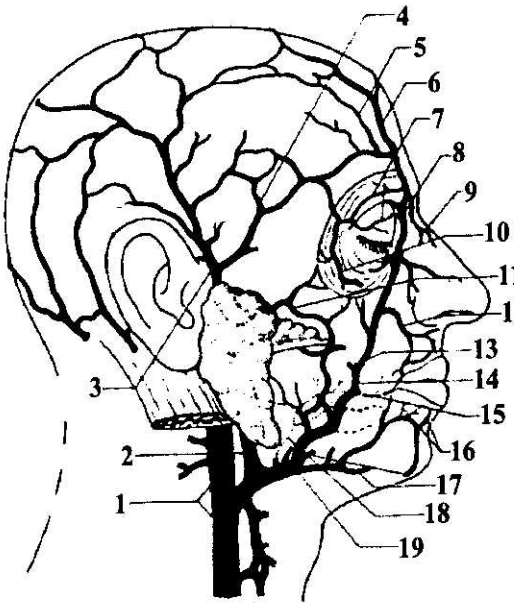

Fig. 60. Afluenţii venei jugulare interne: 1 – *v. jugularis interna;* 2 – *v. retromandibularis;* 3 – *vv. temporales superficiales;* 4 – *v. temporalis media;* 5 – *v. supraorbitalis;* 6 – *vv. supratrochleares;* 7 – *vv. palpebrales superiores;* 8 – *v. angularis;* 9 – *vv. nasales externae;* 10 – *vv. palpebrales inferiores;* 11 – *v. transversa faciei;* 12 – *v. labialis superior;* 13 – *v. faciei profunda;* 14 – *v. facialis;* 15 – *v. sublingualis;* 16 – *vv. labiales inferiores;* 17 – *v. submentalis;* 18 – *v. lingualis;* 19 – *v. palatina.*

- **vena facială,** *v. facialis,* se formează la confluenţa venelor supraorbitale, *vv. supraorbitales,* prin care se scurge sângele de la regiunea frontală, şi **vena angulară,** *v. angularis.* În vena facială se varsă: venele palpebrale superioară şi inferioară, *vv. palpebrales superiores et inferiores;* venele nazale externe, *vv. nasales externae;* venele labiale superioare şi inferioare, *vv. labiales superiores et inferiores;* vena palatină, *v. palatina;* vena submentală, *v. submentalis;* vena profundă a feţei, *v. faciei profunda;* venele parotide, *vv. parotidei;* (anastomoza venei faciale cu vena angulară şi cu vena oftalmică permite propagarea unor embolii septice stafilococice ale feţei spre sinusurile durei mater). În fosa infratemporală, vena facială anastomozează cu plexul venos pterigoidian prin intermediul venei faciale profunde;

- **vena retromandibulară,** *v. retromandibularis,* colectează sângele de la regiunile temporală şi parietală, primind venele temporale su-

perficiale şi vena temporală medie. Vena retromandibulară se uneşte cu vena jugulară externă. Uneori anastomozează cu vena facială, formând vena facială comună, care se varsă în vena jugulară internă.

Afluenţii venei retromandibulare: venele auriculare anterioare, *vv. auriculares anteriores;* venele parotide, *vv. parotideae;* venele articulare, *vv. articulares;* venele meningeale medii, *vv. meningeae mediae;* vene timpanice, *vv. tympanicae;* vena transversală a feţei, *v. transversa faciei;* venele maxilare, *vv. maxillares,* care se formează din **plexul venos pterigoidian,** *plexus venosus pterygoideus,* (fig. 61), localizat între muşchii omonimi. În acest plex venos se varsă: vena sfenopalatină, *v. sphenopalatina;* venele meningeale medii, *vv. meningeae mediae;* venele temporale profunde, *vv. temporales profundae;* vena canalului pterigoid, *v. canalis pterygoidei;* venele maseterice, *vv. massetericae;* vena alveolară inferioară, *v. alveolaris inferior;*

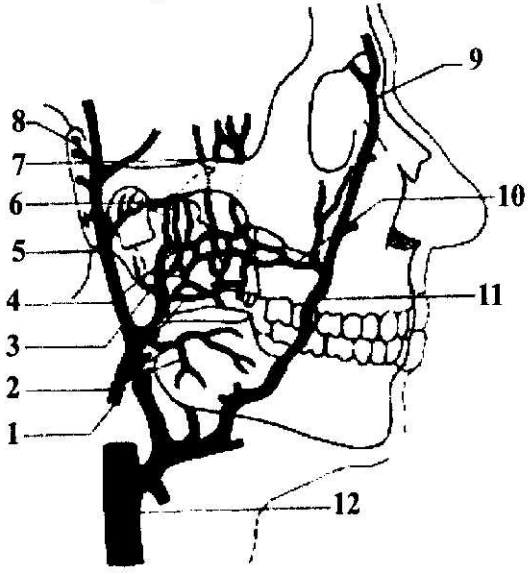

Fig. 61. Vena facială şi retromandibulară: 1- *v. retromandibularis;* 2 – *vv. parotidei;* 3 – *v. stylomastoidea;* 4 – *plexus pterygoideus;* 5 – *vv. articulares retromandibulares;* 6 – *vv. meningee mediae;* 7 – *vv. temporales profundae;* 8 – *vv. auriculares anteriores;* 9 – *v. angularis;* 10 – *v. facialis profunda;* 11 – *v. facialis;* 12 – *v. jugularis interna.*

- vena tiroidă superioară, *v. thyroidea superior,* porneşte prin 2-3 trunchiuri de la porţiunea superioară a glandei tiroide; în ea se varsă vena laringiană superioară, *v. laryngea superior,* şi vena sternocleidomastoidiană, *v. sternocleidomastoidea;*

- **vena tiroidă medie,** *v. thyroidea media,* porneşte prin 1-2 trunchiuri de la istmul glandei tiroide, colectează sângele venos de la glanda omonimă şi de la plexul venos din spaţiul interaponeurotic suprasternal. Datorită anastomozelor dintre sistemul venos intra- şi extracranian, în caz de traumatisme, se poate pune legătura pe vena jugulară internă, întrucât circulaţia sângelui este asigurată.

Vena jugulară externă

Vena jugulară externă, *v. jugularis externa* (fig. 62), îşi ia originea posterior de pavilionul urechii la nivelul unghiului mandibulei prin două rădăcini: una anterioară, ce se prezintă ca o anastomoză cu vena retromandibulară, şi alta posterioară, formată prin confluenţa venelor occipitală şi auriculară posterioară, *v. occipitalis* et *v. auricularis posterior.* Confluenţa acestor trunchiuri are loc la nivelul unghiului mandibulei, pe marginea anterioară a muşchiului sternocleidomastoidian.

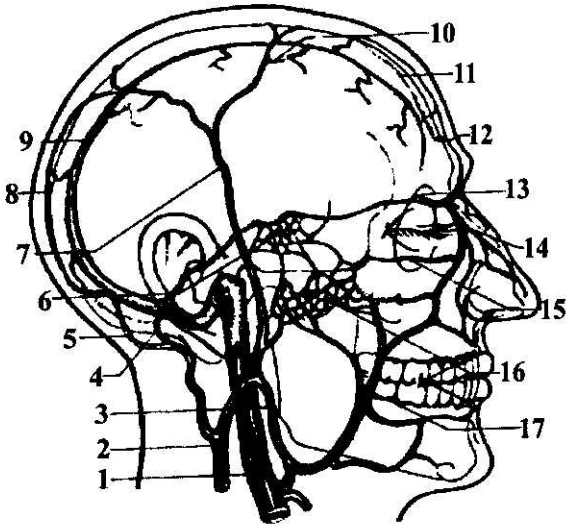

Fig. 62. Vena jugulară externă şi internă: 1 – *v. jugularis interna;* 2 – *v. jugularis externa;* 3 – *v. retromandibularis;* 4 – *v. emissaria mastoidea;* 5 – *vv. occipitales;* 6 – *sinus cavernosus;* 7 – *vv. temporales superficiales;* 8 – *v. emissaria occipitalis;* 9 – *sinus sagitalis superior;* 10 – *v. emissaria parietalis;* 11 – *v. diploica frontalis;* 12 – *v. supratrochlearis;* 13 – *v. ophthalmica superior;* 14 – *v. angularis;* 15 – *v. ophthalmica inferior;* 16 – *plexus venosus pterygoideus;* 17 – *v. facialis.*

Aproape pe tot parcursul său vena este acoperită numai de fascia superficială şi muşchiul platisma. Ea se varsă în unghiul de confluenţă a venelor subclaviculară şi jugulară internă, sau, formând un trunchi comun cu vena jugulară internă, se varsă în vena subclaviculară. Dispune de valve localizate la orificiul ei de deschidere şi în porţiunea medie.

Afluenţii venei jugulare externe: vena suprascapulară, *v. suprascapularis;* vena jugulară anterioară, *v. jugularis anterior;* vena transversală a gâtului, *v. transversa colli.*

Vena jugulară anterioară, *v. jugularis anterior* (fig. 59), foarte variabilă după formă şi dimensiuni, începe cu vene superficiale mici deasupra osului hioid. Ambele vene coboară în jos şi pătrund în spaţiul interaponeurotic suprasternal şi se îndreaptă sub un unghi drept în recesul lateral, *recessus lateralis,* unde se uneşte cu vena jugulară externă. Mai rar ea se deschide în vena subclavie sau în vena brahiocefalică. În spaţiul interaponeurotic suprasternal, venele jugulare anterioare dreaptă şi stângă comunică printr-o anastomoză transversală formând **arcul venos jugular,** *arcus venosus juguli.* În unele cazuri venele jugulare anterioare se înlocuiesc printr-o venă jugulară impară, care descendează pe linia mediană şi se varsă în arcul venos menţionat.

Vena subclaviculară, *v. subclavia,* reprezintă un trunchi impar, o prelungire directă a **venei axilare,** *venae axillaris.* Ea este situată anteroinferior de artera omonimă, de care este despărţită prin intermediul muşchiului scalen anterior; posterior de articulaţia sternoclaviculară, vena subclaviculară se varsă în vena jugulară internă formând vena brahiocefalică.

Peretele venei subclaviculare este concrescut cu fascia proprie a gâtului, cu periostul I coaste, cu tendonul muşchiului scalen anterior, cu fascia muşchiului subclavicular şi de aceea lumenul ei nu colabează. Această particularitate are o importanţă practică, deoarece în caz de lezare a acestei vene poate apărea aeroembolia.

Venele membrului superior

Venele membrului superior se împart în vene superficiale şi profunde, în raport cu situaţia lor deasupra sau dedesubtul fasciei superficiale. Ele se unesc printr-un număr mare de anastomoze şi comportă numeroase valve.

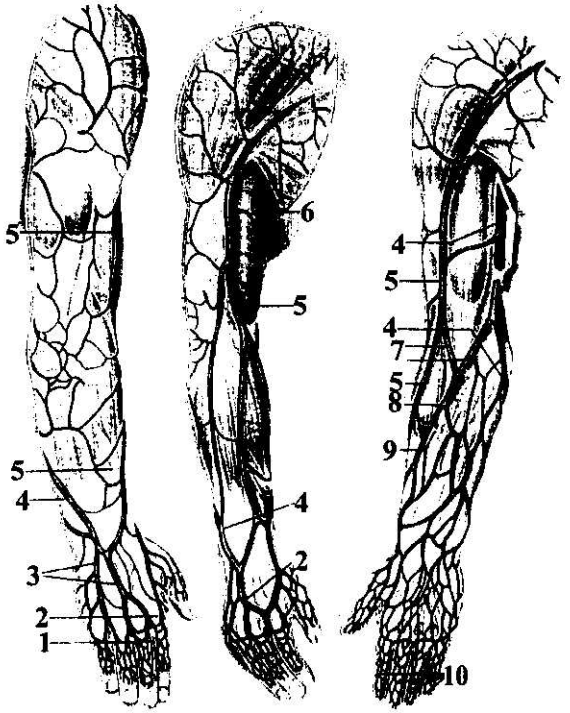

Fig. 63. Venele superficiale ale membrului superior: 1 – *vv. intercapitulares;* 2 – *vv. metacarpeae dorsales;* 3 – *rete venosum dorsale manus;* 4 – *v. basilica;* 5 – *v. cephalica;* 6 – *v. thoracoepigastrica;* 7 – *v. mediana cubiti;* 8 – *v. mediana antebrachii;* 9 – *anastomoze între venele superficiale şi cele profunde;* 10 – *vv. digitales palmares.*

Venele superficiale sunt foarte bine dezvoltate pe faţa dorsală a mâinii, în timp ce pe faţa palmară sunt reprezentate printr-o reţea de mici venule. Venele feţei dorsale ale degetelor se unesc între ele şi formează o arcadă venoasă de la care iau naştere 3-4 **vene metacarpiene dorsale,** *vv. metacarpeae dorsales.* Prin anastomoza acestor vene se formează **reţeaua venoasă dorsală a mâinii,** *rete venosum dorsale manus.* Reţeaua venoasă superficială a feţei palmare a mâinii se varsă în reţeaua venoasă dorsală a degetelor şi mâinii (fig. 63). De la reţeaua venoasă dorsală a mâinii şi a policelui ia naştere **vena cefali-**

că, *v. cephalica,* care ascendează pe faţa radială a antebraţului până în regiunea cotului. În fosa cubitală, prin intermediul **venei mediane cubitale,** *vena mediana cubiti,* anastomozează cu **vena bazilică,** *v. basilica,* şi ascendează în şanţul bicipital lateral până la triunghiul deltoidopectoral, unde perforează fascia şi se varsă în vena axilară.

În partea ulnară, de la reţeaua dorsală a mâinii îşi ia originea **vena bazilică,** *v. basilica,* care trece pe partea ulnară a feţei anterioare a antebraţului, se îndreaptă spre fosa cubitală, unde anastomozează cu vena cefalică prin intermediul venei mediane cubitale. Îşi continuă traseul prin şanţul bicipital medial, iar la mijlocul braţului perforează fascia şi se varsă în una din venele brahiale.

Vena mediană cubitală, *v. mediana cubiti,* lipsită de valve, este o venă anastomotică situată oblic sub piele, în regiunea cubitală anterioară, şi uneşte cele două vene superficiale cefalică şi bazilică. În vena mediană cubitală se varsă **vena mediană a antebraţului,** *v. mediana antebrachii,* care colectează sângele de pe partea palmară a mâinii şi cea anterioară a antebraţului.

Vena mediană cubitală este locul administrării intravenoase a substanţelor medicamentoase, hemotransfuziilor şi recoltării sângelui pentru examenul de laborator.

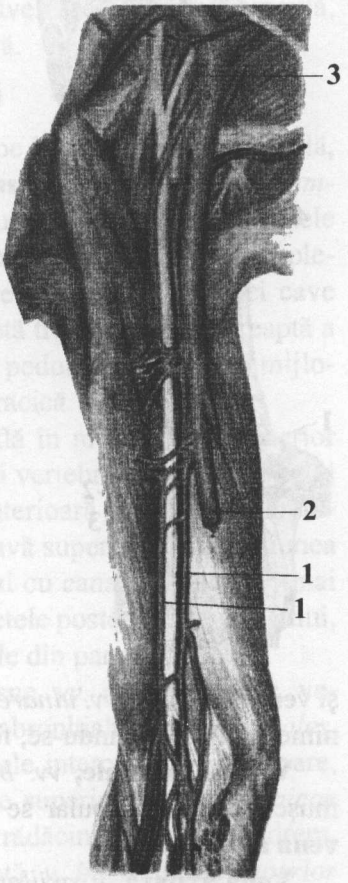

Fig. 64. Venele profunde ale braţului: 1 – *vv. brachiales;* 2 – *v. basilica;* 3 – *v. axillaris.*

Venele profunde (fig. 64, 65)

Venele profunde însoţesc arterele. Sunt în număr de două pentru fiecare arteră şi au aceeaşi denumire cu artera co-

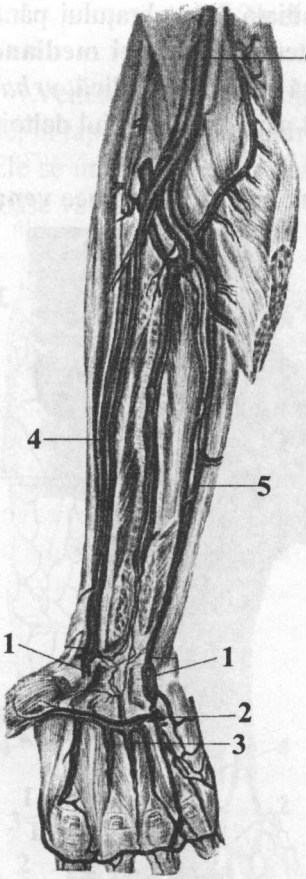

respunzătoare. Numai artera axilară este însoțită de o singură venă. Venele profunde prezintă valvule, iar colateralele lor, la nivelul deschiderii în trunchiul colector – două valve osteale. Cele două vene, care însoțesc artera, sunt unite între ele din loc în loc prin scurte anastomoze transversale.

Fig. 65. Venele profunde ale antebrațului: 1 – *arcus venosus palmaris superficialis;* 2 – *arcus venosus palmaris profundus;* 3 – *vv. metacarpeae palmares;* 4 – *v. radialis;* 5 – *v. ulnaris;* 6 – *v. brachialis.*

Venele profunde ale feței palmare a mâinii însoțesc arterele omonime, formând arcurile venoase superficial și profund.

Arcul venos palmar superficial, *arcus venosus palmaris superficialis,* primește venele digitale palmare. În **arcul venos palmar profund,** *arcus venosus palmaris profundus,* se varsă **venele metacarpiene palmare,** *vv. metacarpales palmares.* Arcurile venoase palmare continuă în venele profunde ale antebrațului – **venele ulnare** și **venele radiale,** *vv. ulnares* et *vv. radiales,* care însoțesc arterele omonime și la braț, unindu-se, formează două vene brahiale.

Venele brahiale, *vv. brachiales,* la nivelul marginii inferioare a mușchiului subscapular se unesc într-un singur trunchi ce constituie **vena axilară.**

Vena axilară, *v. axillaris,* are un diametru de aproximativ 1 cm și rămâne deschisă când este secționată. Afluentele ei corespund ramurilor arteriale axilare și, în plus, primește vena cefalică. Cele mai importante sunt **vena toracică laterală,** *v. thoracica lateralis,* în care se varsă

venele toracoepigastrice, *vv. thoracoepigastricae,* care anastomozează cu **venele paraombilicale,** *vv. paraumbilicales;* **venele epigastrice superficiale** şi **epigastrice inferioare,** *vv. epigastricae superficiales* et *vv. epigastricae inferiores.* Venele toracoepigastrice primesc în afluenţă venele care ies din **plexul venos areolar,** *plexus venosus areolaris,* format de venele subcutanate ale glandei mamare.

Vena axilară şi afluentele ei posedă valve. Trecând sub claviculă, vena axilară continuă cu vena subclaviculară.

Vena impară

Vena impară, *v. azygos* (fig. 58), începe în cavitatea abdominală, constituind o prelungire a **venei lombare ascendente drepte,** *v. lumbalis ascendens dextra,* care, la rândul său, se formează din reţelele venoase din regiunea sacrală şi lombară, anastomozând cu venele plexului vertebral extern şi cu venele lombare (din sistemul venei cave inferioare). Vena lombară ascendentă dreaptă trece de partea dreaptă a corpurilor vertebrelor şi prin orificiul dintre pedunculii medial şi mijlociu ai diafragmului pătrunde în cavitatea toracică.

În cavitatea toracică, vena azigos se află în mediastinul posterior unde urcă pe faţa laterală dreaptă a coloanei vertebrale, până la nivelul vertebrelor T_{3-5}, unde formează o curbură anterioară deasupra pediculului pulmonar drept şi se deschide în vena cavă superioară. În porţiunea sa ascendentă toracală, are raporturi: medial cu canalul toracic, şi mai departe cu aorta, vine în raport intim cu peretele posterior al esofagului, şi este situată anterior de arterele intercostale din partea dreaptă.

În vena azigos se varsă venele esofagiene, *vv. oesophageales,* venele mediastinale, *vv. mediastinales,* venele bronhiale, *vv. bronchiales,* venele pericardiace, *vv. pericardiacae,* venele intercostale posterioare, *vv. intercostales posteriores,* venele frenice superioare, *vv. phrenicae superiores.* Vena azigos, trecând deasupra rădăcinii plămânului drept, primeşte vena intercostală superioară dreaptă, *v. intercostalis superior dextra,* care se formează la confluenţa a trei vene intercostale superioare, care, la rândul său, anastomozează cu plexul venos vertebral.

Vena **semiimpară,** *v. hemiazygos,* reprezintă cel mai mare afluent al venei azigos şi constituie o prelungire a venei lumbale ascendente

stângi, *v. lumbalis ascendens sinistra,* care pătrunde în cavitatea toracică prin orificiul delimitat de pedunculul medial stâng şi mijlociu al diafragmului. Ea se ridică numai până la nivelul vertebrei toracice VII-IX, unde coteşte brusc spre dreapta şi se varsă în vena azigos.

În vena hemiazigos se varsă venele intercostale posterioare stângi (XI-VII) ce anastomozează cu plexul venos vertebral, vena semiimpară accesorie, *v. hemiazygos accessoria,* care colectează sângele de la venele intercostale posterioare stângi (VI-III), venele esofagiene, venele mediastinale, venele bronhiale, venele pericardiace.

Venele pereţilor trunchiului

Venele intercostale posterioare, *vv. intercostales posteriores,* însoţesc arterele omonime în spaţiile intercostale. Fiecare arteră este însoţită de o venă respectivă. În porţiunile posterioare, în apropierea coloanei vertebrale în ele se varsă: o ramură dorsală, *r. dorsalis,* care colectează sângele din muşchii profunzi ai spatelui; vena intervertebrală, *v. intervertebralis,* care se formează din plexurile venoase vertebrale; în venele intervertebrale se varsă o ramură spinală, *r. spinalis,* care participă la colectarea sângelui venos din măduva spinării.

Vena toracică internă, *v. thoracica interna,* însoţeşte artera omonimă, este dublă, însă în apropierea de coasta I formează în singur trunchi care se varsă în vena brahiocefalică de partea respectivă. În ea se varsă venele intercostale anterioare, *vv. intercostales anteriores* (fig. 66).

Porţiunea iniţială a venei toracice interne este vena epigastrică superioară, *v. epigastrica superior,* ce anastomozează cu vena epigastrică inferioară (se varsă în vena iliacă externă) şi cu venele subcutanate abdominale, formând în ţesutul subcutanat o reţea cu anse mari. Din această reţea sângele se scurge în sus prin vena toracoepigastrică, *v. thoracoepigastrica,* şi vena toracică laterală, *v. thoracica lateralis,* în vena axilară şi în jos prin vena epigastrică superficială, *v. epigastrica superficialis,* şi vena circumflexă iliacă superficială, *v. circumflexa ilium superficialis,* se varsă în vena femurală. Astfel, venele peretelui abdominal

anterior formează anastomoze directe între afluenţii venei cave superioare şi venei cave inferioare. Pe lângă aceasta, în regiunea ombilicului unele vene se unesc cu vena portă prin intermediul venelor paraombilicale, *vv. paraumbilicales.*

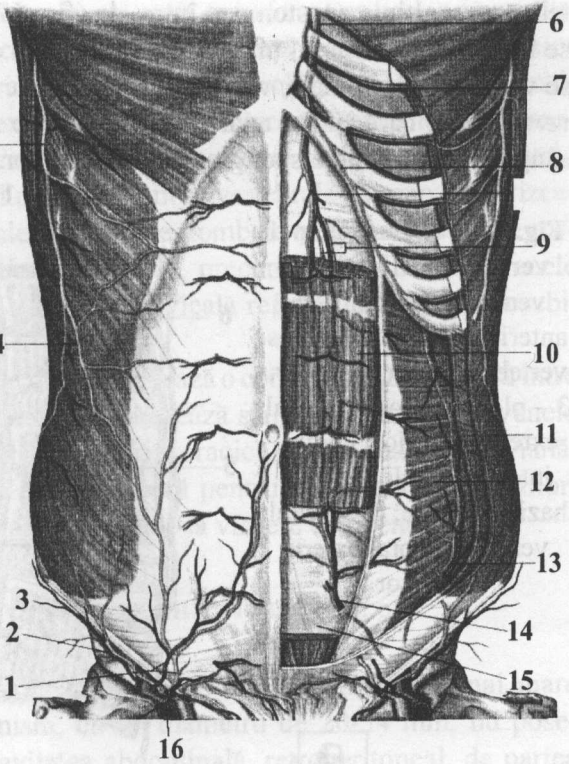

Fig. 66. Venele peretelui anterolateral al trunchiului: 1 – a. şi v. pudendă externă; 2 – a. şi v. epigastrică superficială; 3 – a. şi v. circumflexă superficială a ilionului; 4 – v. toracoepigastrică; 5 – v. toracică laterală; 6 – a. şi v. toracică internă; 7 – vasele intercostale; 8 – a. musculofrenică; 9 – a. epigastrică superioară; 10 – m. rect al abdomenului; 11 – mm. oblic extern şi intern al abdomenului; 12 – m. transvers al abdomenului; 13 – a. şi v. circumflexă iliacă profundă; 14 – a. şi v. epigastrică inferioară; 15 – fascia transversală; 16 – a. femurală.

Plexurile venoase vertebrale

Există patru plexuri venoase vertebrale – două interne şi două externe. Plexurile venoase vertebrale interne anterior şi posterior, *plexus venosi vertebrales interni anterior et posterior,* sunt situate în interiorul canalului vertebral, între pahimeningele măduvei spinării şi periost şi sunt formate din multiple inele venoase, câte unul pentru fiecare ver-

tebră, şi multiple anastomoze între ele (fig. 67, 68). Plexurile venoase se întind de la orificiul mare occipital până la apexul coccisului. În ele se varsă venele spinale, *vv. spinales,* şi venele bazivertebrale, *vv. basivertebrales,* care îşi fac apariţia din corpurile vertebrelor şi colectează sângele din substanţa spongioasă a vertebrelor.

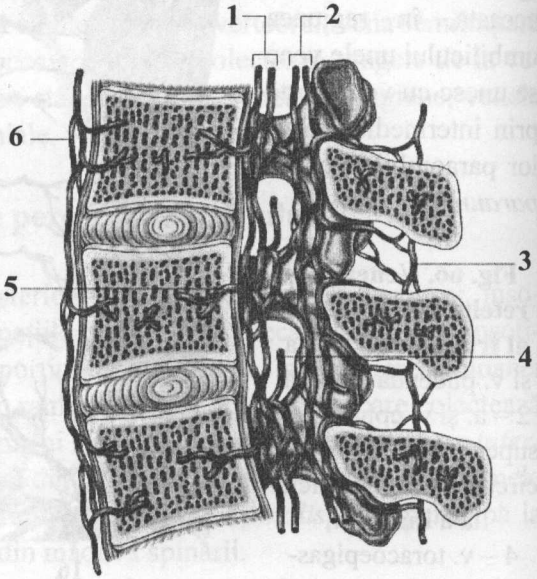

Fig. 67. Venele coloanei vertebrale: 1 – plexul venos vertebral intern anterior; 2 – plexul venos vertebral intern posterior; 3 – plexul venos vertebral extern posterior; 4 – vv. intervertebrale; 5 – vv. bazivertebrale; 6 – plexul venos vertebral extern anterior.

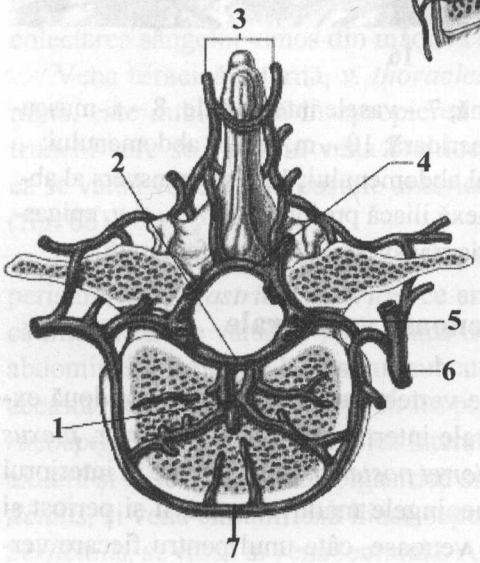

Fig. 68. Venele vertebrei toracice (aspect superior): 1 – vv. bazivertebrale; 2 – plexul venos vertebral intern anterior; 3 – plexul venos extern posterior; 4 – plexul venos vertebral intern posterior; 5 – venele intervertebrale; 6 – vv. segmentare; 7 – plexul venos extern anterior.

Plexurile venoase vertebrale externe anterior şi poste-

rior, *plexus venosus vertebralis externus anterior et posterior,* sunt situate după cum urmează: cel anterior pe suprafaţa anterioară a corpurilor vertebrale, iar cel posterior pe arcurile vertebrelor, acoperit de muşchii profunzi ai spatelui. Plexurile vertebrale interne şi externe anastomozează între ele prin intermediul unor ramuri care perforează ligamentele galbene. Refluxul sângelui de la plexurile vertebrale externe se realizează prin venele intercostale posterioare, lombale şi sacrale, *vv. intercostales posteriores, lumbales et sacrales*, precum şi nemijlocit în venele azigos şi hemiazigos. În regiunea cervicală refluxul are loc, îndeosebi, în vena vertebrală.

Plexul venos vertebral intern formează o comunicare avalvulară între sinusurile durale craniene, care colectează sânge provenit de la venele encefalului şi de la venele cavităţilor toracică, abdominală şi pelviană. În concluzie, furnizează o cale directă pentru diseminarea infecţiilor, emboliilor sau celulelor canceroase de la viscere către encefal.

Sistemul venei cave inferioare (fig. 69)

Vena cavă inferioară, *v. cava inferior,* reprezintă cel mai mare trunchi venos din organism, cu un diametru de 20-34 mm, nu posedă valve, e situată în cavitatea abdominală, retroperitoneal, de partea dreaptă a aortei. Ea se formează la nivelul vertebrelor L_4-L_5 prin confluenţa venelor iliace comune dreaptă şi stângă, puţin mai jos de bifurcaţia aortei.

Vena cavă inferioară se îndreaptă în sus şi la nivelul vertebrei L_4 întretaie rădăcina mezenterului, la nivelul vertebrelor L_{1-2} – porţiunea ascendentă a duodenului, pancreasul, vena portă, respectă şanţul omonim al ficatului, trece prin centrul tendinos al diafragmului şi se varsă imediat în atriul drept al cordului. La locul de deschidere în atriul drept se determină valvula venei cave inferioare, *valvula venae cavae inferioris.*

În cavitatea abdominală, posterior de vena cavă inferioară, se află trunchiul simpatic drept, porţiunile iniţiale ale arterelor lombare drepte şi artera renală dreaptă.

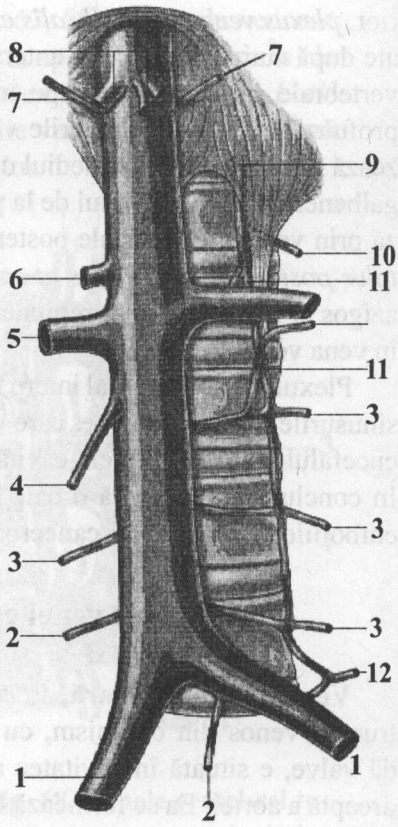

Fig. 69. Vena cavă inferioară:
1 – vv. iliace comune; 2 – v. sacrală mediană; 3 – vv. lombare; 4 – v. testiculară; 5 – v. renală; 6 – v. suprarenală; 7 – vv. frenice inferioare; 8 – vv. hepatice; 9 – v. hemiazigos; 10 – v. subcostală; 11 – v. lombară ascendentă; 12 – v. iliolombară.

În vena cavă inferioară se varsă sângele de la porţiunea inferioară a trunchiului, de la membrele inferioare, de la viscerele micului bazin şi de la unele organe ale cavităţii abdominale: rinichi, glandele suprarenale şi ficat.

La vena cavă inferioară deosebim afluente parietale şi viscerale.

Afluentele parietale

- venele lombare, *vv. lumbales,* câte patru de fiecare parte, ce corespund arterelor omonime şi anastomozează între ele prin vena lombară ascendentă, *v. lumbalis ascendens.* Venele lombare I şi II deseori se varsă în vena azigos şi nu în vena cavă inferioară. Ele primesc anastomoze din plexurile venoase vertebrale externe şi interne;

- venele diafragmatice inferioare, *vv. phrenicae inferiores,* care se deschid în vena cavă inferioară după ieşirea acesteia din şanţul omonim al ficatului;

- vena sacrală mediană, *v. sacralis mediana,* impară prin care trece sângele de la plexul venos sacral.

Afluentele viscerale

- venele testiculare, *vv. testiculares,* la bărbaţi şi venele ovariene, *vv. ovaricae,* la femei. Venele testiculare pornesc de la plexul pampiniform, *plexus pampiniformis,* care înconjoară artera testiculară şi intră în componenţa funiculului spermatic. Vena ovariană, la fel, începe din plexul pampiniform ce se află în componenţa ligamentului suspensor al ovarului. Vena testiculară (ovariană) dreaptă se varsă direct în vena cavă inferioară sub un unghi ascuţit, iar vena testiculară (ovariană) stângă se deschide în vena renală stângă;

- venele renale, *vv. renales,* trec anterior de arterele omonime şi se varsă în vena cavă inferioară, la nivelul discurilor intervertebrale dintre vertebrele L_1-L_2. Vena renală stângă este mai lungă decât cea dreaptă, trece înaintea aortei şi în ea se varsă vena suprarenală stângă şi testiculară (ovariană) stângă;

- vena suprarenală dreaptă, *v. suprarenalis, dextra,* se varsă în vena cavă inferioară;

- vena suprarenală stângă, *v. suprarenalis sinistra,* se varsă în vena renală stângă;

- venele hepatice, *vv. hepaticae,* în număr de 3-9, se află în parenchimul ficatului şi se deschid în vena cavă inferioară, acolo unde ea trece prin şanţul omonim al ficatului.

Sistemul venei porte

Vena portă, *v. portae* (fig. 70), colectează sângele din toate organele impare ale cavităţii abdominale în afară de ficat: de la stomac, intestinul subţire şi gros, pancreas, vezica biliară, splină. Vena portă face parte din circulaţia funcţională a ficatului şi are ca aspect caracteristic o dublă capilarizare: un teritoriu capilar la nivelul organelor şi celălalt la extremitatea opusă în ficat. Ia naştere posterior de capul pancreasului prin confluerea a două rădăcini venoase principale (fig. 71): **vena mezenterică superioară şi vena lienală.** În 1/3 de cazuri participă şi vena mezenterică inferioară. În 2/3 de cazuri ea se varsă nemijlocit în vena lienală sau în vena mezenterică superioară.

Vena portă reprezintă un trunchi venos de mare calibru avalvular, cu o lungime de 4-6 cm şi un diametru de 15-20 mm, situat în componenţa ligamentului hepatoduodenal care, prin hilul ficatului, pătrunde în parenchim. În componenţa ligamentului menţionat, elementele hilului hepatic sunt aşezate în felul următor „DVA – duct, vena, artera"; ductul coledoc trece anterior şi în dreapta de vena portă, iar artera hepatică – anterior şi în stânga.

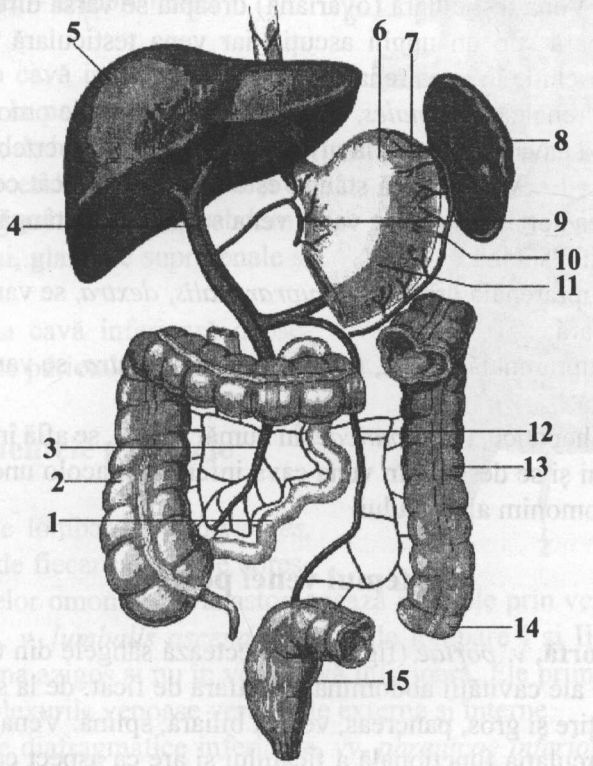

Fig. 70. Vena portă şi afluenţii ei: 1 – ileonul; 2 – colonul ascendent; 3 – v. mezenterică superioară; 4 – v. portă; 5 – ficatul; 6 – stomacul; 7 – vv. gastrice scurte; 8 – splina; 9 – v. gastrică stângă; 10 – v. gastro-omentală stângă; 11 – v. lienală; 12 – v. mezenterică inferioară; 13 – colonul descendent; 14 – sigmoidul; 15 – rectul.

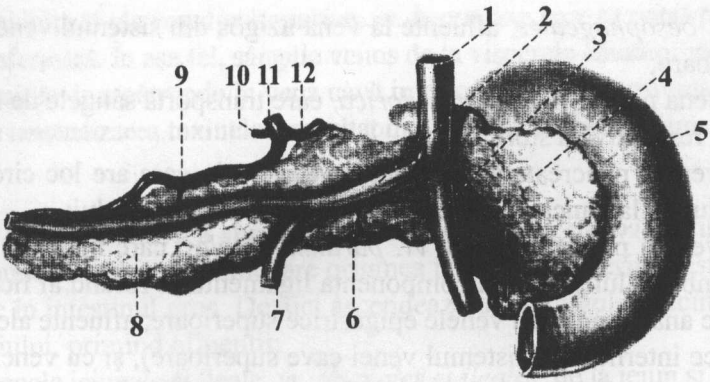

Fig. 71. Vena portă şi afluenţii ei (aspect posterior): 1 – v. portă; 2 – v. lienală; 3 – v. mezenterică superioară; 4 – capul pancreasului; 5 – duodenul; 6 – corpul pancreasului; 7 – v. mezenterică inferioară; 8 – coada pancreasului; 9 – a. lienală; 10 – a. gastrică stângă; 11 – trunchiul celiac; 12 – a. hepatică comună.

Vena portă, în traiectul ei, prezintă trei porţiuni:

1. Porţiunea retropancreatică, acoperită de faţa posterioară a capului pancreasului. În spatele ei se găseşte fascia Treitz care aplică vena portă la capul pancreasului. Prin intermediul acestei fascii, vena portă realizează raporturi cu vena cavă inferioară şi simpaticul lombar. La dreapta venei porte trece ductul coledoc.

2. Porţiunea retroduodenală, acoperită de porţiunea superioară a duodenului. Posterior intră în raport cu orificiul epiploic şi cu vena cavă inferioară. La dreapta venei trece ductul coledoc.

3. Porţiunea intraepiploică, situată între cele două foiţe ale epiploonului mic. La acest nivel vena este însoţită de elementele, care formează pedicului hepatic. În această porţiune vena portă formează (împreună cu celelalte elemente ale pediculului hepatic) peretele anterior al orificiului epiploic.

Până a pătrunde în hilul ficatului, vena portă primeşte:

- vena cistică *v. cystica,* de la vezica biliară;
- venele gastrice dreaptă şi stângă, *vv. gastricae dextra et sinistra,* de la stomac; vena gastrică stângă anastomozează cu venele esofagie-

ne, *vv. oesophageales,* afluente la vena azigos din sistemul venei cave superioare;

- vena prepilorică, *v. prepylorica,* care transportă sângele de la porțiunea respectivă a stomacului;

- venele pancreatice, *vv. pancreaticae,* prin care are loc circulația sângelui de la pancreas și de la antrul piloric al stomacului;

- venele paraombilicale, *vv. paraumbilicales,* care încep în regiunea ombilicului și trec în componența ligamentului rotund al ficatului. Ele fac anastomoze cu venele epigastrice superioare, afluente ale venei toracice interne (din sistemul venei cave superioare), și cu venele epigastrice superficială și inferioară, afluente ale venelor femurală și iliacă externă din sistemul venei cave inferioare.

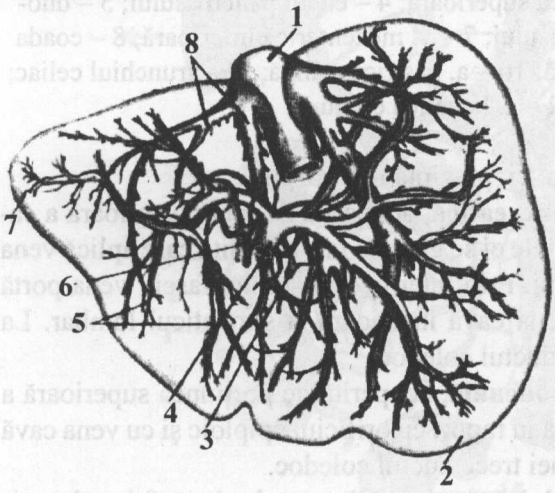

Fig. 72. Schema ramificărilor vaselor ficatului: 1 – *v. cava inferior;* 2 – *lobus hepaticus dexter;* 3 – *ductus hepaticus communis;* 4 – *v. portae;* 5 – *vasele limfatice;* 6 – *a. hepatica;* 7 – *lobus hepaticus sinister;* 8 – *vv. hepaticae.*

În hilul ficatului vena portă se împarte în două ramuri – dreaptă și stângă, *r. dexter et sinister,* care pătrund în parenchimul acestuia și, la rândul său, se împart în opt vene segmentare. Venele segmentare trec în venele interlobulare și septale, care în interiorul lobulilor hepatici se termină cu capilare de tip sinusoid (fig. 72). În porțiunile incipiente ale capilarelor sinusoide se varsă capilarele arteriale, care vin de la arterele interlobulare – ramificări ale arterei hepatice proprii. Capilarele sunt orientate radial printre trabeculele hepatice spre centrul lobului hepatic, unde se formează **venele centrale,** *vv. centrales,* ce reprezintă

porțiuni inițiale ale **venelor hepatice,** *vv. hepaticae,* care se varsă în vena cavă inferioară. În așa fel, sângele venos de la viscerele cavității abdominale înainte de a pătrunde în vena cavă inferioară, circulă prin ficat unde are loc neutralizarea toxinelor, rezultat din digestie și metabolism.

Afluentele venei porte:

- **vena mezenterică superioară,** *v. mesenterica superior* (fig. 73), corespunde arterei omonime, are originea la nivelul trecerii intestinului subțire în intestinul gros. De aici ascendează de-a lungul rădăcinii mezenteriului, primind afluenții:
- venele jejunale și ileale, *vv. jejunales et ileales,* de la jejun și ileon;
- venele pancreatice, *vv. pancreaticae;*
- venele pancreaticoduodenale, *vv. pancreaticoduodenales;*
- vena ileocolică, *v. ileocolica;*
- vena gastroepiploică dreaptă, *v. gastroepiploica dextra;*
- vena colică dreaptă, *v. colica dextra;*
- vena colică medie, *v. colica media;*
- vena apendiculară, *v. appendicularis.*

Vena mezenterică superioară, prin afluentele enumerate, colectează sângele de la jejun, ileon, mezenteriu, intestinul orb și apendicele vermiform, colonul ascendent și transvers, parțial de la stomac, pancreas și duoden, marele epiploon;

- **vena lienală,** *v. lienalis,* trece de-a lungul marginii superioare a pancreasului și vine în confluență cu vena mezenterică superioară posterior de capul pancreasului. Prin venele pancreatice, venele gastrice scurte și vena gastroepiploică stângă vena lienală colectează sângele de la splină, de la o parte a stomacului, pancreas și marele epiploon;

- **vena mezenterică inferioară,** *v. mesenterica inferior,* își ia originea din plexul venos rectal, *plexus venosus rectalis,* trece posterior de pancreas și se varsă în vena lienală, uneori în vena mezenterică superioară. Pe traiectul său primește afluenții: vena rectală superioară, *v. rectalis superior,* vena colică stângă, *v. colica sinistra,* venele sigmoide, *vv. sigmoidee,* prin intermediul cărora colectează sângele de la organele respective.

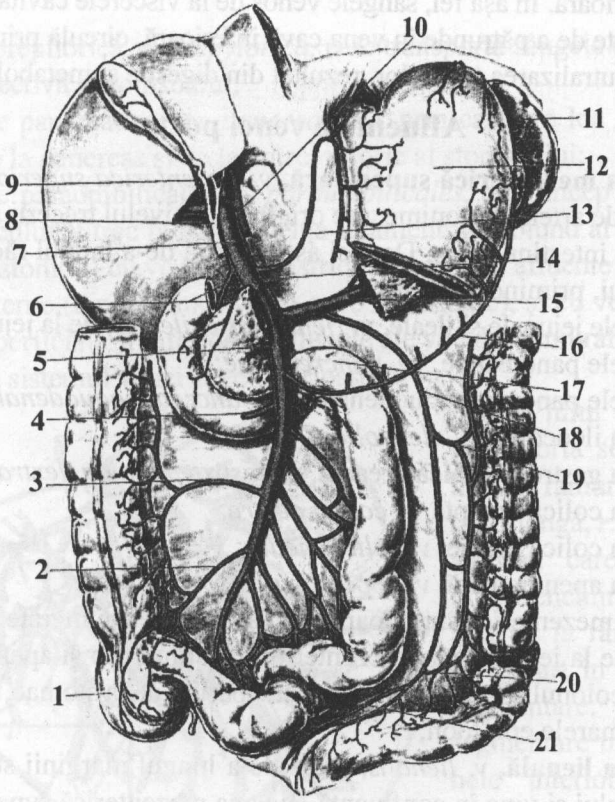

Fig. 73. Vena mezenterică superioară şi afluenţii ei: 1 – cecul; 2 – v. ileocolică; 3 – v. colică dreaptă; 4 – v. colică medie; 5 – v. mezenterică superioară; 6 – v. pancreaticoduodenală; 7 – v. portă; 8 – ductul hepatic comun; 9 – ductul cistic; 10 – a. hepatică; 11 – splina; 12 – stomacul; 13 – v. gastrică stângă; 14 – v. gastrică dreaptă; 15 – v. lienală; 16 – v. gastroepiploică dreaptă; 17 – flexura duodenojejunală; 18 – v. mezenterică inferioară; 19 – v. colică stângă; 20 – vv. sigmoide; 21 – v. rectală superioară.

Venele iliace comune

Venele iliace comune, *vv. iliacae communis* (fig. 74), sunt avalvulare şi se formează la nivelul articulaţiei sacroiliace prin confluenţa venelor iliace interne şi externe. Ambele vene iliace comune, unindu-se la nivelul marginii inferioare a vertebrei lombare IV, formează vena cavă inferioară. Vena iliacă comună dreaptă nu are afluenţi, iar în cea stângă se varsă **vena sacrală mediană,** *v. sacralis mediana,* descendentă din

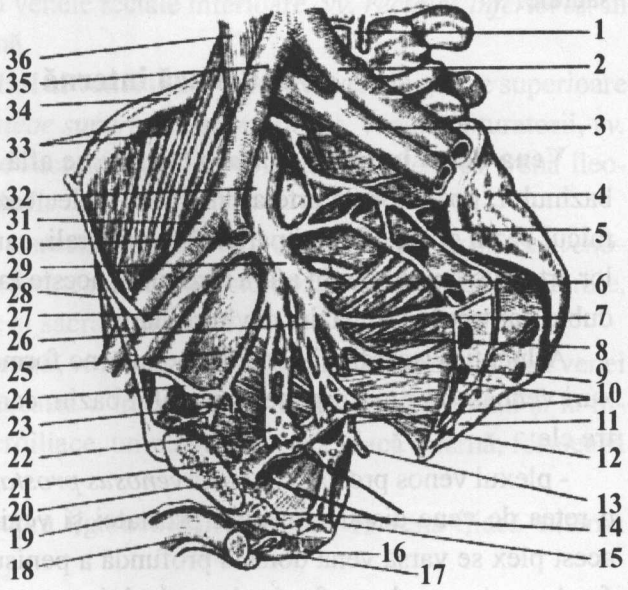

Fig. 74. Vasele sangvine ale bazinului: 1 – *v. iliolumbalis sinistra;* 2 – *a. iliaca communis sinistra,* 3 – *v. iliaca communis sinistra;* 4 – *facies auricularis ossis sacri;* 5 – *v. sacralis mediana;* 6 – *v. glutea superior;* 7 – *v. sacralis lateralis;* 8 – *m. piriformis;* 9 – *v. glutea inferior;* 10 – *v. pudenda interna;* 11 – *os coccygis;* 12 – *m. coccygeus;* 13 – *v. rectalis inferior;* 14 – *plexus venosus prostaticus;* 15 – *v. perinealis superficialis;* 16 – *v. perinealis profundus;* 17 – *tuber ischiadicum;* 18 – *penis;* 19 – *v. dorsalis penis profunda;* 20 – *facies symphysialis;* 21 – *m. levator ani;* 22 – *plexus venosus vesicalis;* 23 – *v. obturatoria;* 24 – *anastomoza dintre v. obturatoria şi v. epigastrica inferior;* 25 – *m. obturatorius internus;* 26 – *v. rectalis media;* 27 – *v. iliaca externa;* 28 – *lig. inguinale;* 29 – *v. iliaca interna;* 30 – *a. iliaca interna;* 31 – *a. iliaca externa;* 32 – *v. iliaca communis dextra;* 33 – *m. iliopsoas;* 34 – *crista iliaca;* 35 – *a. iliaca communis dextra;* 36 – *v. cava inferior.*

plexul venos sacral, *plexus venosus sacralis.* Acest plex venos se află pe fața ventrală a sacrului. În el se varsă venele sacrale laterale, *vv. sacrales laterales,* venele din plexul venos rectal, *plexus venosus rectalis,* din plexul venos vezical, *plexus venosus vesicalis,* și venele vertebrelor sacrale.

Vena iliacă internă

Vena iliacă internă, *v. iliaca interna,* se află pe peretele lateral al bazinului, posterior de artera omonimă, colectează sângele venos din micul bazin și are afluenți parietali și viscerali, care corespund ramurilor arteriale omonime. În afara bazinului, aceste ramuri, de obicei, sunt duble, iar trecând în bazin, devin solitare.

Afluenții viscerali ai venei iliace interne formează numeroase plexuri venoase în jurul organelor micului bazin, care anastomozează între ele:

- plexul venos prostatic, *plexus venosus prostaticus,* care constituie o rețea de vene dispuse în jurul prostatei și veziculelor seminale. În acest plex se varsă vena dorsală profundă a penisului, *v. dorsalis profunda penis,* venele profunde ale penisului, *vv. profundae penis,* venele scrotale posterioare, *vv. scrotales posteriores.* Din plexul venos prostatic sângele se scurge în vena pudendă internă, *v. pudenda interna,* în venele vezicale, *vv. vesicales,* și, nemijlocit, în vena iliacă internă;

- plexul venos vezical, *plexus venosus vesicalis,* situat în regiunea fundului și pereților laterali ai vezicii urinare, de la care venele vezicale se varsă în vena iliacă internă;

- plexul venos uterin, *plexus venosus uterinus,* și plexul venos vaginal, *plexus venosus vaginalis,* sunt dispuse în ligamentele late ale uterului, și pe pereții laterali ai vaginului. Refluxul sângelui de la aceste plexuri are loc prin venele uterine, *vv. uterinae;*

- plexul venos rectal, *plexus venosus rectalis,* adiacent la rect de

părţile laterale şi partea dorsală, este mai bine pronunţat în tunica submucoasă a porţiunii inferioare a rectului. Sângele de la acest plex se scurge prin vena rectală superioară, *v. rectalis superior,* în vena mezenterică inferioară; prin venele rectale medii, *vv. rectales mediae,* în vena iliacă internă şi prin venele rectale inferioare, *vv. rectales inferiores,* în vena pudendă internă.

Afluenţii parietali ai venei iliace interne: venele glutee superioare şi inferioare, *vv. gluteae superiores et inferiores,* venele obturatorii, *vv. obturatoriae,* venele sacrale laterale, *vv. sacrales laterales,* vena ileolombară, *v. ileolumbalis.*

Pe faţa ventrală a sacrului se află plexul venos sacral, *plexus venosus sacralis,* care se formează prin anastomoza venelor sacrale laterale, venelor ileolombare şi sacrale mediane.

Vena iliacă externă, *v. iliaca externa,* reprezintă prelungirea venei femurale, după ce aceasta a trecut pe sub ligamentul inghinal şi la nivelul articulaţiei sacroiliace, unindu-se cu vena iliacă internă, formează vena iliacă comună.

Nemijlocit deasupra ligamentului inghinal, în vena iliacă externă se varsă:

- vena epigastrică inferioară, *v. epigastrica inferior,* şi vena circumflexă profundă a ilionului, *v. circumflexa ilium profunda,* care însoţesc arterele omonime şi pot uneori să se unească într-un trunchi comun.

Venele iliacă externă, iliacă internă şi iliacă comună nu au valve.

Anastomozele porto-cave şi cavo-cave (fig. 75)

Între vena portă şi vena cavă inferioară şi cea superioară există numeroase anastomoze care permit derivaţia sângelui în cazul unui obstacol pe vena portă, de exemplu în ciroza ficatului sau în tromboza venei porte, când sângele nu poate trece prin ficat din cauza obstacolului.

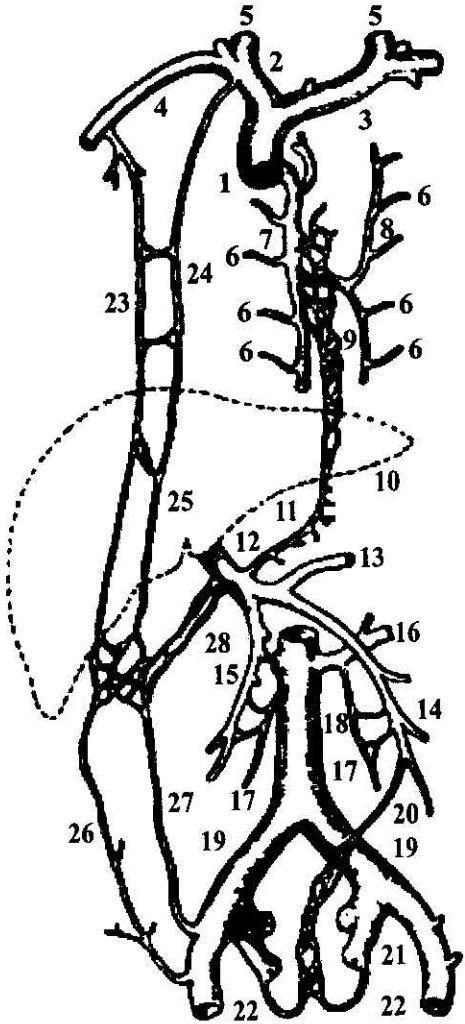

Fig. 75. Schema anastomozelor cavo-cavale şi porto-cavale: 1 – *v. cava superior;* 2 – *v. brachiocephalica dextra;* 3 – *v. brachiocephalica sinistra;* 4 – *v. subclavia dextra;* 5 – *v. subclavia sinistra;* 6 – *vv. intercostales posteriores;* 7 – *v. azygos;* 8 – *v. hemiazygos accessoria,* 9 – *vv. oesophageales;* 10 – *hepar;* 11 – *vv. gastricae dextra et sinistra;* 12 – *v. portae;* 13 – *v. lienalis;* 14 – *v. mesenterica inferior;* 15 – *v. mesenterica superior;* 16 – *v. renalis sinistra;* 17 – *v. testicularis (ovarica);* 18 – *v. cava inferior;* 19 – *v. iliaca communis;* 20 – *v. rectalis superior;* 21 – *v. iliaca interna;* 22 – *v. rectalis media;* 23 – *v. thoracoepigastrica;* 24 – *v. thoracica interna;* 25 – *v. epigastrica superior;* 26 – *v. epigastrica superficialis;* 27 – *v. epigastrica inferior;* 28 – *vv. paraumbilicales.*

Ramurile originale ale venei porte anastomozează cu ramurile originale ale venelor ce aparţin la sistemele venelor cave superioară şi inferioară, formând aşa-numitele anastomoze porto-cave (tab. 1).

Tabelul 1

Anastomozele porto-cave

Topografia anastomozei	Venele care realizează anastomoza porto-cavă	
La nivelul porțiunii abdominale a esofagului și partea cardială a stomacului	v. gastrica sinistra VP	vv. oesophageales (vv. azygos et hemiazygos VCS)
În peretele rectului	v. rectalis superior (v. mesenterica inferior) VP	vv. rectalis media et inferior (v. iliaca interna) VCI
La nivelul peretelui anterior al abdomenului	vv. paraumbilicales VP	vv. epigastricae superiores (vv. thoracicae internae) VCS vv. epigastricae inferiores (v. iliacae externae) VCI
La nivelul peretelui posterior	v. mesenterica superior VP v. lienalis	v. renalis VCI

Notă. VP – vena portă; VCS – vena cavă superioară; VCI – vena cavă inferioară.

Deosebim:

- anastomoze în regiunea superioară a cavității abdominale, unde are loc comunicarea între venele gastrică stângă, care se deschid în vena portă și cele esofagiene, care se varsă în vena azigos și hemiazigos și mai departe în vena cavă superioară. În tunica mucoasă a porțiunii abdominale a esofagului, în caz de hipertensiune portală, venele se dilată și devin sinuoase;

- inferior, în porțiunea distală a intestinului gros, în peretele rectului, vena rectală superioară, care se varsă prin vena mezenterică inferioară în vena portă, anastomozează cu venele rectale medie (afluent al venei

iliace interne) şi rectală inferioară (afluent al venei pudende interne), care confluează în vena iliacă internă şi mai departe în vena iliacă comună din sistemul venei cave inferioare;

- pe peretele abdominal anterior, în regiunea ombilicului, au loc anastomoze între afluenţii venei porte şi ai ambelor vene cave. Venele paraombilicale, ce trec în masa ligamentului rotund al ficatului spre vena portă, anastomozează cu vena epigastrică superioară din sistemul venei cave superioare (vena toracică internă, vena brahiocefalică) şi vena epigastrică inferioară din sistemul venei cave inferioare (vena iliacă externă, v. iliacă comună);

- pe peretele posterior al cavităţii abdominale, în regiunea lombară, venele porţiunilor mezoperitoneale ale intestinului gros (ce fac parte din sistemul venei porte) anastomozează cu venele lombare (din sistemul venei cave inferioare).

Anastomozele porto-cave în normă sunt slab dezvoltate şi servesc drept cale colaterală de scurgere a sângelui din sistemul venei porte în cazurile când curentul sangvin întâlneşte obstacole în ficat. Ele se dilată esenţial în caz de dereglare a refluxului sângelui prin vena portă ce poate avea loc în caz de hipertensiune portală, tromboze sau la dereglarea circulaţiei sangvine prin vasele intrahepatice. Deoarece valvule competente funcţional nu există în sistemul venos portal, creşterea presiunii portale se răsfrânge asupra întregului sistem venos. Venele din aceste zone se dilată, devin sinuoase şi sunt denumite vene varicoase. Venele varicoase din regiunea canalului anal se numesc hemoroizi, iar cele din regiunea gastroesofagiană – varice esofagiene. Venele din aceste două regiuni se pot dilata atât de mult încât pereţii lor se rup, producându-se hemoragii. Sângerarea din varicele esofagiene este deseori masivă şi poate fi fatală. În cazuri grave de obstrucţii, chiar şi venele paraombilicale pot deveni varicoase cu aspectul unor şerpi situaţi sub piele. Această afecţiune este denumită „capul de meduză".

Anastomozele cavo-cavale (tab. 2)

1. La nivelul peretelui anterior al cavităţilor toracice şi abdominală au loc anastomoze între venele epigastrice superioare şi inferioare. Venele subcutanate abdominale sunt lipsite de valve şi reprezintă una din căile anastomotice între cele două sisteme cave – superior şi inferior.

2. Pe peretele lateral al cavităţilor toracice şi abdominală se formează anastomoze între venele toracoepigastrice şi epigastrică superficială. Prin venele toracoepigastrice sângele venos circulă în venele toracale laterale, mai departe în vena axilară – vena brahiocefalică şi, în sfârşit, în vena cavă superioară. Prin vena epigastrică superficială sângele se îndreaptă în vena cavă inferioară.

3. La nivelul peretelui posterior al cavităţilor toracice şi abdominală se formează anastomoze între venele azigos şi hemiazigos, din sistemul venei cave superioare, cu venele lombare (din sistemul venei cave inferioare). Aceste vene, de ambele părţi ale coloanei vertebrale se unesc între ele prin intermediul unei anastomoze verticale reprezentate de **vena lombară ascendentă,** *v. lumbalis ascendens.* De partea dreaptă vână continuă cu vena azigos, iar de partea stângă – cu vena hemiazigos.

4. Plexurile venoase ale coloanei vertebrale, care sunt bine pronunţate în spaţiul epidural al canalului coloanei vertebrale, sunt **plexul venos vertebral intern anterior şi posterior,** *plexus venosi vertebrales interni anterior et posterior,* care formează multiple anastomoze cu **plexul venos vertebral extern anterior şi posterior,** *plexus venosi vertebrales externi anterior et posterior.* În regiunea cervicală aceste plexuri formează anastomoze cu afluenţii venelor vertebrale, care, la rândul lor, se varsă în venele brahiocefalice; în regiunea toracică – cu afluenţii venelor intercostale posterioare, care se varsă în venele azigos şi hemiazigos. Prin urmare, venele vertebrale şi intercostale posterioare asigură refluxul sângelui în vena cavă superioară. În regiunea abdomenului, plexurile venoase vertebrale formează anastomoze cu venele lombare, afluenţi ai venei cave inferioare.

Tabelul 2

Principalele anastomoze cavo-cavale

Localizarea anastomozei	Venele anastomozante	
În componenţa peretelui anterior al abdomenului	v. epigastrică superioară (v. toracică internă) VCS	v. epigastrică inferioară (v. iliacă externă) VCI
Pe peretele posterior al toracelui şi abdomenului	v. azigos şi hemiazigos VCS	vv. lombare ascendente (vv. lombare) VCI
Pe peretele lateral al toracelui şi abdomenului	vv. toracoepigastrice (v. axilară) VCS	vv. epigastrice superficiale şi inferioare (v. iliacă externă) VCI
Plexurile venoase vertebrale	vv. intercostale posterioare (v. azigos, v. hemiazigos) VCS	vv. lombare VCI

Explorarea clinică a venei porte hepatice se realizează prin splenoportografie. Substanţa de contrast se injectează prin puncţie splenică, timp în care se execută şi radiografiile. Prin ea se obţin informaţii asupra obstrucţiilor pe vena lienală sau trunchiul venei porte (tromboze), se evidenţiază toate ramurile intrahepatice ale venei porte, cât şi circulaţia colaterală, când există.

Venele membrului inferior

Venele membrului inferior, în raport cu poziţia lor faţă de fascia superficială, se pot împărţi în două grupe: **venele profunde şi superficiale sau subcutanate**. Venele superficiale au un traiect independent de traiectul arterelor şi posedă multiple valve. Se unesc cu cele profunde prin multiple anastomoze, foarte bine dezvoltate în regiunea genunchiului. Aceste vene se numesc **vene comunicante,** *vv. communicantes.*

Prin ele sângele, datorită prezenței valvelor, poate circula numai din venele superficiale în cele profunde. Venele magistrale superficiale (vena safenă mare și vena safenă mică) se deschid în venele profunde, de aceea calea principală de drenare o reprezintă sistemul venelor profunde.

Venele profunde (fig. 76, 77)

Cu excepția venelor femurală, femurală profundă și poplitee, venele profunde ale membrului inferior sunt duble pentru fiecare arteră. Ele iau numele arterei pe care o însoțesc. Cele două vene, satelite ale arterei, comunică între ele prin numeroase anastomoze transversale. Toate aceste vene dispun de valvule, la fel ca și afluenții lor colaterali, care au întotdeauna o valvulă osteolă, cu rol în favorizarea circulației venoase de întoarcere.

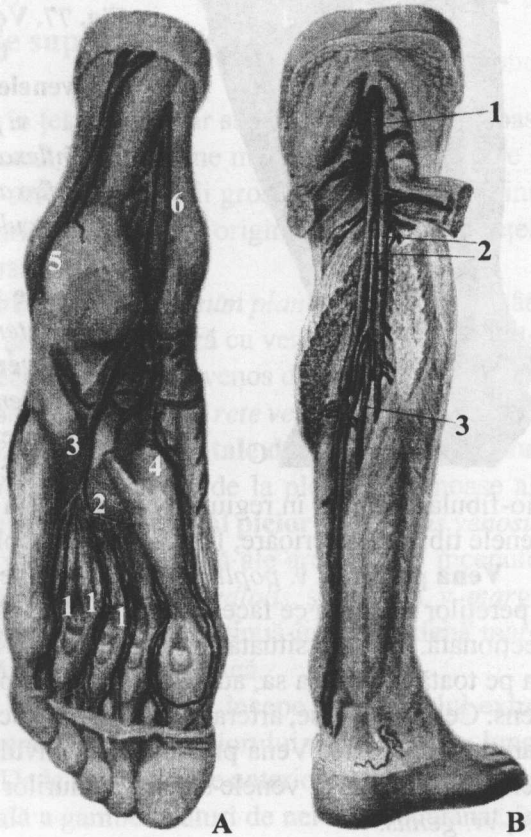

Fig. 76. Venele profunde ale membrului inferior: A – venele feței plantare a piciorului: 1 – *vv. metatarseae plantares;* 2 – *arcus plantaris;* 3 – *v. plantaris lateralis;* 4 – *v. plantaris medialis;* 5 – *v. saphena parva;* 6 – *vv. tibiales posteriores.* **B – venele feței posterioare a gambei:** 1 – *v. popliteae;* 2 – *vv. tibiales posteriores;* 3 – *vv. peroneae.*

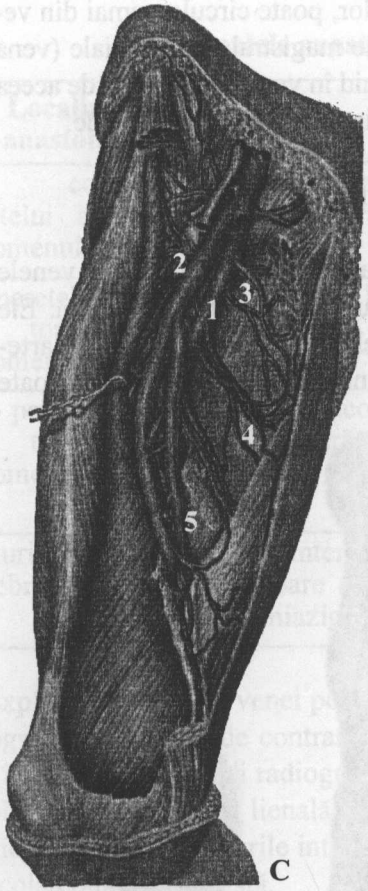

Sistemul venos profund al membrului inferior începe cu **venele digitale plantare,** *vv. digitales plantares,* care se unesc şi formează **venele metatarsiene plantare,** *vv. metatarseae plantares,* ce se termină în **arcul venos plantar,** *arcus venosus plantaris.* Acesta continuă cu venele plantare medială, laterală, care se unesc retro-maleolar medial, formând **venele tibiale posterioare,** *vv. tibiales posteriores.*

Fig. 77. Venele profunde ale membrului inferior:
C – venele feţei anterioare a coapsei: 1 – *v. profunda femoris;* 2 – *vv. circumflexae femoris lateralis;* 3 – *vv. circumflexae femoris medialis;* 4 – *vv. musculares;* 5 – *v. femoralis.*

Venele tibiale anterioare, *vv. tibiales anteriores,* îşi au originea în **reţeaua venoasă dorsală a piciorului,** *rete venosum dorsale pedis,* urcă pe faţa anterioară a membranei interosoase, trec prin spaţiul interosos tibio-fibular şi ajung în regiunea posterioară a gambei, unde se unesc cu venele tibiale posterioare, formând vena poplitee.

Vena poplitee, *v. poplitea,* se caracterizează printr-o grosime mare a pereţilor săi, ceea ce face ca vena să rămână deschisă atunci când este secţionată. Ea este situată posterolateral de arteră, fiind în contact cu ea pe toată lungimea sa, aderând la aceasta prin ţesut conjunctiv foarte dens. Cele două vase, artera şi vena, se găsesc în aceeaşi teacă vasculară care le înconjoară. Vena prezintă 2–4 valvule. Vena poplitee primeşte vena safenă mică şi venele satelite ramurilor arteriale ale arterei poplitee, *vv. genus.*

Vena femurală, *v. femoralis,* continuă vena poplitee şi se întinde de la hiatul tendinos până la inelul femural, unde continuă cu vena iliacă externă. Ea descrie o spirală în jurul arterei femurale. Vena femurală prezintă pe traseul său patru valvule. În vena femurală se varsă vena safenă mare. Celelalte vene colaterale ale femuralei sunt aceleaşi ca şi ramurile arterei femurale, cu excepţia venelor epigastrică superficială, circumflexă iliacă superficială şi pudendă externă, care se varsă în vena safenă mare.

Vena femurală profundă, *v. profunda femoris,* se formează prin unirea **venelor perforante,** *vv. perforantes,* **venelor circumflexe femurale laterale,** *vv. circumflexae femoris lateralis,* şi **venelor circumflexe femurale mediale,** *vv. circumflexae femoris medialis.*

Venele superficiale (fig. 78)

Aceste vene formează în ţesutul celular subcutanat o reţea venoasă din care sângele se colectează în două vene mari: vena safenă mare şi vena safenă mică. Venele safene au pereţii groşi şi la interior prezintă valvule în număr foarte variabil. Ele îşi au originea în cele două reţele venoase ale piciorului: dorsală şi plantară.

Reţeaua venoasă plantară, *rete venosum plantarae,* primeşte sânge din venele subcutanate şi anastomozează cu venele profunde ale degetelor şi metatarsului, precum şi cu arcul venos dorsal al piciorului.

Reţeaua venoasă dorsală a piciorului, *rete venosum dorsale pedis,* se formează din anastomozele **venelor digitale dorsale ale piciorului,** *vv. digitales dorsales pedis,* care pornesc de la plexurile venoase ale degetelor şi se varsă în **arcul venos dorsal al piciorului,** *arcus venosus dorsalis pedis.* Porţiunile medială şi laterală ale arcului dau începutul venelor marginale mediale, *v. marginalis medialis,* şi laterală, *v. marginalis lateralis.* Vena marginală medială continuă în vena safenă mare, iar vena marginală laterală în venă safenă mică.

Vena safenă mare, *v. saphena magna,* începe de la nivelul extremităţii mediale a arcului venos dorsal al piciorului, fiind cea mai lungă vână din corpul omenesc. De la origine trece anterior maleolei mediale, urcă vertical pe faţa medială a gambei alături de nervul subcutanat, în-

conjoară posterior faţa medială a condilului medial şi ajunge la coapsă. Pe coapsă vena urmează un traiect aproximativ paralel cu cel al muşchiului croitor şi continuă spre **hiatul safen,** *hiatus saphenus.* La acest nivel vena safenă mare descrie o curbă, penetrează fascia cribroasă şi se varsă în vena femurală. La adult vena safenă mare prezintă un număr variabil de valve (4-20) şi o valvulă osteală constantă. Variaţiile numărului valvulelor ţin de involuţia lor pe măsura înaintării în vârstă.

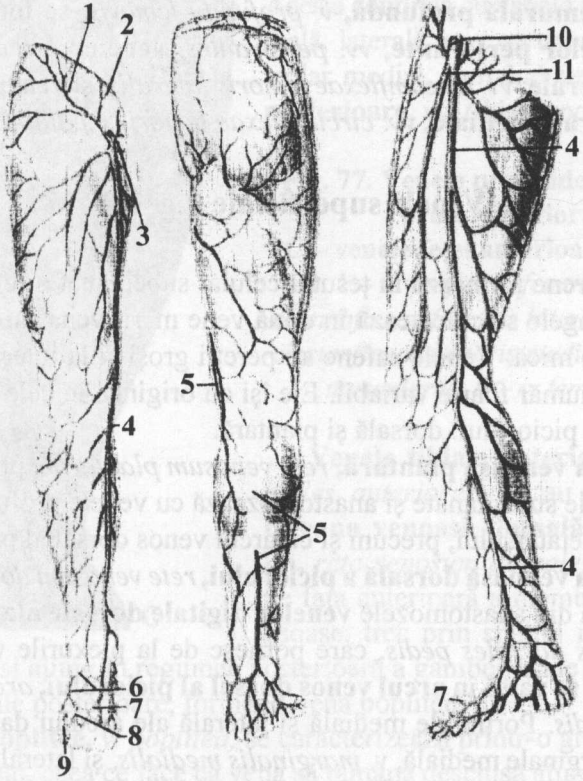

Fig. 78. Venele superficiale ale membrului inferior: 1 – *v. circumflexa ilium superficialis;* 2 – *v. epigastrica superficialis;* 3 – *vv. pudendae externae;* 4 – *v. saphena magna;* 5 – *v. saphena parva;* 6 – *rete venosum dorsale pedis;* 7 – *arcus venosus dorsalis pedis;* 8 – *vv. metatarseae dorsales pedis;* 9 – *vv. digitales dorsales pedis;* 10 – *hiatus saphenus;* 11 – *v. saphena accessoria.*

Afluenţii venei safene mari sunt:

- **vena safenă accesorie,** *v. saphena accessoria,* care colectează sângele de pe faţa posterioară a coapsei;

- **vena circumflexă iliacă superficială,** *v. circumflexa ilium superficialis,* ce ia naştere în ţesutul celular subcutanat al peretelui abdominal lateral;

- **vena epigastrică superficială,** *v. epigastrica superficialis,* ia naştere în ţesutul subcutanat al peretelui abdominal anterior, porţiunea subombilicală;

- **venele pudende externe,** *vv. pudendae externae,* colectează **venele scrotale,** *vv. scrotales,* la sexul masculin, sau **venele labiale anterioare,** *vv. labiales anteriores,* la sexul feminin, şi **dorsale superficiale ale penisului,** *vv. dorsales penis superficialis,* la sexul masculin, sau ale **clitorisului,** *vv. dorsales clitoridis superficialis,* la sexul feminin.

Vena safenă mare anastomozează:

- la nivelul piciorului, cu venele dorsale ale piciorului şi venele plantare;

- la nivelul gâtului piciorului, cu venele tibiale anterioare şi posterioare;

- la nivelul genunchiului, cu venele inferioare mediale ale genunchiului;

- la coapsă, cu vena femurală;

- cu vena safenă mică prin intermediul unui ram venos mare, numit vena anastomotică.

Vena safenă mică, *v. saphena parva,* ia naştere la nivelul extremităţii laterale a arcului venos dorsal al piciorului. Are un traiect oblic supero-medial şi ajunge pe linia mediană a feţei posterioare a gambei, urcă într-un canal fibros format prin dedublarea fasciei, posterior nervului sural. În regiunea fosei poplitee, ea se varsă în vena poplitee.

Vena prezintă 2–10 valvule şi întotdeauna o valvă osteală. Ea primeşte afluenţi care aduc sângele de la nivelul regiunii plantare laterale şi din partea dorso-laterală a gambei. Afluenţii ei realizează multiple anastomoze cu venele profunde şi cu vena safenă mare. Vena safenă mică se poate termina în vena safenă mare sau în vena femurală.

Deci la membrul inferior este bine dezvoltat sistemul comunicant între venele superficiale şi cele profunde. Sângele venos din cele două vene safene este drenat în sistemul venos profund prin cele două joncţiuni venoase: safeno-femurală, pentru vena safenă mare, şi safeno-poplitee, pentru vena safenă mică. În afară de aceasta, între sistemele venoase superficial şi profund se formează o reţea anastomotică bogată, alcătuită din vene perforante şi vene comunicante. Vena safenă mare are cinci vene perforante: trei la nivelul gambei cu venele tibiale posterioare, una la nivelul regiunii poplitee, la fel cu vena tibială posterioară şi una la nivelul coapsei, cu vena femurală în canalul lui Hunter.

Vena safenă mică are două-trei vene perforante: cu vena peronieră, cu vena plantară laterală şi cu vena tibială posterioară.

SISTEMUL LIMFATIC

Sistemul limfatic, *systema lymphoideum,* este parte integrantă a sistemului vascular şi reprezintă un ansamblu de vase, prin care circulă limfa de la ţesuturi şi organe spre inimă, şi o serie de formaţiuni nodulare limfoide, *nodus lymphoideus* (fig. 79). Înainte de a se vărsa în sistemul venos, vasul limfatic se întrerupe în unul sau mai mulţi ganglioni limfatici – **legea lui Mascagni.**

În organism, în afară de plasma interstiţială, mai există spaţii căptuşite cu endoteliu, pline de un lichid diferit de limfă: spaţiile subarahnoidiene, ventriculele encefalului, perilimfa labirintului osos şi endolimfa labirintului membranos al urechii interne, umoarea apoasă din camerele globului ocular.

La nivelul capilarelor sangvine, o parte a plasmei sangvine trece prin peretele endotelial în ţesuturi, constituind plasma interstiţială. În regiunea reţelei microcirculatoare, vasele limfatice se află în strânsă interdependenţă cu cele sangvine, deoarece aici, între peretele capilarelor sangvine şi peretele capilarelor limfatice, se găseşte plasma interstiţială, care scaldă fiecare celulă în parte şi are un rol deosebit în nutriţia celulelor. Plasma, pătrunzând în reţeaua limfatică, devine limfă. Limfa este un lichid transparent, fără culoare sau uşor gălbuie şi reprezintă plasma interstiţială modificată de produsele care rezultă din nutriţia ţesuturilor. Are o compoziţie asemănătoare cu a sângelui, fiind formată dintr-o parte lichidă şi din elemente figurate. Limfocite sunt aproximativ 8 000 pe mm^2 şi se găsesc numai în limfa vaselor care au trecut printr-un ganglion. Compoziţia şi aspectul limfei variază şi după teritoriul de unde provine, în raport cu funcţia diferitor organe. Astfel, limfa venită din glanda tiroidă conţine hormonul tiroidian, iar cea venită din intestin conţine multe grăsimi şi are aspect laptos; în ficat este bogată în proteine, la nivelul plămânilor în capilarul limfatic pătrund şi particule de praf sau fum inspirat.

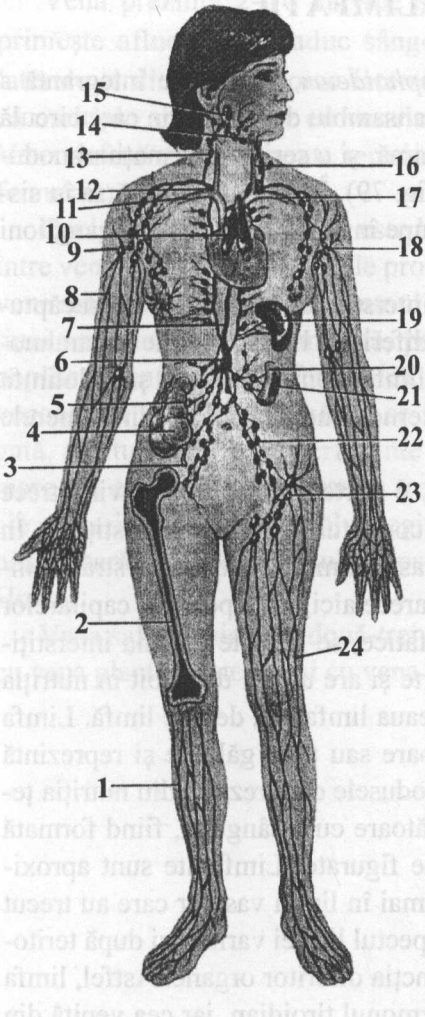

Fig. 79. Sistemul limfatic al organismului uman: 1 – vasele limfatice ale gambei; 2 – măduva osoasă; 3 – apendicele vermiform; 4 – intestinul gros; 5 – ganglionii intestinali; 6 – cisterna canalului toracic; 7 – canalul toracic; 8 – vasele limfatice ale membrului superior; 9 – ganglioni axilari; 10 – timusul; 11 – v. subclaviculară dreaptă; 12 – canalul limfatic drept; 13 – ganglioni cervicali; 14 – ganglioni submandibulari; 15 – amigdalele palatine; 16 – vena jugulară internă stângă; 17 – v. subclaviculară stângă; 18 – ganglioni axilari; 19 – splina; 20 – intestinul subțire; 21 – noduli limfoizi agregați; 22 – ganglioni iliaci; 23 – ganglioni inghinali; 24 – vasele limfatice superficiale ale membrului inferior.

Funcția primară a sistemului limfatic este de a colecta lichidul proteic interstițial, care rezultă prin extravazarea continuă la nivelul capilarelor sangvine, şi de a-l readuce în sistemul vascular sangvin, menționând astfel constanța volumului plasmei sangvine circulante. Principiul formării limfei: presiunea hidrostatică la capătul arterial al capilarului determină ieşirea fluidului proteic prin peretele capilar. La capătul venos, presiunea hidrostatică este mică şi presiunea coloid-osmotică a proteinelor plasmatice determină reintrarea apei, electroliților şi cristaloizilor în circulație. Proteinele nu pot fi reabsorbite şi împreună

cu o parte a apei şi a sărurilor sunt drenate prin limfă. Cantitatea de limfă aflată în circulaţie timp de 24 de ore este de aproximativ 1500 ml, însă poate varia mult în funcţie de factorii hemodinamici locali.

Sistemul limfatic este constituit din capilare limfatice, vase limfatice intra- şi extraorganice, care evacuează limfa din organe, vase limfatice colectoare, trunchiuri şi canale limfatice.

Sistemul limfatic se deosebeşte de sistemul circulator sangvin prin două caractere:

- este adaptat la funcţia de drenare a ţesuturilor, din care cauză capilarele sale formează **reţele terminale,** spre deosebire de capilarele sangvine care ocupă o poziţie intermediară între sistemul arterial şi cel venos. Pe lângă aceasta, capilarele limfatice sunt mai sinuoase şi foarte neregulate;
- pereţii vaselor limfatice sunt mai subţiri decât cei ai vaselor sangvine.

Spre deosebire de sistemul arterial, sistemul limfatic începe cu capilarele limfatice, care au capătul de origine în „fund de sac". Ele depăşesc, ca diametru, capilarele sangvine, prezentând un calibru neuniform.

Capilarele limfatice (fig. 80) sunt veriga iniţială a sistemului limfatic, în care din ţesuturi pătrunde lichidul interstiţial împreună cu produsele metabolismului, iar în cazuri patologice – particule heterogene şi microorganisme. Prin reţeaua limfatică se pot răspândi şi celulele tumorilor maligne. Capilarele încep orb, au perete avalvular, format dintr-un singur strat de celule endoteliale, formează reţele de capilare şi sunt prezente în toate organele

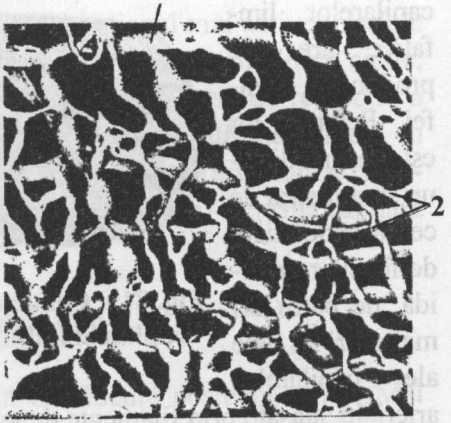

Fig. 80. Reţea de capilare (1) şi vase limfatice (2) în peritoneul parietal (după I. V. Gaivoronski).

şi ţesuturile, cu excepţia encefalului, măduvei spinării, meningelui, structurilor avasculare (cartilaje, unghii, cuticule, păr), parenchimului splinei, măduvei osoase, placentei, cordonului ombilical, mucoasei uterului, lobulilor hepatici, globului ocular (cu excepţia conjunctivei şi sclerei), urechii interne, lobulii pancreatici, între foliculii glandei tiroide, valvele cordului şi coardele tendinoase.

Capilarele sangvine şi cele limfatice formează o reţea printre celulele ţesuturilor, asigurând schimbul de substanţe între ele şi celule. Capilarele limfatice au un diametru mai mare decât cele sangvine (20-60 microni), contururi neregulate, în unele locuri sunt dilatate, formând lacune limfatice. Ele formează o reţea tridimensională situată între unităţile morfofuncţionale ale organelor (între grupurile de fibre musculare, grupurile de celule glandulare, corpusculii renali, lobulii hepatici). În formaţiunile anatomice plane (fascii, tunici seroase, piele, pereţii organelor cavitare), capilarele limfatice formează o reţea paralelă cu suprafaţa organului. Ca şi în sistemul sangvin, în sistemul limfatic se întâlnesc permanent capilare de rezervă, care se umplu numai la intensificarea limfopoiezei.

La nivelul capilarelor limfatice are loc producerea limfei. Peretele lor este format dintr-un singur strat de celule endoteliale de formă romboidă, de patru ori mai mari ca cele ale capilarelor arteriale, ataşate prin filamente de ancorare de ţesutul conjunctiv al spaţiului interstiţial (fig. 81a, b). Capetele celulelor endoteliale se suprapun unele peste altele, iar între ele se formează nişte fisuri înguste cu aspect de valve, ce se deschid într-o singură direcţie – spre interiorul capilarului.

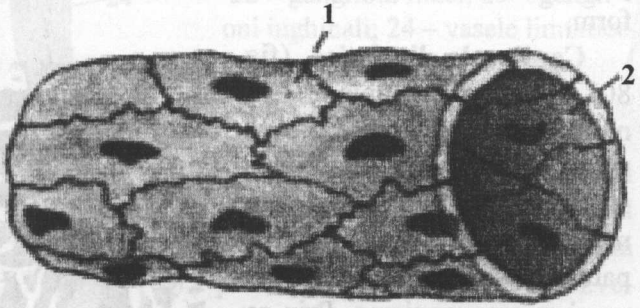

Fig. 81a. Celulele endoteliale în structura peretelui capilarului limfatic: 1 – endoteliocit; 2 – lumenul capilarului.

Odată cu majorarea presiunii lichidului interstiţial, filamentele de ancorare se întind şi aceste valve minuscule se deschid, permiţând trecerea lichidului interstiţial în interiorul capilarului. În sens invers, circulaţia lichidului este imposibilă.

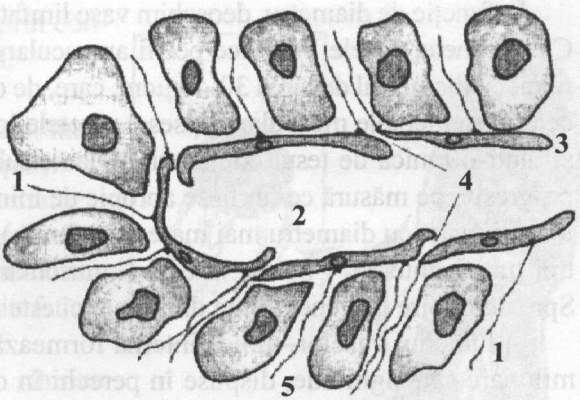

Fig. 81b. Structura capilarului limfatic (după A. C. Guyton): 1 – filamentele de ancorare; 2 – lumenul capilarului limfatic; 3 – celule endoteliale; 4 – spaţii dintre celulele endoteliale ce servesc drept valvule; 5 – spaţiul interstiţial.

Capilarele limfatice continuă în **postcapilare,** particularitatea distinctivă principală a cărora este prezenţa valvelor, unde locul de inserţie prezintă o dilatare conică. Capilarele limfatice şi postcapilarele constituie **patul limfomicrocirculator.**

În organele sau porţiunile organelor funcţional mai active, reţelele limfatice sunt mai abundente. Aceste reţele pot să se modifice ciclic, fapt ce depinde de funcţia organului. La copii funcţia de resorbţie a capilarelor limfatice este activă, reţeaua lor este bogată. La oameni cu vârsta înaintată, capilarele limfatice se îngustează şi răspândirea tumorilor este încetinită. Deci rădăcina sistemului limfatic – reţeaua capilară este o formaţiune dinamică.

Vasele limfatice

Vasele limfatice iau naştere prin confluenţa postcapilarelor. Mai întâi se formează vase limfatice mici din unirea capilarelor şi postcapilarelor reţelei limfatice, apoi vase limfatice mari. Prin ele limfa se îndreaptă spre ganglioni şi spre colectorii mari limfatici. Vasele limfatice pot fi intra- sau extraviscerale.

În funcţie de diametru, deosebim vase limfatice mici, mijlocii şi mari. Ca şi venele, vasele limfatice pot fi amusculare şi musculare. În vasele mici, cu diametrul de circa 30-40 μcm, care, de obicei, sunt vase intraviscerale, elementele musculare lipsesc, peretele lor constând din endoteliu şi dintr-o tunică de ţesut conjunctiv. Diametrul vaselor limfatice creşte progresiv, pe măsură ce limfa se apropie de inimă. Vasele limfatice mijlocii şi mari (cu diametru mai mare de 0,2 mm), în structura pereţilor au trei tunici: internă – intima, medie – musculară, externă – adventicea. Spre deosebire de vene, limita dintre tunici este mai puţin distinctă.

În lumenul vaselor, tunica internă formează numeroase valvule semilunare sau sigmoide, dispuse în perechi în dreptul strangulărilor, al căror rol este, pe de o parte, de a direcţiona curentul circulaţiei limfatice, iar, pe de altă parte, de a fragmenta coloana de lichid facilitând, astfel, circulaţia limfei de la periferie spre inimă. Numărul valvulelor sporeşte cu vârsta, ele fiind mult mai numeroase decât în vene. Numărul lor creşte în vecinătatea ganglionilor şi sunt mai numeroase în vasele limfatice ale gâtului şi membrului superior.

Existenţa valvulelor este legată de prezenţa ganglionilor şi este în raport cu dinamica circulaţiei. Vertebratele inferioare nu au ganglioni limfatici şi, respectiv, vasele limfatice nu au valvule. În vasele limfatice intraviscerale valvulele sunt situate la interval de 2–3 mm, în vasele extraviscerale de 6-8 mm, iar în trunchiurile şi ducturile limfatice de 12-15 mm. Valvulele determină circulaţia limfei într-o singură direcţie – de la periferie spre ganglioni, trunchiuri şi canale limfatice.

Sectorul unui vas limfatic, cuprins între două perechi de valvule, este numit **limfangion,** care constituie unitatea morfofuncţională - **microsegmentul** al sistemului limfatic (fig. 82, 83).

Variaţia formei, numărului şi dimensiunilor limfangionilor denotă dinamismul vaselor limfatice, activitatea lor determinate de lipsa unui organ central, care ar contribui la propulsarea limfei. Cercetările efectuate în ultimii ani arată că factorul principal, care contribuie la circulaţia limfei, este contractilitatea limfangionilor. Contracţiile limfangionului, ca şi cele ale miocardului, au un caracter de fază, unde faza diastolei este mai mare decât cea a sistolei. Forma tipică a motricităţii lanţului de

limfangioni se explică prin contracția lor concomitentă.

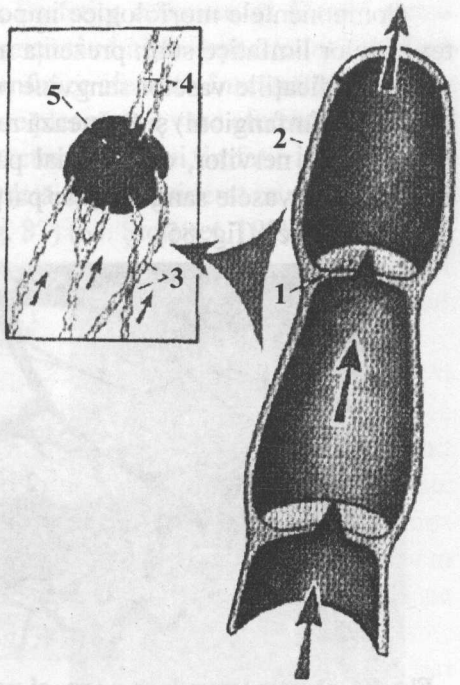

Fig. 82. Structura vasului limfatic (după M. R. Sapin): 1 – valvulele vasului limfatic; 2 – limfangion; 3 – vase limfatice aferente; 4 – vase limfatice eferente; 5 – ganglion limfatic.

Deci contracțiile ritmice și permanente ale unui număr mare de limfangioni, situați de-a lungul vaselor limfatice extraorganice, reprezintă forța motorie principală a refluxului limfatic. Până la nivelul valvulelor, limfa poate să circule în orice direcție; de la nivelul postcapilarelor, valvulele reglementează circulația într-un singur sens. Viteza circulației limfei este invers proporțională numărului de valvule.

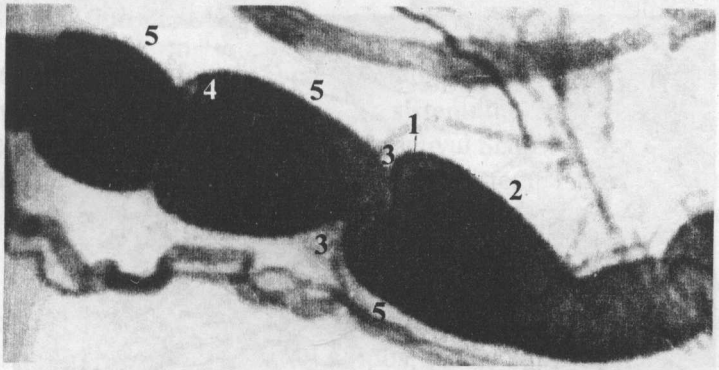

Fig. 83. Limfangioni ai vasului limfatic. (Colorat cu reactivul Schiff, după M. Ștefaneț): 1 – sinusul valvular; 2 – manșon muscular; 3 – bureletul; 4 – valvulele; 5 – limfangioni.

Componentele morfologice importante, menite să asigure activitatea vaselor limfatice sunt: prezența multiplelor surse de vascularizație, unde ramificațiile vaselor sangvine pătrund prin „hilul vasului" (limita dintre doi limfangioni) și formează rețele de tip vasa-vasorum (fig. 84); ramificațiile nervilor, care parțial pătrund în pereții vaselor limfatice împreună cu vasele sangvine, iar parțial formează rețele nervoase peri- și paralimfatice (fig. 85).

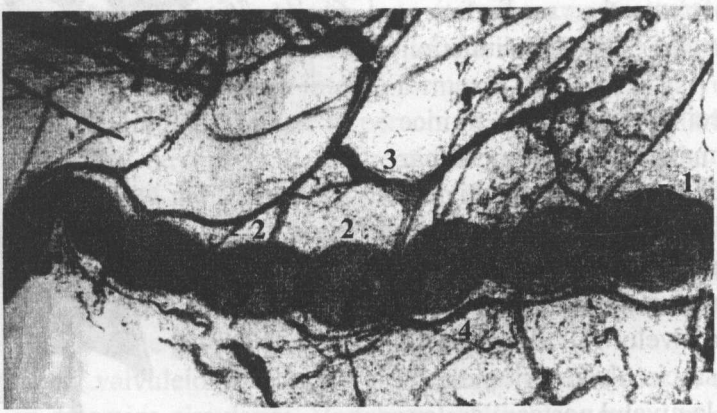

Fig. 84. Rețele vasculare para- și perilimfatice. (Colorat cu reactivul Schiff, după M. Ștefaneț): 1 – vas limfatic; 2 – limfangioni; 3 – rețea nervoasă paralimfatică; 4 – rețea nervoasă perilimfatică.

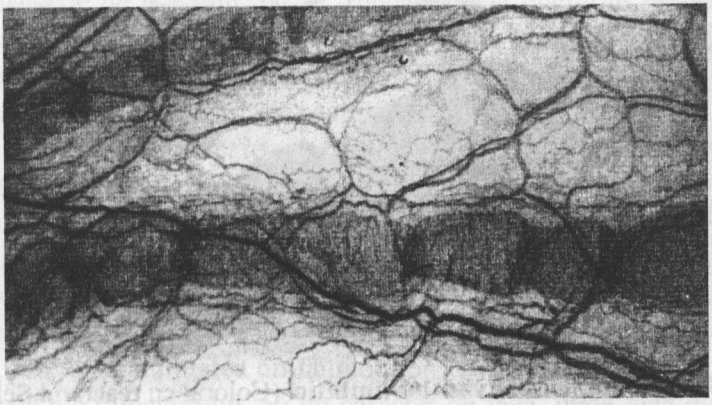

Fig. 85. Rețele nervoase peri- și paralimfatice.
Colorație cu reactivul Schiff (după M. Ștefaneț)

În locul de confluenţă a vaselor limfatice se formează dilatări, numite **cisterne limfatice** (fig. 86), reprezentând nişte depozite intermediare de limfă. În ele se varsă 2–5 vase limfatice aferente, înzestrate cu valvule la locul de deschidere. De la cisterne pleacă 1–2 vase eferente cu diametru mai mare ca cele aferente. Un sector al vasului limfatic interpus între două cisterne, inclusiv cisterna caudală, este considerat ca **macromicrosegment** al sistemului limfatic (fig. 87) (M. Ştefaneţ, 1998).

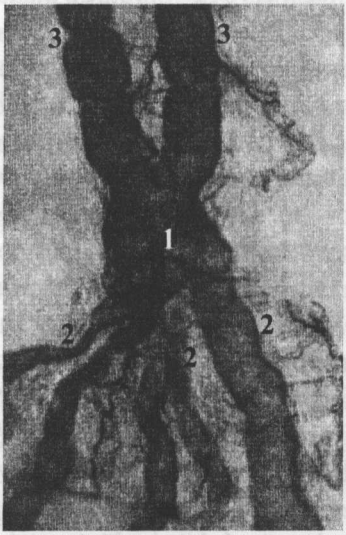

Fig. 86. Cisternă limfatică (1) cu mai multe vase limfatice aferente (2) şi două vase eferente (3). Coloraţie cu reactivul Schiff. (După M. Ştefaneţ)

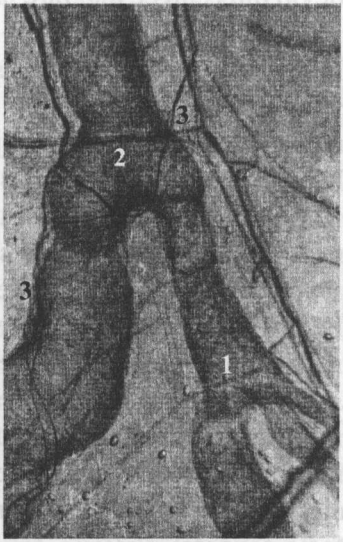

Fig. 87. Macromicrosegment al sistemului limfatic. Coloraţie cu reactivul Schiff. (După M. Ştefaneţ): 1, 2 – cisterne limfatice; 3 – reţele nervoase para- şi perilimfatice

În raport cu fascia superficială deosebim: 1 – **vase limfatice superficiale** situate deasupra acestei fascii, în ţesutul subcutanat, colectează limfa din piele, ţesutul adipos, fascia superficială şi însoţesc venele superficiale; 2 – **vase limfatice profunde,** dislocate sub fascia superficială, mai puţine la număr şi însoţesc vasele sangvine profunde. În regiunile mobile ale corpului (articulaţii), vasele limfatice se

ramifică, apoi confluează din nou, formând căi colaterale, care asigură circulația neîntreruptă a limfei în timpul mișcărilor de flexie și extensie.

Vasele limfatice ale organelor parenchimatoase (ficat, plămâni) părăsesc organul fie: pe suprafața exterioară – vase superficiale, fie prin hil, împreună cu pedicului respectiv – vase profunde.

Anastomozele vaselor limfatice sunt multiple în rețeaua de origine, dar devin din ce în ce mai rare la vasele mari, care pot parcurge distanțe mari fără legături între ele.

În raport cu ganglionii deosebim **vase limfatice aferente** și **vase eferente**. Prin vasele aferente limfa se varsă în sinusul subcapsular, de unde printre trabeculele conjunctive, pornesc radiar sinusurile corticale, care ulterior devin sinusuri medulare. Acestea continuă cu vasele limfatice eferente. Numărul vaselor aferente este mai mare (3-5) ca celor eferente (2-3). După străbaterea ultimei grupe de ganglioni, vasele limfatice se unesc între ele și formează **trunchiuri limfatice.** Pentru membrele inferioare, bazin și cavitatea abdominală, trunchiurile principale sunt: **trunchiul lombar stâng,** *truncus lumbalis sinister,* ce se formează din vasele eferente ale ganglionilor aortici laterali și deseori e dublu, și **trunchiul lombar drept,** *truncus lumbalis dexter,* format din vasele eferente ale ganglionilor retroaortocavali și interaortocavali. Aceste trunchiuri se varsă în **cisterna ductului limfatic toracic,** *cisterna chyli;* în cavitatea abdominală **trunchiul intestinal,** *truncus intestinalis,* instabil, acumulează limfa de la ganglionii mezenterici superiori și inferiori și se varsă în ductul toracic sau *cisterna chyli.* Limfa de la membrul superior drept se acumulează în **trunchiul subclavicular drept,** *truncus subclavius dexter;* de la jumătatea dreaptă a capului și gâtului – în **trunchiul jugular drept,** *truncus jugularis dexter,* iar de la jumătatea dreaptă a toracelui – în **trunchiul bronhomediastinal drept,** *truncus bronchomediastinalis dexter.* Aceste trei trunchiuri deseori se unesc și formează **ductul limfatic drept,** *ductus lymphaticus dexter,* ce se varsă în unghiul venos drept. De la membrul superior stâng și jumătatea stângă a capului și gâtului, limfa se scurge prin **trunchiul subclavicular stâng,** *truncus*

subclavius sinister, şi **jugular stâng,** *truncus jugularis sinister,* care se varsă în venele ce formează unghiul venos stâng, sau în porţiunea terminală a ductului limfatic toracic. De la jumătatea stângă a toracelui (pereţi şi organe), limfa este drenată de **trunchiul bronhomediastinal stâng,** *truncus bronchomediastinalis sinister,* care poate să se verse în ductul toracic, unghiul venos stâng, sau în venele care îl formează. Deci toate trunchiurile limfatice se unesc în ductul limfatic toracic şi în ductul limfatic drept, care se deschid în venele mari din regiunea gâtului (fig. 88).

Circulaţia limfei de la viscere decurge în trei etape: prima etapă reprezintă calea de la origine a vaselor limfatice şi până la primul ganglion, numit de ordinul I; a doua etapă – de la primul ganglion şi până la ganglionul de ordinul II; a treia etapă – de la ganglionul de ordinul II şi până la ganglionul de ordinul III. Cunoaşterea acestor etape este importantă în determinarea căilor de răspândire a infecţiei.

Limfa, care circulă de la capilarele limfatice şi până la ganglionul de ordinul I este numită **limfă periferică.** Limfa trecută prin unul sau doi ganglioni (cea dintre ganglionii de ordinul I şi II, II şi III) este **limfa intermediară** iar limfa se scurge prin trunchiurile şi ductele limfatice – **limfa centrală**.

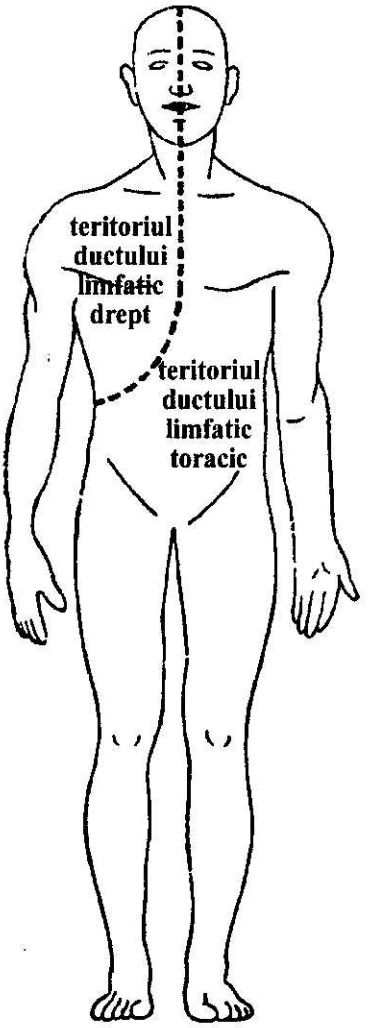

Fig. 88. Teritoriile circulaţiei limfatice.

Ductul limfatic toracic, *ductus thoracicus* (fig. 89), are o lungime de 30–40 cm şi originea la confluenţa trunchiurilor lombare drept şi stâng. Este înzestrat cu o cisternă, *cisterna chyli,* situată retroperitoneal la nivelul vertebrelor $T_{12} - L_2$, care în 40% din cazuri poate lipsi. Trunchiul intestinal, descris ca a treia porţiune iniţială a ductului toracic, este instabil sau se varsă în trunchiul lombar stâng.

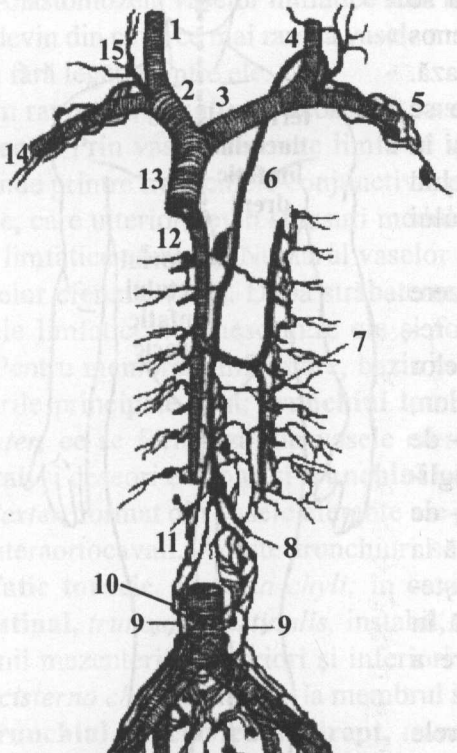

Fig. 89. Vene, ducturi şi trunchiuri limfatice: 1 – *v. jugularis interna dextra;* 2 – *v. brachiocephalica dextra;* 3 – *v. brachiocephalica sinistra;* 4 – *v. jugularis interna sinistra;* 5 – *v. subclavia sinistra;* 6 – *ductus thoracicus;* 7 – *v. hemiazygos;* 8 – *truncus intestinalis;* 9 – *truncus lumbalis dexter et sinister;* 10 – *v. cava inferior;* 11 – *cisterna chyli;* 12 – *v. azygos;* 13 – *v. cava superior;* 14 – *v. subclavia dextra;* 15 – *ductus lymphaticus dexter.*

De la originea sa, ductul toracic urcă vertical şi prin orificiul aortal al diafragmului trece în cavitatea toracică. El este situat între aortă şi pedunculul drept al diafragmului. În timpul mişcărilor respiratorii, ductul este comprimat, ceea ce conduce la propulsarea limfei.

Topografic, la canalul toracic deosebim:

1 – **partea abdominală,** *pars abdominalis,* care în 25% din cazuri se prezintă ca un plex format de vasele limfatice eferente ale ganglionilor lombari, celiaci şi mezenterici, iar în 75% din cazuri are o dilatare,

numită *cisterna chyli,* a lui Pecquet. Peretele porțiunii inițiale a canalului toracic este concrescut cu pedunculul drept al diafragmului. Prin hiatul aortal al diafragmului, ductul toracic trece în cavitatea toracică;

2 – **partea toracică,** *pars thoracica,* trece în mediastinul posterior, unde se dispune pe fața anterioară a coloanei vertebrale, între partea toracică a aortei și vena impară, posterior se află esofagul. La nivelul arcului aortei (vertebrele T_5-T_3) deviază spre stângă, trece în mediastinul superior și la nivelul vertebrei C_7 continuă în regiunea cervicală;

3 – **partea cervicală,** *pars cervicalis,* la nivelul vertebrelor C_5-C_7 formează **arcul canalului toracic,** *arcus ductus thoracici,* care înconjoară cupola pleurală și se deschide în unghiul venos stâng sau în vena jugulară internă stângă.

Pe traiectul său, ductul e dotat cu circa 7–9 valvule, iar în porțiunea terminală conține o valvulă dublă care împiedică pătrunderea sângelui din vene în sistemul limfatic. În porțiunea superioară a ductului toracic se varsă canalele colectoare: bronhomediastinal stâng, jugular stâng și subclavicular stâng.

Sunt descrise patru variante principale de deschidere a ductului toracic: 1 – în unghiul venos stâng; 2 – în vena subclaviculară stângă; 3 – în vena brahiocefalică stângă; 4 – în vena jugulară internă stângă (fig. 90).

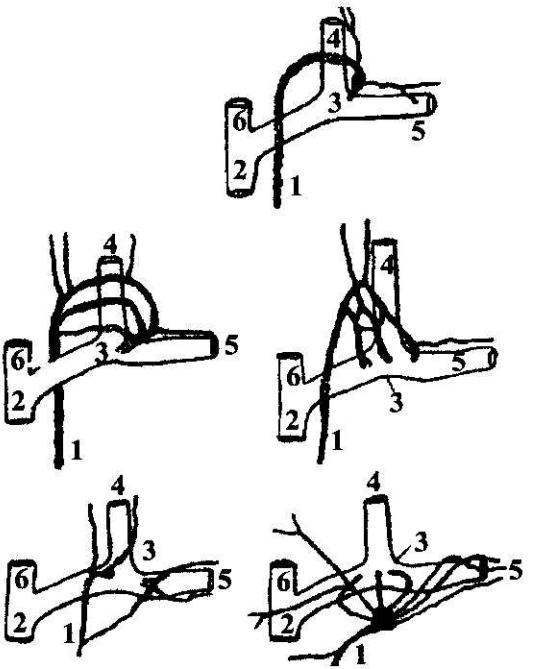

Fig. 90. Variante de vărsare a ductului toracic limfatic (după A. Ronald): 1 – ductul toracic limfatic; 2 – v. cavă superioară; 3 – unghiul venos; 4 – v. jugulară internă; 5 – v. subclavie; 6 – v. brahiocefalică.

Deosebim cinci variante de formă şi structură a ductului limfatic toracic: 1 – magistrală, forma tipică; 2 – de arbore; 3 – plurimagistrală, când sunt prezente câteva vase limfatice colectoare, mai subţiri, ce se varsă în venele gâtului; 4 – forma de deltă, când înainte de a se deschide în unghiul venos, el se împarte în mai multe trunchiuri, care se varsă în venele gâtului; 6 – forma întreruptă, caracterizată prin aceea că ductul limfatic, înainte de a se deschide în unghiul venos, pătrunde într-un ganglion, de la care pornesc 2-3 vase limfatice eferente care se varsă în venele gâtului.

Ductul limfatic drept, *ductus lymphaticus dexter,* este prezent în 15-18% din cazuri. Reprezintă un vas scurt cu o lungime de circa 1,5 cm şi se formează la unirea trunchiului subclavicular drept, jugular drept, precum şi bronhomediastinal drept. Se varsă în unghiul venos drept, format prin confluenţa venelor jugulară internă şi subclaviculară dreaptă. La locul de vărsare, conţine două valvule osteale semilunare care împiedică refluxul sângelui venos în duct. Prin intermediul acestor trunchiuri, ductul limfatic drept primeşte limfa din jumătatea dreaptă a capului, gâtului, toracelui, de la membrul superior drept şi de la faţa diafragmatică a ficatului. Dacă ductul limfatic drept lipseşte, aceste trunchiuri limfatice se varsă nemijlocit în unghiul venos drept sau în venele care îl formează.

Sistemul limfatic este un sistem complementar sistemului de circulaţie a sângelui. Circulaţia limfei este mult mai lentă decât cea a sângelui, deoarece sistemul limfatic nu are forţa de pompare pe care inima o produce în cadrul sistemului circulator. Circulaţia limfei este determinată de mai mulţi factori, care pot fi grupaţi în externi şi interni. Dintre *factorii externi* pot fi menţionaţi: tonusul şi contracţiile muşchilor scheletici, mişcările în articulaţii, pulsaţia arterelor, contracţiile diafragmului şi mişcările respiratorii, mişcările peristaltice ale viscerelor, diferenţa de presiune a limfei din ductul limfatic toracic (60 mm ai coloanei de apă) şi a presiunii sângelui în unghiul venos sau venele mari ale gâtului (20-24 mm ai coloanei de apă).

Factorii interni sunt determinaţi de specificul structurii sistemului limfatic. Vasele limfatice reprezintă un sistem morfologic mult mai desăvârşit decât cel venos sau arterial. Ele sunt formaţiuni plurisegmen-

tate. Limfangionii sunt microsegmente a căror activitate este în concordanță cu intensitatea metabolismului și cu particularitățile circulației sangvine. Contracțiile ritmice și permanente ale unui număr mare de limfangioni și valvule de-a lungul vaselor limfatice extraviscerale reprezintă forța motorie principală a refluxului limfatic.

Funcțiile sistemului limfatic

1. Funcția de drenare a fluidului acumulat în țesuturi și returnarea lui în sânge. Sistemul limfatic transportă substanțele nutritive și preia deșeurile celulare. El are drept sarcină transportul lipidelor și al moleculelor liposolubile din intestinul subțire până în sânge. Compoziția limfei se apropie de cea a plasmei din care a rezultat.

Sistemul limfatic constituie o cale auxiliară de întoarcere a lichidului extracelular în sistemul venos; blocajul căilor limfatice conduce la apariția edemelor. Prin sistemul limfatic are loc drenarea continuă a proteinelor tisulare extravazate din capilare, în special la nivel hepatic și intestinal; o acumulare de proteine în țesuturi ar produce edeme.

2. Contribuie la menținerea la un nivel constant a volumului și presiunii lichidului interstițial, precum și a concentrației de proteine în acest lichid, folosite în nutriția celulelor și transportul diferitor substanțe absorbite pe suprafața celulelor.

3. Deoarece sistemul limfatic este constituit din căile de circulație a limfei și un număr mare de ganglioni, se consideră că îndeplinește și funcția de limfopoieză, exercitată de ganglionii în care se formează, se maturizează și se diferențiază limfocitele.

4. Funcția imună. Limfa participă la reacțiile imune ale organismului prin transportarea celulelor plasmatice, macrofagilor, limfocitelor și anticorpilor din organele limfoide, precum și prin transportarea antigenelor spre ganglioni.

5. Funcția de barieră: ganglionii rețin corpii genetic străini, bacteriile, celulele tumorale.

6. Sistemul limfatic este supliment la cel venos și servește drept depozit de lichid; în vasele limfatice și în sinusurile ganglionilor se conțin

aproximativ 1–2 litri de limfă, care, în caz de hemoragii masive, ajută la completarea volumului circulant de sânge.

7. Participă la absorbţia substanţelor nutritive din intestin, precum şi la absorbţia din ţesuturi a soluţiilor coloidale de proteine, a unor fermenţi, a fragmentelor de celule moarte etc.

8. Asigură homeostaza tisulară şi vasculară.

Metodele de investigare a sistemului limfatic. Cea mai simplă şi accesibilă metodă este **palpaţia ganglionilor** ce ne permite să determinăm dimensiunile şi consistenţa lor, dacă sunt mobili sau fixaţi, dureroşi sau nu. Se utilizează şi **limfografia** – examinarea sistemului limfatic prin injectarea substanţelor contrastante; ea se practică fie prin introducerea în spaţiile interstiţiale a unei substanţe de contrast care se absoarbe electiv prin capilarele limfatice – **limfografie indirectă,** fie prin injectarea unei substanţe direct în sistemul limfatic – **limfografie directă; scintografia** – examinarea ganglionilor cu ajutorul izotopilor radioactivi.

Particularităţile de vârstă ale sistemului limfatic

Calibrul şi arhitectonica reţelelor capilare limfatice sunt supuse modificărilor de vârstă. Capilarele limfatice la nou-născut, în vârsta prepubertară şi pubertară, au o suprafaţă de absorbţie şi un diametru mai mare decât la adulţi. Sistemul limfatic la copii se caracterizează prin existenţa unei reţele de vase limfatice mai largi şi complicate, precum şi a unui număr mare de ganglioni. La vârstnici, capilarele se modifică în legătură cu diminuarea dispersiei proteinelor plasmei. Ca rezultat, se reduce suprafaţa de reabsorbţie a endoteliului capilarelor limfatice şi funcţia de drenare a acestora. La vârstnici apar modificări caracteristice vaselor limfatice sub formă de umflături, vezicule sferice, ovoide, fungiforme, numit **varice senile ale limfaticelor.** Ele au un conţinut transparent şi apar pe palme sau tălpi din cauza acţiunii factorilor mecanici, chimici sau termici. Acestea se formează în urma ruperii capilarelor şi a vaselor limfatice cu acumulare de limfă în ţesuturi. La 35-50 de ani, în patul limfatic se dezvoltă modificări involutive. Contururile capilarelor şi vaselor limfatice devin neregulate, apar prolabări, dilatări ale pereţilor, scade numărul de anastomoze dintre vasele limfatice, îndeosebi

dintre cele superficiale şi profunde. Prin unele vase circulaţia limfei încetează definitiv. În senectuţie, fenomenele de reducere a capilarelor limfatice sunt şi mai pronunţate.

Canalul toracic la copii, pe toată lungimea sa, este mai drept. Originea, de obicei, nu este în cisterna chili, ci într-un puternic plex limfatic. Canalul toracic atinge dezvoltarea sa definitivă la vârsta matură.

Numărul ganglionilor la nou-născut şi la şcolari este mai mare decât la adult. Dezvoltarea numerică maximă are loc în jurul vârstei de 10 ani. O caracteristică a nou-născutului o formează grupul numeros de ganglioni prelaringieni, care la adult se întâlnesc foarte rar. Ganglionii axilari şi subclaviculari se dezvoltă puternic în perioada pubertară (12-18 ani), ajungând la 29-36 de ani la un număr de 12-31, după care începe regresia lor numerică. Ganglionii profunzi ai cotului şi antebraţului sunt mai frecvenţi la copil. Ganglionii inghinali profunzi la nou-născut sunt în număr de 3-5, la adult de 1-2.

La vârstnici, numărul ganglionilor scade aproape de două ori în comparaţie cu persoanele tinere, iar dimensiunile lor cresc şi ei devin lentiformi sau segmentaţi. Modificările histologice se manifestă prin aceea că ţesutul limfoid este înlocuit de ţesutul conjunctiv şi adipos, cortexul ganglionului devine mai subţire, scade numărul ganglionilor limfoizi. Limfocitopoieza este diminuată.

Vasele limfatice şi ganglionii diferitor regiuni ale corpului

Vasele limfatice şi ganglionii limfatici ai membrului inferior (fig. 91). La membrul inferior distingem vase limfatice superficiale şi profunde, precum şi ganglioni poplitei şi inghinali. Vasele limfatice superficiale se formează din reţelele capilare superficiale care colectează limfa din structurile suprafasciale ale membrului inferior. Reţeaua limfatică începe la nivelul piciorului, unde este foarte bine reprezentată, dând naştere la acest nivel la trei colectoare limfatice formate din **vase limfatice superficiale,** *vassa lymphatica superficialis,* care însoţesc venele superficiale. Cele trei vase colectoare sunt:

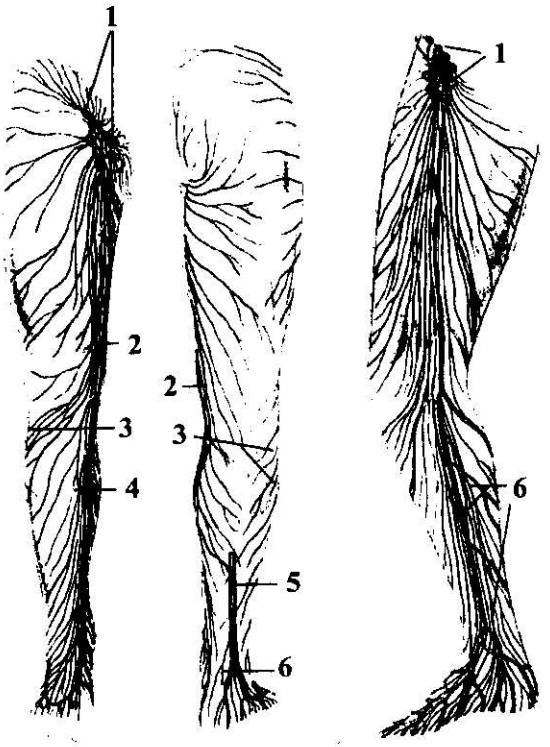

Fig. 91. Vasele limfatice superficiale şi ganglionii membrului inferior (după N.P. Minin şi V.V. Fediai): 1 – ganglioni inghinali superficiali; 2 – v. safenă mare; 3 – vase limfatice laterale; 4 – vase limfatice mediale; 5 – v. safenă mică; 6 – vase limfatice posterioare.

– **vasele limfatice superficiale mediale.** Încep din reţeaua limfatică a pielii primelor trei degete şi faţa dorsală a marginii mediale a piciorului, merg împreună cu vena safenă mare şi se varsă în grupele inferioare, medial şi lateral ale ganglionilor inghinali superficiali;

– **vasele limfatice superficiale laterale** descind din reţeaua limfatică a pielii degetelor IV, V şi a părţii laterale a feţei dorsale a piciorului, urcă oblic supero-medial pe faţa anterioară a gambei şi coapsei, şi se termină în vasele limfatice superficiale mediale;

– **vasele limfatice superficiale posterioare** se formează din reţelele limfatice ale pielii suprafeţei plantare, marginii laterale a piciorului, regiunii talare şi, însoţind vena safenă mică, se termină în grupul superficial al ganglionilor poplitei, *nodi lymphoidei poplitei.* Vasele limfatice superficiale ale membrului inferior anastomozează între ele.

Vasele limfatice superficiale ale regiunii gluteale se împart în vase laterale şi mediale. Primele înconjoară faţa laterală a coapsei şi se termină

în ganglionii inghinali superficiali. Vasele mediale înconjoară fața medială a coapsei și, la fel, se termină în ganglionii inghinali superficiali.

Vasele limfatice profunde, *vassa lymphatica profunda,* ale membrului inferior (fig. 92) se formează din rețelele capilare limfatice subfasciale ale mușchilor, articulațiilor, tendoanelor, periostului, oaselor, burselor sinoviale și tecilor sinoviale tendinoase. Ele sunt satelite vaselor sangvine profunde.

La nivelul gambei, deosebim trei grupuri de vase limfatice profunde: tibial anterior, tibial posterior și peronier, care drenează limfa de la nivelul piciorului.

Grupul tibial anterior este satelit al arterei tibiale anterioare, drenează limfa în **ganglionul tibial anterior,** *nodus lymphoideus tibialis anterior,* situat în partea superioară a gambei, pe fața anterioară a membranei interosoase. Uneori pot fi 2–3 ganglioni tibiali anteriori. Limfa de la acest ganglion limfatic, ca și cea a **vaselor limfatice tibiale posterioare** și **peroniere**, este drenată în ganglionii profunzi poplitei, unde este adusă și limfa de la ganglionii poplitei superficiali.

Mici ganglioni limfatici pot exista uneori și pe traseul vaselor limfatice tibiale posterioare și peroniere. Între vasele limfatice superficiale și cele profunde există numeroase anastomoze care penetrează fascia superficială și cea proprie.

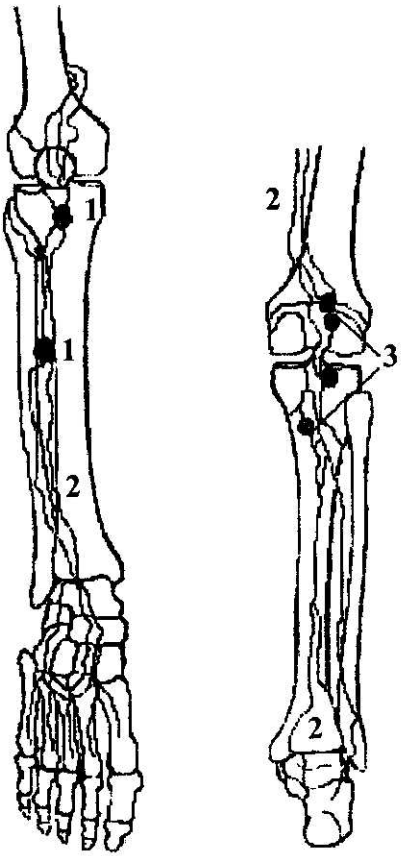

Fig. 92. Vasele limfatice profunde ale membrului inferior (după W. Kahle): 1 – ganglionii tibiali anteriori; 2 – vasele limfatice profunde ale membrului inferior; 3 – ganglionii poplitei profunzi.

Deci topografic, la membrul inferior deosebim **ganglioni poplitei,** *nodi lymphoidei poplitei,* şi **ganglioni inghinali,** *nodi lymphoidei inguinales.* Ganglionii poplitei, în număr de 4-8, sunt situaţi în porţiunile medii sau inferioare ale fosei poplitee, adiacent la artera şi vena omonimă. Ei se divid în două grupe: superficiali şi profunzi. De la ganglionii poplitei ia naştere trunchiul limfatic femural, satelit al vaselor femurale, care drenează limfa în ganglionii inghinali profunzi.

Ganglionii inghinali sunt situaţi în aria triunghiului femural (fig. 93), în ei se deschid vasele limfatice ale membrului inferior, genitalelor externe, pielii din partea inferioară a peretelui anterior al abdomenului şi regiunii fesiere.

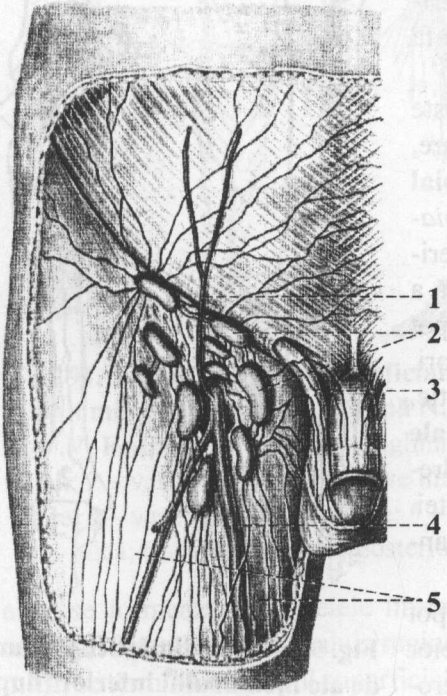

Fig. 93. Ganglioni inghinali: 1 – v. epigastrică inferioară; 2 – ganglionii inghinali superficiali; 3 – funiculul spermatic; 4 – v. safenă mare; 5 – fascia lată.

Ganglionii inghinali superficiali, în număr foarte variabil (4-20), sunt aşezaţi în ţesutul celular subcutanat, pe fascia cribriformă, în jurul crosei venei safene mari. Două linii perpendiculare, duse prin crosa safenei mari, una verticală şi cealaltă orizontală, împart ganglionii în patru grupuri: **două superioare – lateral şi medial, şi două inferioare - lateral şi medial.** Grupul supero-medial primeşte limfa de la organele genitale externe, anus, regiunea perineală, regiunea pubiană şi parţial chiar de la uter. Grupul supero-lateral colectează limfa din regiunea gluteală şi porţiunea subombi-

licală a peretelui abdominal anterior. Ganglionii limfatici din grupele inferioare colectează limfa membrului inferior.

Vasele limfatice, care pleacă de la ganglionii inghinali superficiali, traversează fascia şi cele mai multe merg la ganglionii inghinali profunzi, iar o mică parte la ganglionii iliaci externi.

Ganglionii profunzi sunt în număr de 2-7, inconstanţi, situaţi subfascial, în şanţul iliopectinal, de-a lungul feţei mediale a venei femurale. Ganglionul cel mai jos situat este sub crosa venei safene mari, iar ganglionul cel mai sus situat (Rosenmüller – Pirogov) se găseşte la nivelul inelului femural profund, pe faţa medială a venei femurale, fiind jumătate la coapsă şi jumătate în abdomen.

Ganglionii inghinali profunzi colectează limfa din reţeaua limfatică profundă a membrului inferior şi de la ganglionii inghinali superficiali. Ganglionii sunt uniţi între ei prin vase limfatice interganglionare (fig. 94).

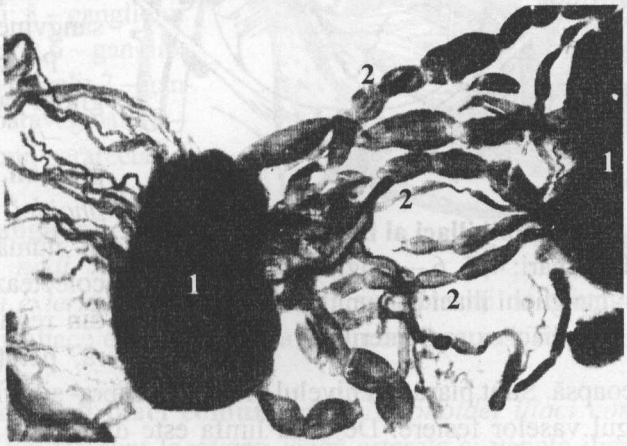

Fig. 94. Ganglioni limfatici (1) şi vase limfatice interganglionare (2).

De la ganglionii inghinali profunzi limfa este drenată în **ganglionii iliaci externi.** Reţeaua limfatică profundă a regiunii gluteale drenează limfa în ganglionii iliaci interni.

Vasele limfatice şi ganglionii limfatici ai bazinului

În funcţie de poziţie, vasele limfatice şi ganglionii limfatici ai bazinului se împart în parietali şi viscerali (fig. 95, 96).

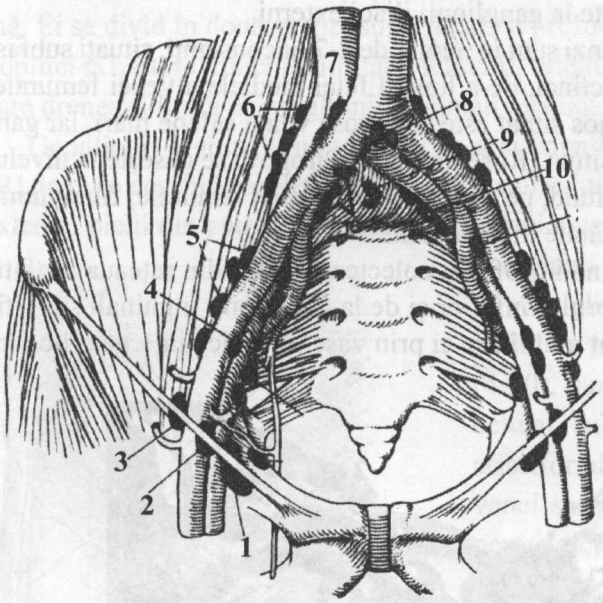

Fig. 95. Ganglionii iliaci ai bazinului: 1, 2, 3 – ganglioni lacunari; 4, 5, 6 – ganglioni iliaci externi; 7, 8, 9 – ganglioni iliaci comuni; 10 – ganglioni iliaci externi interiliaci.

Vasele limfatice şi ganglionii parietali, *vasa et nodi lymphoidei parietalis,* colectează limfa de la oasele, muşchii, fasciile şi spaţiile interfasciale ale bazinului şi sunt localizaţi de-a lungul vaselor sangvine parietale.

Principalii ganglioni parietali:

– **ganglionii gluteali,** *nodi lymphoidei gluteales,* în număr de 6-8, colectează limfa din regiunea fesieră, pereţii micului bazin şi coapsă. Sunt plasaţi la nivelul orificiilor supra- şi infrapiriform, de-a lungul vaselor fesiere. De la ei limfa este drenată în ganglionii iliaci interni;

– **ganglionii obturatori,** *nodi lymphoidei obturatorii,* în număr de 2-3, sunt plasaţi de-a lungul arterei şi venei obturatorii, colectează limfa de la pereţii micului bazin şi de la coapsă. De la ei limfa, la fel, este drenată în ganglionii iliaci interni;

– **ganglionii iliaci interni,** *nodi lymphoidei iliaci interni,* în număr de 5-8 sunt plasaţi pe pereţii laterali ai micului bazin, lângă artera iliacă

internă, şi colectează limfa de la ganglionii gluteali, obturatori şi de la unii ganglioni viscerali. De la ei limfa este drenată în ganglionii iliaci comuni;

- **ganglionii sacrali,** *nodi lymphoidei sacrales,* în număr de 2-4, sunt localizaţi lângă orificiile sacrale ventrale şi colectează limfa de la peretele posterior al micului bazin, de la plexul sacral, de la intestinul rect. De la aceşti ganglioni limfa este drenată în ganglionii iliaci comuni şi cei externi;

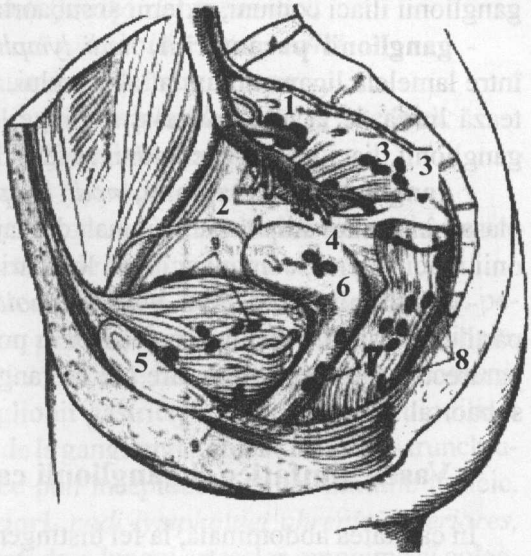

Fig. 96. Ganglionii bazinului feminin: 1 – ganglionii gluteali superiori; 2 – ganglionii gluteali inferiori; 3 – ganglionii sacrali; 4 – ganglionii parauterini; 5 – ganglionii prevezicali; 6 – ganglionii retrovezicali; 7 – ganglionii paravaginali; 8 – ganglionii pararectali.

- **ganglionii iliaci externi,** *nodi lymphoidei iliaci externi,* în număr de 4-10, sunt plasaţi de-a lungul arterelor şi venelor iliace externe şi de la ei limfa se scurge în ganglionii iliaci comuni;

- **ganglionii iliaci comuni,** *nodi lymphoidei iliaci communes,* în număr de 4-10, sunt localizaţi lângă arterele şi venele iliace comune, colectează limfa de la ganglionii iliaci interni şi externi. De la ei limfa este drenată în ganglionii limfatici subaortali şi lombari, localizaţi lângă aorta abdominală şi vena cavă inferioară;

- **ganglionii subaortali,** *nodi lymphoidei subaortici,* sunt plasaţi la nivelul bifurcaţiei aortei, în număr de 2-3, de la care limfa se scurge în ganglionii lombari.

Vasele limfatice şi ganglionii viscerali, *vasa et nodi lymphoidei viscerales,* colectează limfa de la organele micului bazin, fiind localizaţi alături de ele. Numărul lor este de 4-10, de dimensiuni mai mici ca cei parietali.

Ganglionii viscerali ai bazinului:

- **ganglionii paraviscerali,** *nodi lymphoidei paraviscerales,* plasaţi anteroposterior şi lateral de vezica urinară. Drenajul limfatic are loc în ganglionii iliaci comuni, externi şi subaortali;

- **ganglionii parauterini,** *nodi lymphoidei parauterini,* cu sediu între lamelele ligamentului lat al uterului, în ţesutul parametral; colectează limfa de la uter, ovare şi salpinge. Drenajul limfatic are loc în ganglionii iliaci interni şi comuni, la fel şi în ganglionii lombari;

- **ganglionii paravaginali,** *nodi lymphoidei paravaginales,* sunt plasaţi în ţesutul adipos paravaginal; drenajul limfatic are loc în ganglionii iliaci externi, comuni şi în cei lombari;

- **ganglionii pararectali,** *nodi lymphoidei pararectales,* dislocaţi pe părţile laterale ale rectului, îndeosebi în porţiunea inferioară, în ţesutul pararectal. Drenajul limfei are loc în ganglionii iliaci interni, comuni, subaortali şi lombari.

Vasele limfatice şi ganglionii cavităţii abdominale

În cavitatea abdominală, la fel distingem vase limfatice şi ganglioni parietali şi viscerali.

Ganglionii parietali, *nodi lymphoidei parietales,* colectează limfa de la muşchii şi fasciile abdomenului, de la ţesutul celular pre- şi subperitoneal şi peritoneul parietal. Pe peretele anterior abdominal sunt plasaţi ganglionii epigastrici inferiori, iar pe peretele posterior – ganglionii lombari.

Ganglionii epigastrici inferiori, *nodi lymphoidei epigastrici inferiores,* în număr de 4-6, sunt dispuşi de-a lungul vaselor omonime, în teaca muşchiului drept abdominal. Limfa, prin vasele limfatice eferente, circulă în două direcţii: ascendentă, spre ganglionii parasternali, şi descendentă spre ganglionii iliaci externi.

Ganglionii lombari, *nodi lymphoidei lumbales,* sunt plasaţi retro-

peritoneal, în număr de 20-40, de-a lungul aortei şi venei cave inferioare. Topografic, deosebim: **ganglioni lombari stângi,** *nodi lymphoidei lumbales sinistri,* sau **aortali, ganglioni lombari drepţi,** *nodi lymphoidei lumbales dextri,* sau **cavali,** şi **ganglioni lombari intermediari,** *nodi lymphoidei lumbales intermedii,* sau **interaortocavali.**

Ganglionii aortali, în raport cu aorta, se împart în trei grupe:

a) ganglioni aortali laterali, *nodi lymphoidei aortici laterales;*

b) ganglioni preaortali, *nodi lymphoidei preaortici*;

c) ganglioni postaortali, *nodi lymphoidei retroaortici.*

Ganglionii cavali la fel sunt divizaţi în trei grupe:

a) ganglioni cavali laterali, *nodi lymphoidei cavales laterales;*

b) ganglioni precavali, *nodi lymphoidei precavales;*

c) ganglioni retrocavali, *nodi lymphoidei retrocavales.*

Toate grupele de ganglioni lombari, fiind unite între ele prin numeroase vase limfatice, formează reţele limfatice masive.

Prin ganglionii lombari trece limfa de la membrele inferioare, pereţii şi viscerele micului bazin, pereţii şi viscerele cavităţii abdominale. În ei se deschid vasele limfatice eferente de la ganglionii iliaci comuni, externi şi interni, de la ganglionii gastrici, colici, mezenterici, ciliaci ş.a. Vasele limfatice eferente de la ganglionii lombari formează trunchiurile lombare drept şi stâng, ce pun începutul ductului limfatic toracic.

Ganglionii frenici inferiori, *nodi lymphoidei phrenici inferiores,* în număr de 2-3, sunt amplasaţi de-a lungul arterelor omonime şi colectează limfa de la diafragm şi de la partea posterioară a lobilor hepatici drept şi stâng. Vasele limfatice eferente de la aceşti ganglioni se îndreaptă spre ganglionii celiaci, postcavali şi lombari intermediari.

Ganglionii viscerali, *nodi lymphoidei viscerales,* colectează limfa, îndeosebi, de la organele sistemului digestiv. Ei sunt plasaţi de-a lungul ramurilor viscerale impare ale aortei abdominale (trunchiul ciliac, arterele mezenterice superioară şi inferioară). Reprezintă cea mai vastă grupă de ganglioni limfatici (fig. 97):

– **ganglionii gastrici,** *nodi lymphoidei gastrici,* în număr de 40-80, sunt plasaţi de-a lungul vaselor ce trec pe curburile mare şi mică ale stomacului (fig. 98). Deosebim:

Fig. 97. Ganglionii limfatici ai cavității abdominale: 1 – ganglionii paracolici; 2 – ganglionii colici din dreapta și din stânga; 3 – ganglionii mezenterici inferiori; 4 – ganglionii sigmoidei; 5 – ganglionii rectali superiori; 6 – ganglionii iliaci comuni; 7 – ganglionii iliaci subaortali; 8 – ganglionii mezenterici superiori; 9 – ganglionii ileocolici; 10 – ganglionii apendiculari; 11 – ganglionii retrocecali; 12 – ganglionii prececali.

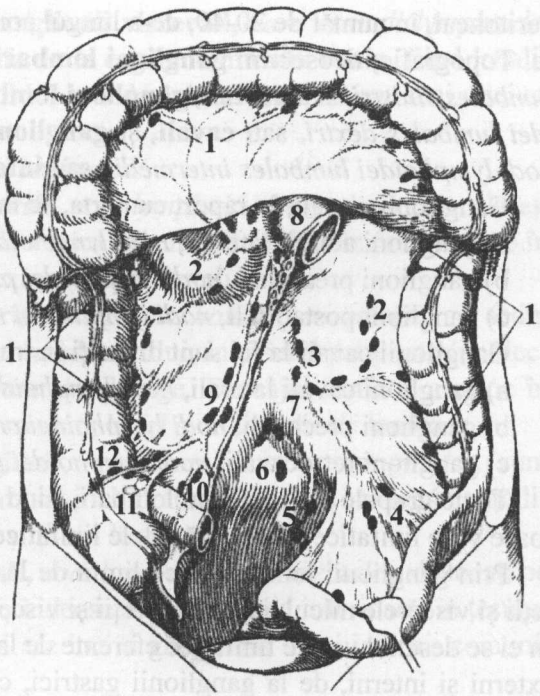

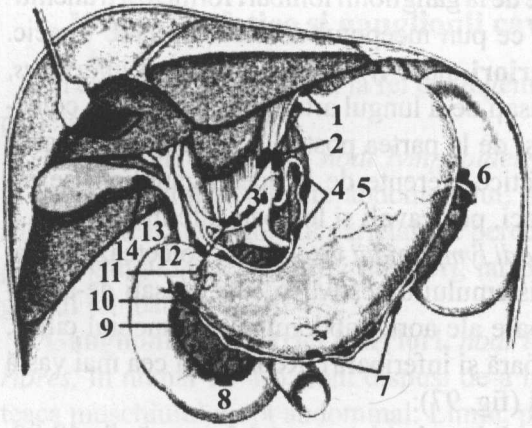

Fig. 98. Ganglionii etajului superior al cavității abdominale. 1 – ganglioni cardiaci; 2 – ganglioni frenici inferiori; 3 – ganglionii celiaci; 4 – ganglioni gastrici; 5 – ganglioni pancreatici; 6 – ganglioni lienali; 7 – ganglioni gastroomentali; 8 – ganglioni pancreatoduodenali inferiori; 9 – ganglioni pancreatoduodenali superiori; 10, 11, 12 – ganglioni pilorici; 13 – ganglion al orificiului omental; 14 – ganglioni cistici.

– **ganglioni gastrici stângi,** *nodi lymphoidei gastrici sinistri,* în număr de 20-40, amplasaţi de-a lungul arterei gastrice stângi şi ramurilor ei, adera la curbura mică, peretele anterior şi posterior al stomacului; limfa de la nivelul lor se scurge în ganglionii celiaci;

– **ganglionii cardiali,** *nodi lymphoidei cardiales,* în număr de 4-10, înconjoară cardia stomacului, formând **inelul limfoid cardiac,** *anulus lymphoideus cardiae.* În aceşti ganglioni se scurge limfa de la esofag şi fundul stomacului, iar de la ei limfa se îndreaptă în ganglionii limfatici ai mediastinului posterior;

– **ganglionii gastrici drepţi,** *nodi lymphoidei gastrici dextri,* în număr de 2-4, sunt amplasaţi pe traiectul arterei omonime; de la ei limfa este drenată în ganglionii celiaci;

– **ganglionii pilorici,** *nodi lymphoidei pylorici,* în număr de 4-10, se află în jurul canalului piloric, pe traiectul arterei gastroduodenale superioare. În ei se varsă limfa de la duoden şi capul pancreasului, iar de la ei limfa se scurge în ganglionii celiaci;

– **ganglionii gastroomentali drepţi,** *nodi lymphoidei gastroomentales dextri,* în număr de 10-30, sunt amplasaţi între lamelele ligamentului gastrocolic, pe curbura mare a stomacului. Colectează limfa de la epiploonul mare, iar refluxul limfei are loc în ganglionii celiaci;

– **ganglionii gastroomentali stângi,** *nodi lymphoidei gastroomentales sinistri,* în număr de 4-10, se află pe curbura mare a stomacului, de partea stângă, în ligamentul gastrocolic. Colectează limfa de la epiploonul mare, iar drenajul are loc în ganglionii splenici;

Ganglionii pancreatici, *nodi lymphoidei pancreatici,* în număr de 2-8, sunt amplasaţi pe marginea superioară a pancreasului. Colectează limfa de la pancreas; refluxul limfei are loc în ganglionii splenici;

– **ganglionii splenici,** *nodi lymphoidei splenici,* în număr de 4-6, se află de-a lungul arterei omonime. Colectează limfa de la capsula splinei, pancreas şi parţial de la stomac; refluxul limfei are loc în ganglionii celiaci;

– **ganglionii pancreaticoduodenali,** *nodi lymphoidei pancreaticoduodenales,* sunt localizaţi de-a lungul arterelor omonime şi colectează limfa de la duoden şi capul pancreasului, iar refluxul are loc în ganglionii celiaci şi mezenterici superiori;

– **ganglionii hepatici,** *nodi lymphoidei hepatici,* în număr de 5-10, se află în componenţa ligamentului hepatoduodenal, de-a lungul arterei hepatice şi venei porte. Colectează limfa de la ficat. Refluxul limfei are loc în ganglionii celiaci şi lombari, însă o parte din limfă poate trece nemijlocit în ductul toracic;

– **ganglionii cistici,** *nodi lymphoidei cystici,* se află lângă colul vezicii biliare şi ficat, iar drenarea are loc în ganglionii celiaci şi lombari;

– **ganglionii celiaci,** *nodi lymphoidei coeliaci,* în număr de 3-6, sunt situaţi lângă trunchiul celiac, în calea curentului de limfă de la numeroşi ganglioni viscerali ai cavităţii abdominale. Colectează limfa de la ganglionii stomacului, pancreasului, duodenului, ficatului, vezicii biliare, splinei şi rinichilor. De la ganglionii celiaci, limfa circulă în ganglionii lombari sau nemijlocit în porţiunea iniţială a canalului toracic;

– **ganglionii mezenterici superiori,** *nodi lymphoidei mesenterici superiores,* în număr de la 40 şi până la 400, sunt localizaţi în mezenteriul intestinului subţire, de-a lungul arterei omonime şi a ramurilor ei. În funcţie de îndepărtarea lor de la intestin, ganglionii mezenterici sunt divizaţi în 3 categorii (fig. 99): ganglioni de ordinul I, localizaţi în vecinătatea marginii mezenterice a intestinului subţire; ganglioni de ordinul II, adiacenţi la ramurile arterei mezenterice superioare şi situaţi la mijlocul distanţei dintre intestin şi rădăcina mezoului, iar cei de ordinul III se află lângă porţiunea iniţială a arterei mezenterice superioare, în vecinătatea rădăcinii mezoului, şi constituie grupul central de ganglioni. Trebuie de menţionat că limfa de la jejun şi ileon nu circulă neapărat prin toate din aceste grupe de ganglioni. Ea poate evita ganglionii de ordinul I şi II, vărsându-se în ganglionii centrali. Vasele limfatice eferente ale ganglionilor mezenterici, în 25% în cazuri, se varsă nemijlocit în canalul toracic, formând **trunchiul intestinal,** *truncus intestinalis.* Vasele limfatice de la porţiunea terminală a ileonului se varsă în ganglionii ileocolici;

– **ganglioni cecali,** *nodi lymphoidei caecales,* în număr de 4-8, colectează limfa de la intestinul orb şi apendicele vermiform. Deosebim **ganglioni prececali şi retrocecali,** *nodi lymphoidei precaecales* et *retrocaecales,* situaţi, respectiv, lângă pereţii anterior şi posterior ai cecului. De la ei limfa se varsă în ganglionii lombari;

– **ganglioni ileocolici,** *nodi lymphoidei ileocolici,* în număr de 6-8, se localizează de-a lungul arterei omonime şi colectează limfa de la porţiunea terminală a ileonului, parţial de la cec şi apendicele vermiform. De la aceşti ganglioni, limfa se varsă în ganglionii lombari;

– **ganglionii colici din dreapta,** *nodi lymphoidei colici dextri,* în număr de 8-20, sunt amplasaţi de-a lungul arterei omonime şi colectează limfa de la colonul ascendent, iar lângă pereţii intestinului se întâlnesc **ganglioni paracolici,** *nodi lymphoidei paracolici.* Vasele limfatice eferente se deschid în ganglionii lombari şi mezenterici centrali;

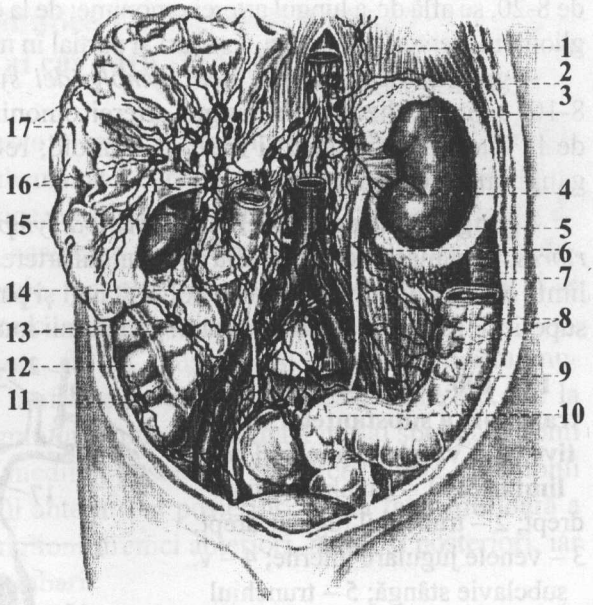

Fig. 99. Ganglionii mezenterici, aortali şi sigmoizi: 1 – cisterna canalului toracic; 2 – ganglioni retroaortali; 3 – rinichiul stâng; 4 – aorta abdominală; 5 – ganglioni aortali laterali; 6 – ureterul stâng; 7 ganglioni iliaci comuni; 8 – ganglioni sigmoizi; 9 – sigmoidul; 10 – ganglioni subaortali; 11 – a. iliacă comună dreaptă; 12 – cecul; 13 – ganglioni prececali; 14 – ganglioni lombari din dreapta; 15 – duodenul; 16 – ganglionii mezenterici superiori; 17 – ansele intestinului subţire.

– **ganglionii mezocolici,** *nodi lymphoidei mesocolici,* în număr de 20 – 40, sunt localizaţi în profunzimea mezoului colonului transvers, de-a lungul arterei colica medie şi ramurile ei. Colectează limfa de la colonul transvers şi mezoul său. De la ei limfa se varsă în ganglionii lombari şi mezenterici superiori;

– **ganglionii colici din stânga,** *nodi lymphoidei colici sinistri,* în număr

de 8-20, se află de-a lungul arterei omonime; de la ei limfa se scurge în ganglionii mezenterici inferiori, lombari şi parţial în mezenterici superiori;

– **ganglionii sigmoizi,** *nodi lymphoidei sygmoidei,* în număr de 8-10, sunt localizaţi de-a lungul arterei omonime şi colectează limfa de la intestinul sigmoid şi mezoul sigmoid; refluxul limfei are loc în ganglionii mezenterici inferiori;

– **ganglionii mezenterici inferiori,** *nodi lymphoidei mesenterici inferiores,* în număr de 6-10, se află de-a lungul arterei omonime şi colectează limfa de la ganglionii sigmoizi, colici stângi şi parţial din cei mezenterici superiori. Refluxul se realizează în ganglionii lombari.

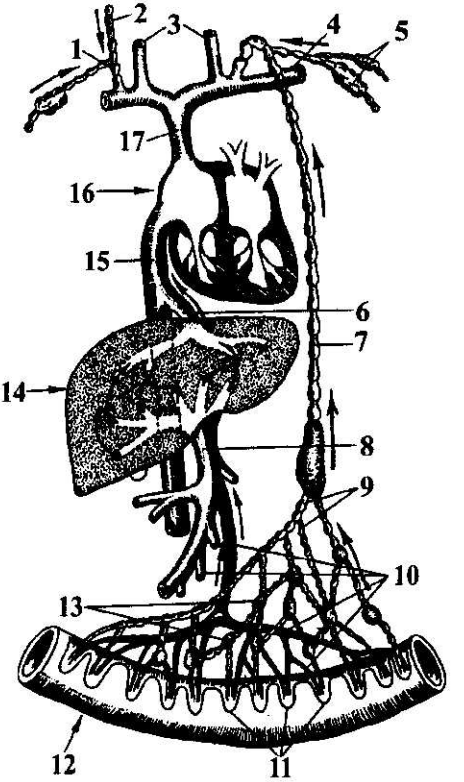

Fig. 100. Schema căilor de transport a substanţelor nutritive prin vasele venoase şi cele limfatice: 1 – canalul limfatic drept; 2 – trunchiul jugular drept; 3 – venele jugulare interne; 4 – v. subclavie stângă; 5 – trunchiul subclavicular stâng; 6 – v. hepatică; 7 – canalul toracic; 8 – v. portă; 9 – vasele limfatice intestinale; 10 – venele intestinale; 11 – vilele intestinale; 12 – intestinul subţire; 13 – ganglionii intestinali; 14 – ficatul; 15 – v. cavă inferioară; 16 – atriul drept; 17 – v. cavă superioară.

Intestinul subţire posedă un sistem special de vase limfatice – **sistemul vaselor galactofore.** În toate straturile intestinului se conţine o reţea de capilare limfatice. În tunica mucoasă şi submucoasă se află vasele limfatice hilare sau galactofore, care transportă lipidele absorbite, conferind limfei aspectul unei emulsii lactee (hil), de unde şi provine denumirea acestor vase (fig. 100).

Vasele limfatice şi ganglionii limfatici ai cavităţii toracice

În pielea toracelui este o reţea bistratificată de capilare limfatice ce dă naştere vaselor subcutanate, care se varsă în ganglionii axilari şi pectorali. Vasele limfatice profunde ale toracelui colectează limfa de la capilarele periostului coastelor, muşchilor intercostali, fasciei endotoracice şi pleurei parietale, mai apoi însoţesc vasele intercostale şi se termină în ganglionii intercostali posteriori şi anteriori.

Diafragmul. În pleura, fascia, muşchiul şi peritoneul diafragmului sunt reţele capilare limfatice care anastomozează între ele. De la faţa superioară a diafragmului, limfa este drenată iniţial spre ganglionii diafragmatici anteriori, medii şi posteriori, iar ulterior spre ganglionii parasternali, mediastinali anteriori şi posteriori; de la faţa inferioară a diafragmului – către ganglionii frenici anteriori, medii şi posteriori, iar de aici spre ganglionii lombari.

Vasele limfatice de pa faţa inferioară a diafragmului sunt destul de dense şi constituie locul de bază de absorbţie a lichidului peritoneal.

Glanda mamară. În ţesutul adipos din jurul lobulilor glandei se formează reţele tridimensionale de capilare limfatice, care dau naştere vaselor limfatice ce se orientează radial şi se varsă diferit.

Limfa de la mamelon, areolă şi lobulii glandei se varsă în plexul limfatic subareolar, iar de aici limfa urmează câteva căi:

– 75% din limfă, în special, din cadranul lateral pleacă spre ganglionii axilari (fig. 101), traversând ganglionii pectorali anteriori. Uneori limfa din această regiune este drenată direct în ganglionii axilari sau în cei interpectorali, deltoidopectorali, supraclaviculari sau cervicali profunzi;

- de la cadranul medial, limfa circulă spre ganglionii parasternali de partea sa sau spre partea opusă;

– de la cadranul inferior, limfa circulă spre ganglionii frenici inferiori.

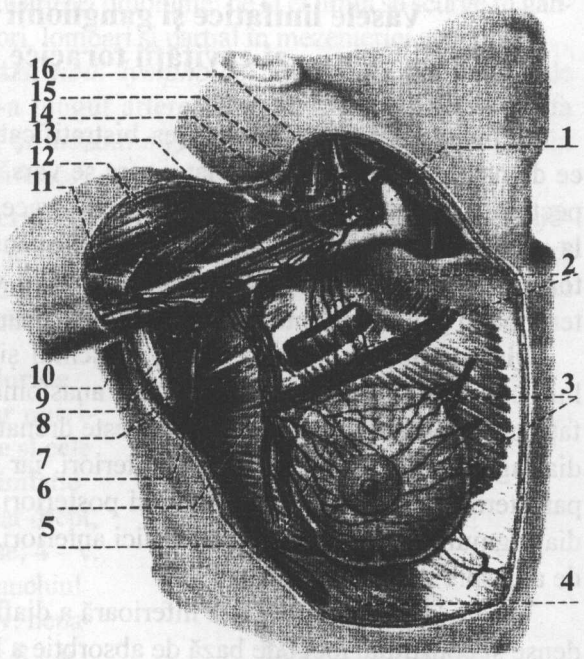

Fig. 101. Vasele limfatice şi ganglionii glandei mamare, ai cavităţii axilare şi ai gâtului: 1 – v. jugulară internă; 2 – vasele limfatice ce se îndreaptă spre ganglionii axilari apicali şi cervicali profunzi; 3 – vasele limfatice ce se îndreaptă spre ganglionii parasternali; 4 – glanda mamară; 5 – vasele limfatice ce se îndreaptă spre ganglionii axilari; 6 – vasele sangvine toracale laterale; 7 – vasele toracodorsale; 8 – ganglionii axilari mediali; 9 – ganglionii axilari posteriori; 10 – ganglionii axilari laterali; 11 – v. axilară; 12 – ganglionii axilari centrali; 13 – ganglionii axilari apicali; 14 – trunchiul subclavicular; 15 – ganglionii supraclaviculari; 16 – v. subclavie stângă.

Vasele limfatice de la pielea glandei mamare, cu excepţia mamelonului şi areolei mamare, drenează spre ganglionii axilari, cervicali profunzi inferiori, infraclaviculari şi parasternali de ambele părţi. Din ganglionii axilari, limfa pleacă spre ganglionii infraclaviculari şi supraclaviculari, iar din aceştia se varsă în trunchiul limfatic subclavicular. Ganglionii parasternali drenează în trunchiul bronhomediastinal. Aceste două trunchiuri, de obicei, se varsă în trunchiul jugular, ce drenează limfa de la cap şi gât. Vasele limfatice ale glandei mamare drepte anastomozează cu cele ale glandei mamare stângi.

Din reţelele capilare limfatice ale **traheei** se formează vase limfatice, prin care limfa se varsă în ganglionii traheali şi traheobronhiali.

În **plămâni** se formează rețelele capilare limfatice superficiale și profunde. Rețeaua pulmonară superficială drenează limfa de la parenchimul pulmonar și pleura viscerală. Din această rețea, limfa se varsă în ganglionii bronhopulmonari.

Rețeaua limfatică profundă este localizată în țesutul conjunctiv interalveolar, în submucoasa bronhiilor și în țesutul conjunctiv peribronhial. Limfa din acest plex circulă inițial spre ganglionii pulmonari, iar de la ei spre cei bronhopulmonari, mai apoi în ganglionii traheobronhiali.

Drenarea limfatică a lobului pulmonar are loc în trei direcții:

– în plexurile limfatice din jurul vaselor sangvine;

– în plexurile limfatice din jurul bronhiilor;

– în capilarele limfatice superficiale.

Limfa de la plămânul drept este drenată inițial spre ganglionii de partea dreaptă. De la plămânul stâng, limfa drenează în felul următor:

– de la lobul superior – spre ganglionii de partea opusă;

– de la lobul inferior – spre ganglionii traheobronhiali drepți superiori;

– de la ganglionii traheobronhiali – spre trunchiurile limfatice bronhomediastinale drept și stâng. Aceste trunchiuri, de obicei, se varsă în unghiul venos de partea sa. Uneori, trunchiul bronhomediastinal drept se varsă în ductul limfatic drept, iar trunchiul bronhomediastinal stâng – în ductul limfatic toracic;

– de la pleura parietală, limfa circulă spre ganglionii intercostali, parasternali, mediastinali, frenici, iar unele vase limfatice se varsă în ganglionii axilari.

În **inimă** se formează rețelele de capilare limfatice în epicard, endocard și miocard. Sub epicard se formează o rețea de vase limfatice de la care apar două vase colectoare mari: stâng – situat pe fața anterioară a inimii, și drept – pe fața posterioară a inimii. Ele trec prin șanțurile interventriculare și coronar și se varsă în ganglionii mediastinali anteriori și posteriori.

Vasele limfatice de la **pericard** se varsă în ganglionii mediastinali anteriori, traheobronhiali, sternali și diafragmatici.

Limfa de la **esofag** este drenată în felul următor (fig. 102):

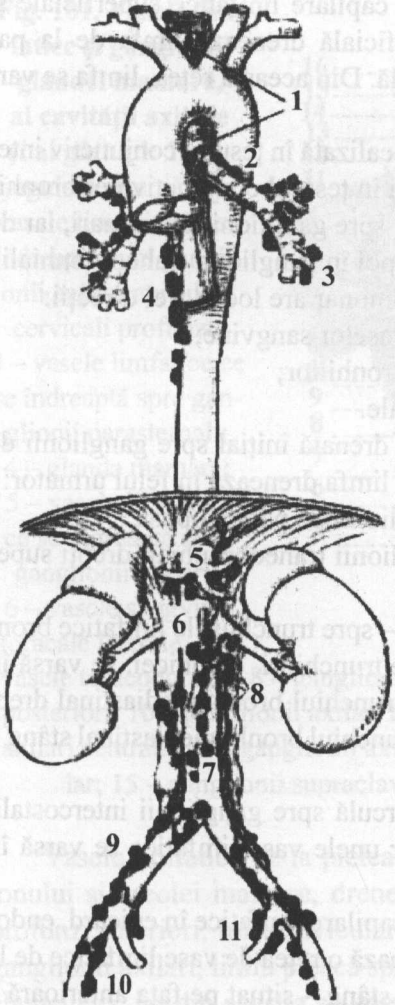

- de la porțiunea cervicală și toracică superioară – spre ganglionii traheali și traheobronhiali;

- de la porțiunea toracică medie – către ganglionii mediastinali; unele vase limfatice din această porțiune pot să se verse direct în ductul toracic fără să treacă prin ganglioni;

- de la porțiunea toracică inferioară și abdominală – spre ganglionii gastrici stângi, cardiali, mediastinali posteriori și celiaci.

Fig. 102. Ganglionii ce însoțesc aorta, esofagul și traheea (după W. Kahle): 1 – ganglioni traheali; 2 – ganglioni bronhopulmonari; 3 – ganglioni pulmonari; 4 – ganglioni mediastinali posteriori; 5 – ganglioni celiaci; 6 – ganglioni mezenterici superiori; 7 – ganglioni mezenterici inferiori; 9 – ganglioni lombari; 9 – ganglioni iliaci comuni; 10 – ganglioni iliaci externi; 11 – ganglioni iliaci interni.

Vasele limfatice de la **timus** pleacă spre ganglionii mediastinali anteriori. În cavitatea toracică distingem ganglioni limfoizi parietali și viscerali.

Ganglionii parietali, *nodi lymphoidei parietales,* colectează limfa de la pereții cavității toracice și de la diafragm. Ganglionii parietali (fig. 103):

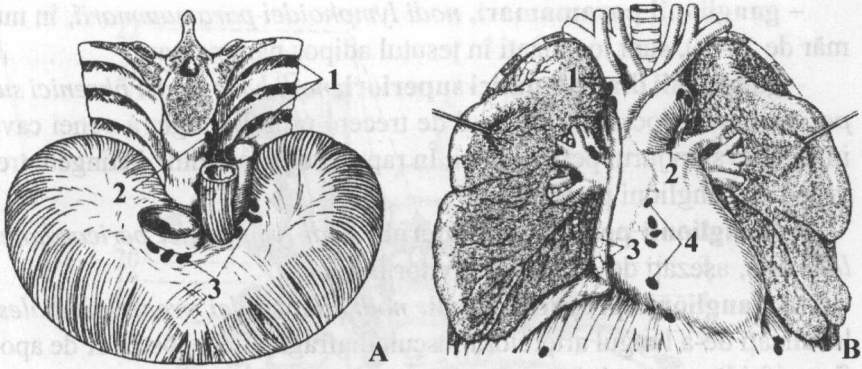

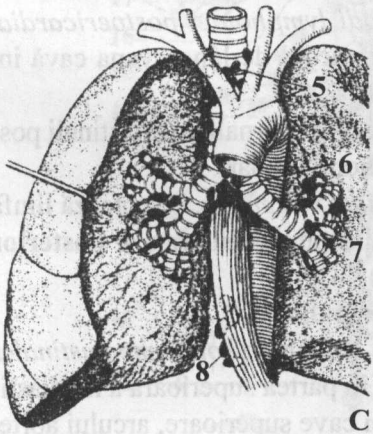

Fig. 103. Ganglionii cavității toracice. A – ganglionii parietali: 1 – intercostali; 2 – prevertebrali; 3 – frenici superiori.
B şi C – ganglionii viscerali: 1 – mediastinali anteriori; 2 – ai ligamentului arterial; 3 – pericardiali laterali; 4 – prepericardiali; 5 – traheobronhiali superiori; 6 – traheobronhiali inferiori; 7 – traheobronhiali; 8 – prevertebrali.

– **ganglionii parasternali,** *nodi lymphoidei parasternales,* în număr de 4-20, se află de-a lungul arterei toracice interne sau pe fața posterioară a sternului. Colectează limfa de la pleură, pericard, de la ganglionii diafragmatici superiori şi epigastrici inferiori, precum de la glanda mamară şi fața diafragmatică a ficatului. Vasele eferente de la ganglionii din dreapta se varsă în trunchiul jugular drept şi în ganglionii prevenoşi situați în mediastinul superior. Vasele ganglionilor limfoizi din stânga se varsă în trunchiul jugular stâng şi în ganglionii preaortali;

– **ganglionii intercostali,** *nodi lymphoidei intercostales,* sunt amplasați de-a lungul arterelor intercostale posterioare şi colectează limfa de la peretele posterior al cavității toracale. Vasele limfatice eferente se deschid în canalul toracic şi în ganglionii cervicali laterali profunzi;

– **ganglionii paramamari,** *nodi lymphoidei paramammarii,* în număr de 10-20, sunt localizaţi în ţesutul adipos paramamar;

– **ganglionii diafragmatici superiori,** *nodi lymphoidei phrenici superiores,* sunt localizaţi la locul de trecere prin diafragm a venei cave inferioare şi în jurul pericardului. În raport cu pericardul, distingem trei grupe de ganglioni pericardiali:

a) **ganglionii pericardiali laterali,** *nodi lymphoidei pericardiales laterales,* aşezaţi de-a lungul nervilor frenici;

b) **ganglionii prepericardiali,** *nodi limphoidei prepericardiales,* localizaţi de-a lungul arterelor musculodiafragmatice, posterior de apofiza xifoidă a sternului;

c) **ganglionii postpericardiali,** *nodi lymphoidei postpericardiales,* se află anterior de esofag, sub pericardul de lângă vena cavă inferioară.

De la ei limfa se scurge în ganglionii parasternali, mediastinali posteriori, traheobronhiali inferiori şi bronhopulmonari.

Ganglionii viscerali, *nodi lymphoidei viscerales,* colectează limfa de la plămâni, bronhii şi organele mediastinului anterior şi **posterior** (fig. 104).

Ganglionii limfatici viscerali principali:

- ganglionii mediastinali anteriori, *nodi lymphoidei mediastinales anteriores,* în număr de 4-30, localizaţi în partea superioară a mediastinului anterior, pe faţa anterioară a venei cave superioare, arcului aortei şi ramurilor ce pleacă de la ea. Ei colectează limfa de la pericard, inimă, timus. Vasele limfatice de la aceşti ganglioni formează trunchiurile bronhomediastinale drept şi stâng;

– **ganglionii mediastinali posteriori,** *nodi lymphoidei mediastinales posteriores,* în număr de 5-15, sunt localizaţi în mediastinul posterior, lângă partea toracică descendentă a aortei şi esofag, colectează limfa de la organele mediastinului posterior. Topografic aceşti ganglioni sunt divizaţi în trei grupe: 1 – ganglioni paraesofagieni; 2 – ganglioni paraaortali; 3 – ganglioni interaortoesofagieni. Vasele limfatice eferente de la aceşti ganglioni se varsă nemijlocit în canalul toracic, la fel, şi în ganglionii traheobronhiali inferiori şi cei bronhopulmonari;

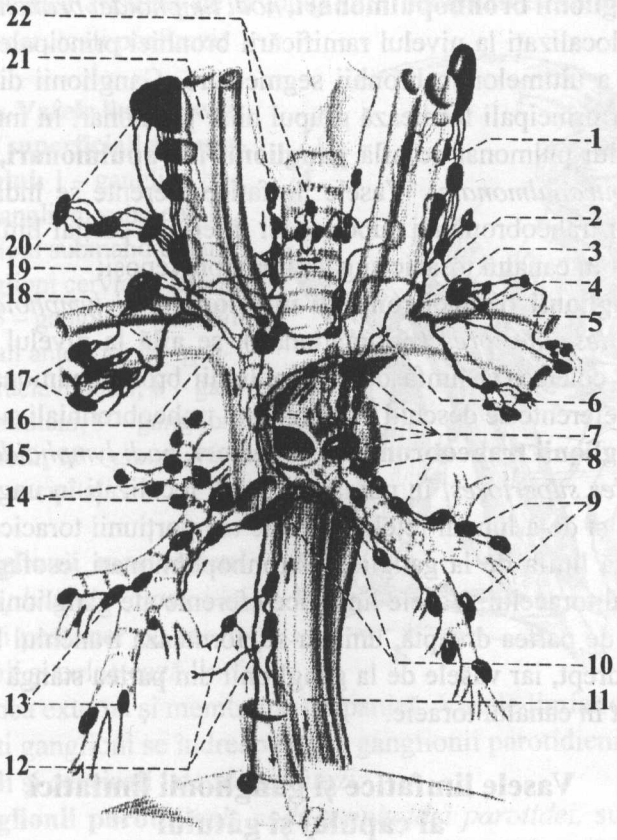

Fig. 104. Schema dispoziției ganglionilor în regiunea cervicală și cavitatea toracică: 1 – v. jugularis interna sinistra; 2 – truncus jugularis sinister; 3 – ductus thoracicus; 4 – truncus subclavius sinister; 5 – v. subclavia sinistra; 6 – v. brachiocephalica sinistra; 7 – nodi lymphoidei mediastinales anteriores; 8 – nodi tracheobronchiales superiores sinistri; 9 – nodi bronchopulmonales; 10 – nodi tracheobronchiales inferiores; 11 – oesophagus; 12 – nodi mediastenales posteriores; 13 – nodi bronchopulmonales dextri; 14 – nodi tracheobronchiales superiores dextri; 15 – v. cava superior; 16 – v. brachiocephalica dextra; 17 – nodi axillares dextri; 18 – truncus subclavius dexter; 19 – truncus jugularis dexter; 20 – nodi cervicales profundi; 21 – v. jugularis interna dextra; 22 – nodi tracheales.

– **ganglionii bronhopulmonari,** *nodi limphoidei bronchopulmonales,* sunt localizaţi la nivelul ramificării bronhiei principale în bronhii lobare şi a ultimelor în bronhii segmentare. Ganglionii din regiunea bronhiilor principali formează grupul hilar pulmonar. În interiorul parenchimului pulmonar se află **ganglionii intrapulmonari,** *nodi lymphoidei intrapulmonales.* Vasele limfatice eferente se îndreaptă spre ganglionii traheobronhiali superiori şi inferiori; parţial limfa se varsă nemijlocit în canalul toracic şi ganglionii prevenoşi;

– **ganglionii traheobronhiali inferiori,** *nodi lymphoidei tracheobronchiales inferiores* (bifurcaţionali), se află la nivelul bifurcaţiei traheei şi colectează limfa de la ganglionii bronhopulmonari. Vasele limfatice eferente se deschid în ganglionii traheobronhiali superiori;

– **ganglionii traheobronhiali superiori,** *nodi lymphoidei tracheobronchiales superiores,* în număr de 5-30, localizaţi în unghiul traheobronhial şi de-a lungul feţelor laterale ale porţiunii toracice a traheii. Colectează limfa de la ganglionii bronhopulmonari, esofagieni şi cei parietali ai toracelui. Vasele limfatice eferente ale ganglionilor traheobronhiali de partea dreaptă, unindu-se, formează trunchiul bronhomediastinal drept, iar vasele de la ganglionii din partea stângă se deschid nemijlocit în canalul toracic.

Vasele limfatice şi ganglionii limfatici ai capului şi gâtului

De la ţesuturile şi organele capului limfa se îndreaptă spre trunchiurile limfatice jugulare drept şi stâng, *trunci jugularis dexter et sinister,* care de fiecare parte trec paralel cu vena jugulară internă şi se varsă: cel drept în ductul limfatic drept sau în unghiul venos drept, iar cel stâng în ductul toracic sau nemijlocit în unghiul venos stâng. Înainte de a nimeri în aceste trunchiuri limfatice, limfa trece prin ganglionii regionali, care în regiunea capului sunt grupaţi la limita dintre cap şi gât (fig. 105a):

– **ganglionii occipitali,** *nodi lymphoidei occipitales,* sunt localizaţi de-a lungul arterei occipitale, posterior de locul de inserţie a muşchiului sternocleidomastoidian şi colectează limfa din regiunea occipitală.

Vasele limfatice eferente de la ganglionii occipitali se îndreaptă spre ganglionii cervicali profunzi;

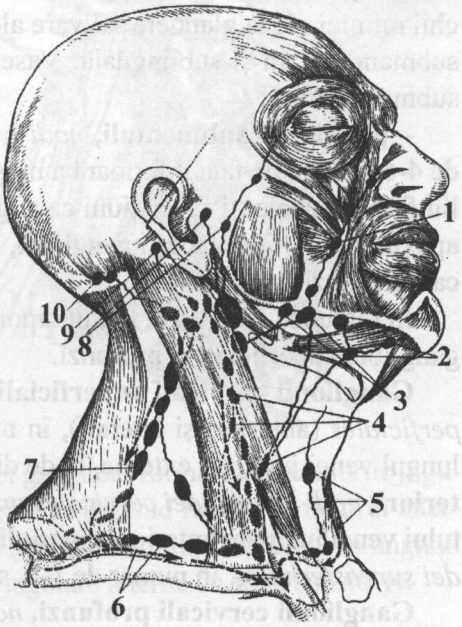

Fig. 105a. Vasele limfatice şi ganglionii superficiali ai capului şi gâtului: 1 – ganglion bucal; 2 – ganglioni submentali; 3 – ganglioni submandibulari; 4, 7 – ganglioni cervicali laterali profunzi; 5 – ganglioni cervicali superficiali anteriori; 6 – ganglioni supraclaviculari; 8 – ganglioni parotidieni; 9 – ganglioni mastoidieni; 10 – ganglioni occipitali.

– **ganglionii mastoidieni,** *nodi lymphoidei mastoidei,* sunt situaţi posterior de pavilionul urechii şi colectează limfa de la urechea externă şi membrana timpanică. Vasele limfatice eferente de la aceşti ganglioni se îndreaptă spre ganglionii parotidieni, cervicali superficiali şi cervicali laterali profunzi;

– **ganglionii parotidieni,** *nodi lymphoidei parotidei,* sunt amplasaţi în regiunea glandei omonime. În raport cu capsula acestei glande, deosebim ganglioni superficiali şi profunzi, unde ultimii sunt localizaţi în profunzimea organului. Ganglionii parotidieni colectează limfa de la glanda parotidă, de la pavilionul urechii, de la meatul auditiv extern, de la trompa Eustache, buza superioară. De la ei limfa este drenată în ganglionii cervicali superficiali şi cervicali laterali profunzi;

– **ganglionii submandibulari,** *nodi lymphoidei submandibulares,* sunt localizaţi în triunghiul submandibular şi colectează limfa de la glanda omonimă, de la muşchii suprahioidieni, de la dinţii inferiori, de la mandibulă şi de la ganglionii faciali. Vasele limfatice eferente se varsă în ganglionii cervicali profunzi;

– **ganglionii faciali,** *nodi lymphoidei faciales,* instabili, localizaţi de-a lungul arterei faciale şi colectează limfa de la globul ocular, muşchii mimici, de la glandele salivare ale cavităţii bucale şi de la glandele submandibulară şi sublinguală. Vasele eferente se varsă în ganglionii submandibulari;

– **ganglionii submentali,** *nodi lymphoidei submentales,* în număr de 4-6, se află pe faţa inferioară a muşchiului geniohioidian, colectează limfa de la aceleaşi formaţiuni ca şi ganglionii submandibulari şi de la apexul limbii. De la aceşti ganglioni, limfa se varsă în ganglionii cervicali profunzi.

În regiunea gâtului, la fel, în raport cu fascia superficială, deosebim ganglioni superficiali şi profunzi.

Ganglionii cervicali superficiali, *nodi lymphoidei cervicales superficiales* (anteriori şi laterali), în număr de 2-6, sunt localizaţi de-a lungul venei jugulare externe, unde distingem: **ganglioni cervicali anteriori,** *nodi lymphoidei cervicales anteriores,* aflaţi de-a lungul traiectului venei jugulare anterioare; **ganglioni suprasternali,** *nodi lymphoidei suprasternales,* în număr de 1-2, situaţi în spaţiul suprasternal.

Ganglionii cervicali profunzi, *nodi lymphoidei cervicales profundi* (anteriori şi laterali), în număr de 20-80, sunt amplasaţi în regiunile anterioară şi laterală ale gâtului (fig. 105b). Din cei anteriori fac parte: ganglionii tiroidieni, *nodi thyroidei,* ganglionii prelaringieni, *nodi prelaryngeales,* ganglionii pretraheali, *nodi pretracheales,* ganglionii paratraheali, *nodi paratracheales.* În aceşti ganglioni se varsă limfa de la laringe, trahee, glanda tiroidă şi muşchii situaţi mai jos de osul hioid.

În regiunea laterală a gâtului se află cele mai numeroase grupe de ganglioni limfatici:

– **ganglionii cervicali laterali profunzi,** *nodi lymphoidei cervicales laterales profundi,* localizaţi pe traiectul venei jugulare interne de la baza craniului şi până la confluenţa ei cu vena subclaviculară şi colectează limfa de la faringe, laringe, muşchii profunzi ai gâtului;

– **ganglionii jugulodigastrici şi juguloomohioidieni,** *nodi lymphoidei jugulodigastricus* et *juguloomohyoideus,* localizaţi la nivelul intersecţiei venterului posterior al muşchiului digastric cu vena jugula-

ră internă şi colectează limfa de la limbă.

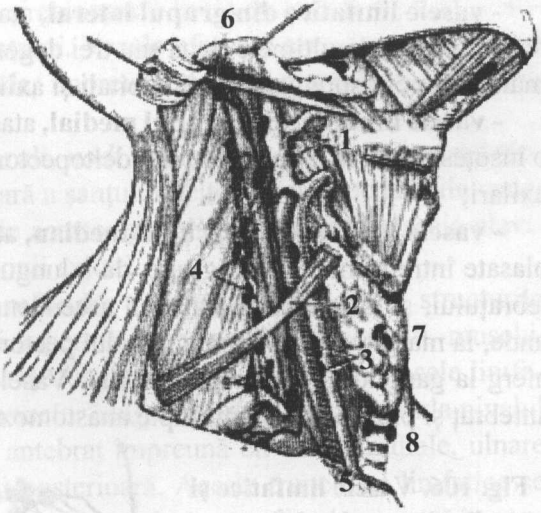

Fig. 105b. Ganglionii cervicali profunzi: 1 – ganglionii retrofaringeni; 2 – ganglionul juguloomohioidian; 3, 5 – ganglionii anteriori; 4 – ganglionii laterali; 6 – ganglioni retrofaringieni; 7 – ganglioni prelaringieni; 8 – ganglioni paratraheali.

Vasele limfatice eferente acestor ganglioni formează trunchiurile jugular drept şi stâng, vase colectoare care se deschid fie direct, fie prin intermediul ductului toracic (în stânga) şi al ductului limfatic drept în unghiul venos format din confluenţa venei jugulare interne cu vena subclavie.

Vasele limfatice şi ganglionii limfatici ai membrului superior

Membrul superior prezintă două reţele limfatice: una superficială şi alta profundă. Fiecare reţea este formată din vase limfatice şi ganglioni.

Reţeaua limfatică superficială colectează limfa din regiunile suprafasciale ale membrului superior şi îşi au originea prin reţele fine situate la nivelul mâinii, antebraţului şi braţului. Reţelele limfatice ale degetelor sunt foarte bogate pe faţa palmară. De la ele pornesc vase limfatice ce se îndreaptă spre cele două laturi ale degetelor, care urmează traiectul arterelor şi venelor digitale proprii. În regiunea mâinii deosebim două reţele limfatice – palmară şi dorsală, de la care la nivelul antebraţului se formează trei grupe colectoare de vase limfatice superficiale, care vor însoţi venele superficiale (fig. 106):

- **vasele limfatice din grupul lateral,** ataşate venei bazilice. Colectează limfa de la ultimele două sau trei degete şi de la partea medială a mâinii şi merg spre ganglionii cubitali şi axilari;

- **vasele limfatice din grupul medial,** ataşate venei cefalice, pe care o însoţesc până la nivelul şanţului deltopectoral şi se varsă în ganglionii axilari;

- **vasele limfatice din grupul median,** ataşate venei mediane, sunt plasate între primele două grupe, de-a lungul venei intermediare a antebraţului, şi îşi continuă traiectul ascendent până la nivelul braţului, unde, la marginea inferioară a marelui pectoral, străbat fascia axilară şi merg la ganglionii din grupul brahial. Vasele limfatice superficiale la antebraţ şi braţ formează multiple anastomoze.

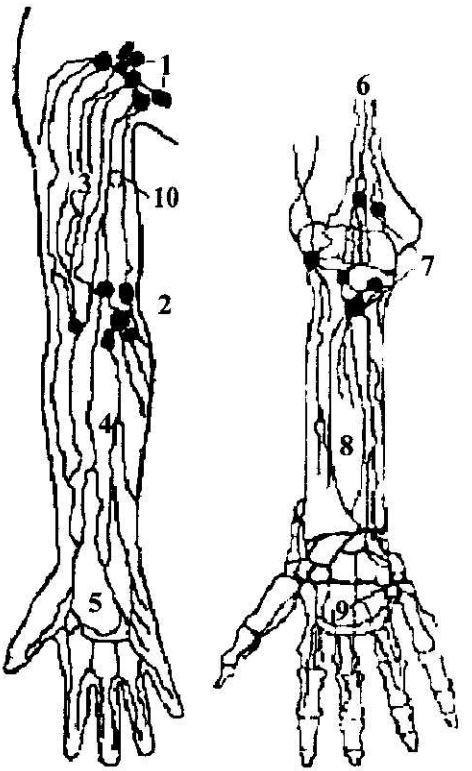

Fig. 106. Vasele limfatice şi ganglionii membrului superior (după W. Kahle): 1 – ganglionii axilari; 2 – ganglionii cubitali superficiali; 3 – vasele superficiale ale braţului; 4 – vasele superficiale ale antebraţului; 5 – vasele superficiale ale mâinii; 6 – vasele profunde ale braţului; 7 – ganglionii cubitali profunzi; 8 – vasele profunde ale antebraţului; 9 – vasele profunde ale mâinii; 10 – ganglion brahial.

Ganglionii superficiali sunt situaţi pe traiectul vaselor limfatice superficiale, fiind reprezentaţi de ganglionii cubitali şi deltopectorali.

Ganglionii cubitali, *nodi lymphoidei cubitales,* în număr de 2-4, sunt plasaţi în fosa cubitală,

de-a lungul venei bazilice, şi colectează limfa de la faţa medială şi anterioară a mâinii şi antebraţului. Vasele eferente ale acestor ganglioni se unesc cu vasele profunde, împreună cu care merg spre ganglionii axilari.

Ganglionii deltopectorali, *nodi deltopectorales,* sunt inconstanţi, localizaţi la partea superioară a şanţului deltopectoral, pe laturile venei cefalice; vasele eferente ale acestor ganglioni perforează fascia clavipectorală şi merg la ganglionii axilari.

Reţeaua limfatică profundă colectează limfa din structurile subfasciale ale membrului superior: oase, periost, articulaţii, muşchi, teci sinoviale, fascii şi din reţeaua limfatică superficială. Vasele limfatice profunde sunt ataşate vaselor sangvine profunde şi încep la nivelul arcurilor palmare, urcă la antebraţ împreună cu vasele radiale, ulnare şi interosoase anterioară şi posterioară. Aceste trunchiuri limfatice se ridică până la nivelul fosei cubitale, unde o parte din ele se varsă în ganglionii cubitali, iar altele contribuie la formarea vaselor limfatice care vor însoţi vasele brahiale ce se vor termina în ganglionii axilari.

Ganglionii profunzi:

- **ganglionii sateliţi ai arterelor membrului superior** sunt inconstanţi, cel mai frecvent se pot întâlni de-a lungul arterei brahiale, radiale şi ulnare;

- **ganglionii axilari,** *nodi lymphoidei axillares,* în număr de 15-40, adună limfa din cele două reţele limfatice, superficială şi profundă, ale membrului superior. Sunt situaţi în ţesutul adipos al axilei şi constituie un veritabil colector spre care converg vasele limfatice ale membrului superior, ale pereţilor toracici şi ale pereţilor abdominali supraombilicali. Aceşti ganglioni sunt dispuşi în cinci grupe, nu întotdeauna bine distincte unele de altele (fig. 107):

a) ganglionii apicali (subclaviculari, mediali) sunt plasaţi între claviculă şi marginea superioară a muşchiului pectoral mic, în ţesutul adipos din vecinătatea arterei şi venei axilare;

b) ganglionii centrali, plasaţi în partea centrală a cavităţii axilare, la nivelul trigonului clavipectoral şi pectoral;

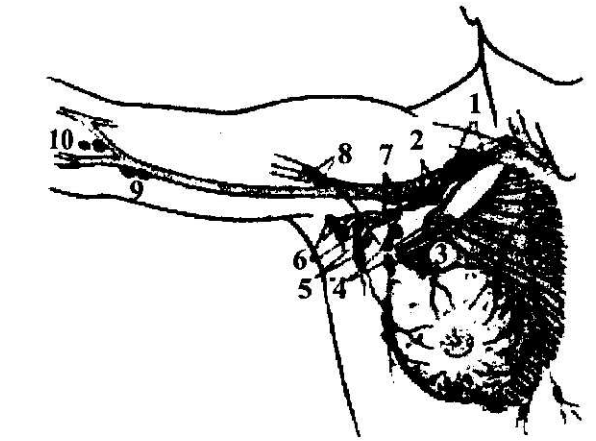

Fig. 107. Vasele limfatice şi ganglionii limfatici axilari şi ai membrului superior:
1 – ganglionii apicali; 2 – ganglionii centrali; 3 – ganglionii interpectorali; 4 – ganglionii pectorali; 5 – ganglionii subscapulari; 6 – ganglionii brahiali; 7 – plexul limfatic axilar; 8 – ganglionii deltopectorali; 9 – ganglionii supratrohleari; 10 – ganglionii cubitali.

c) ganglionii laterali, situaţi în ţesutul adipos pe peretele lateral al cavităţii axilare, la nivelul trigonului pectoral şi subpectoral, în vecinătatea venei axilare;

d) ganglionii anteriori sau pectorali, plasaţi la marginea inferioară a muşchiului pectoral mic, în vecinătatea arterei toracice laterale;

e) ganglionii posteriori sau subscapulari, plasaţi pe peretele posterior al cavităţii axilare, la nivelul trigonului pectoral şi clavipectoral, în raport cu fasciculul vasculonervos subscapular.

Vasele limfatice eferente ale ganglionilor apicali în regiunea trigonului clavipectoral se unesc formând **trunchiul subclavicular,** *truncus subclavius.*

Circulaţia limfatică colaterală

Spre deosebire de sistemul arterial, veriga iniţială a circulaţiei limfei sunt capilarele limfatice, care încep orb şi se termină tot cu aceste capilare. În condiţii obişnuite, limfa circulă în direcţia determinată de sistemul valvular al vaselor limfatice spre unghiurile venoase drept şi stâng, unde se varsă în patul vascular (schema).

Schema circulației limfei

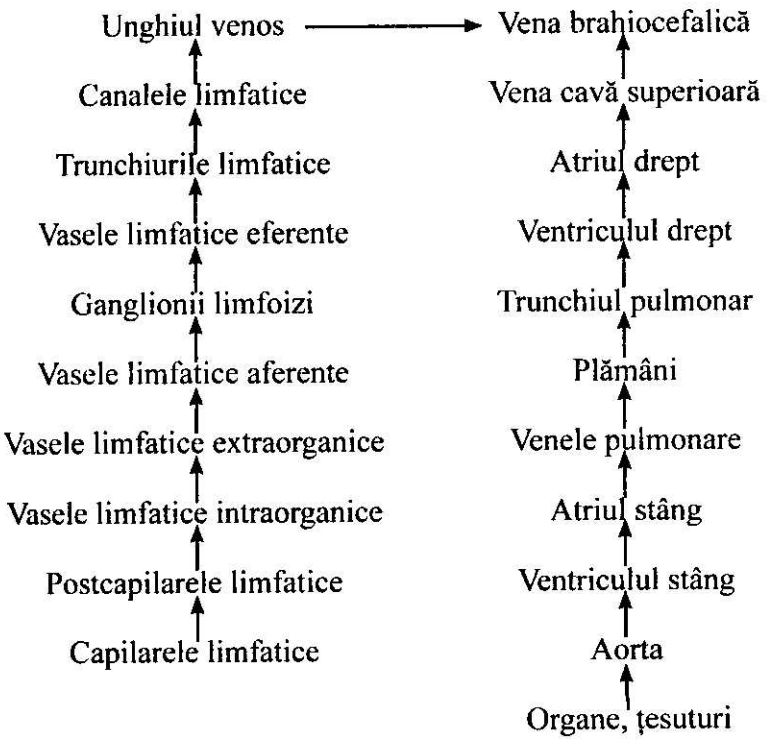

În caz de embolie sau secționarea vaselor limfatice, precum și la extirparea chirurgicală a ganglionilor, se dereglează și circulația normală a limfei prin sistemul limfatic. Însă sistemul limfatic dispune de formațiuni funcționale, datorită cărora curentul limfatic dereglat se restabilește. În aceste cazuri, în circulația limfatică se încadrează vasele limfatice accesorii care pot deveni căi principale și ca rezultat limfa începe să circule prin căi colaterale, ocolind obstacolele din calea principală.

În dezvoltarea circulației limfatice colaterale sunt determinate trei etape:

a – în etapa precoce (primele două săptămâni), calea limfatică principală nu funcționează și în circulație sunt utilizate vasele colaterale și anastomozele preexistente în sistemul limfatic normal;

b – în a doua perioadă (săptămânile 3-6), sub presiunea limfei, vasele înguste ale reţelelor limfatice se dilată şi apar căi colaterale noi, iar la nivelul căilor limfatice întrerupte încep să se dezvolte anastomoze noi care, parţial, încep să unească sectoarele vaselor limfatice întrerupte;

c – în perioada a treia (6 săptămâni – 6 luni şi mai târziu), prin intermediul anastomozelor nou-formate, are loc restabilirea deplină a căilor limfatice întrerupte.

Astfel, circulaţia limfatică colaterală constă în restabilirea curentului dereglat al limfei prin mobilizarea căilor accesorii vecine, care există în normă sub formă de vase de rezervă şi prin dezvoltarea vaselor noi limfatice sub formă de anastomoze, care unesc vasele întrerupte.

Vascularizaţia şi inervaţia ganglionilor limfatici

Ganglionii de o structură complexă şi îndeplinind un şir de funcţii importante pentru organism sunt bine vascularizaţi. Un ganglion este vascularizat de 2–8 artere, care pătrund în el atât prin hil, cât şi prin capsulă. Unele artere trec prin ganglion neramificându-se şi neavând rol în nutriţia sa. Acestea sunt arterele de tranzit. Ramificarea vaselor sangvine în majoritatea ganglionilor sunt de tip arborescent, trecând din trabecule în parenchim. Vasele ce pătrund prin hil în substanţa corticală anastomozează cu ramurile arterelor ce pătrund din partea capsulei în organ. Ramificările terminale ale vaselor ajung la foliculi unde dau naştere unei reţele capilare. Peretele vaselor sangvine ale ganglionilor are proprietatea de a permite trecerea elementelor figurate sangvine. Peretele arterelor, arteriolelor, capilarelor este tapetat din partea lumenului cu celule endoteliale, raportul lungimii acestor endoteliocite la lăţimea lor constituie 15:1 sau 24:1. Spaţiile dintre celulele endoteliale sunt aproape de 4 ori mai mari decât în vene.

În funcţionarea ganglionilor o mare importanţă are permeabilitatea vaselor sangvine şi sinusurilor pentru diverse substanţe şi elemente figurate ale sângelui. Există conceptul despre cea de-a patra circulaţie în afară de circulaţia sângelui – circulaţia limfei şi a lichidului cefalorahidian, subînţelegându-se trecerea limfocitelor din limfă în patul sangvin

al ganglionilor şi din el din nou în limfă prin ţesuturile amplasate între ele. Acest proces este realizabil datorită particularităţilor morfologice ale venulelor postcapilare, în special a celor care colectează sângele din substanţa corticală. Venulele, ce participă activ la procesele de recirculaţie limfocitară, se localizează în zona paracorticală. Limfocitele de dimensiuni mici părăsesc patul sangvin prin venule postcapilare ce este corelat cu proprietăţile caracteristice ale stratului endotelial, în particular cu prezenţa unor fisuri interendoteliale vaste.

În ganglioni, nervii pătrund împreună cu vasele sangvine sau direct de la trunchiurile nervoase amplasate în apropiere. O parte din ramurile nervoase formează plex pe vasele sangvine. Intrând în ganglion, nervii se răspândesc în capsulă şi trabecule, unde se plasează diverse fibre nervoase şi terminaţiile lor.

Dezvoltarea sistemului limfatic

Conform concepţiei contemporane, sistemul limfatic în ontogeneză apare independent de sistemul cardiovascular şi intră în contact cu el ceva mai târziu. La finele săptămânii a 5-a de dezvoltare intrauterină, cu două săptămâni mai târziu decât sistemul cardiovascular, din mezoderm, apar, la început, nişte spaţii fisurale delimitate de celule mezenchimatoase, care ulterior se transformă în celule endoteliale. Aceste spaţii sunt localizate aparte de sistemul sangvin de-a lungul venelor cardinale anterioare şi posterioare. Prin confluenţa spaţiilor fisurale, se formează saci limfatici a căror cavitate este plină cu ţesut reticular limfoid derivat din endoteliul de înveliş. Primii apar sacii limfatici jugular drept şi stâng, iar ceva mai târziu – sacii subclaviculari (fig. 108). Ei sunt localizaţi lângă joncţiunea dintre vena jugulară internă cu cea subclaviculară. Imediat după apariţie, stabilesc legătură cu aceste vene sau nemijlocit cu unghiul venos printr-un orificiu dotat cu plici valvulare. Această legătură se păstrează la adult, reprezentând locul de deschidere a ductului toracic şi a ductului limfatic drept.

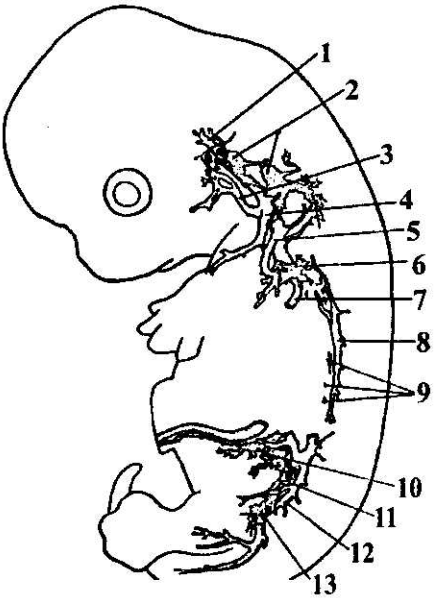

Fig. 108. Dezvoltarea sistemului limfatic (după B.M. Patten): 1 – v. jugulară internă; 2 – sac limfatic jugular; 3 – v. jugulară externă; 4 – v. cefalică; 5 – v. subclavie; 6 – sac limfatic subclavicular; 7 – v. cardinală comună stângă; 8 – v. impară; 9 – saci limfatici primari retroperitoneali; 10 – sac limfatic mezenterial; 11 – cisterna Chyli; 12 – v. cavă inferioară; 13 – sac limfatic iliac.

Proliferarea sacilor jugulari şi subclaviculari spre cap, gât şi membrele superioare dă naştere limfaticelor regionale.

În săptămâna a 8-a apare perechea de saci limfatici la nivelul joncţiunii venei iliace cu vena cardinală posterioară. Ei se deschid temporar în vena iliacă şi proliferarea lor va da naştere limfaticelor pelvisului şi membrelor inferioare. În luna a 2-a fetală apare un sac limfatic retroperitoneal, situat în rădăcina mezenterului, la nivelul glandelor suprarenale, şi al doilea sac impar – în cisterna chili.

În ţesutul mezenchimal, situat de-a lungul arterelor, venelor şi trunchiurilor nervoase, se formează multiple spaţii limfatice, care, fuzionând între ele, formează două canale limfatice longitudinale. Ele sunt localizate de părţile laterale ale coloanei vertebrale şi leagă între ei sacii limfatici jugulari cu cei retroperitoneali. Între aceste canale se formează multiple anastomoze transversale. În această perioadă apar şi primordiile ganglionilor, care sunt distribuite în reţelele limfatice.

Forma bilaterală a canalului toracic se menţine până în săptămâna a 9-a. Ulterior, trunchiul stâng treptat se reduce, fiind substituit de ţesut

limfoid (fig. 109); trunchiul drept sporește, la nivelul arcului aortei se deplasează spre stânga și se deschide în sacul jugular limfatic stâng. Din porțiunea craniană a canalului limfatic drept și sacul jugular drept se formează canalul limfatic drept (fig. 110). Sacii limfatici, la rândul lor, dispar, fiind înlocuiți prin grupe de ganglioni. Astfel, forma definitivă a circulației limfatice se stabilește la luna a 3-a a dezvoltării intrauterine.

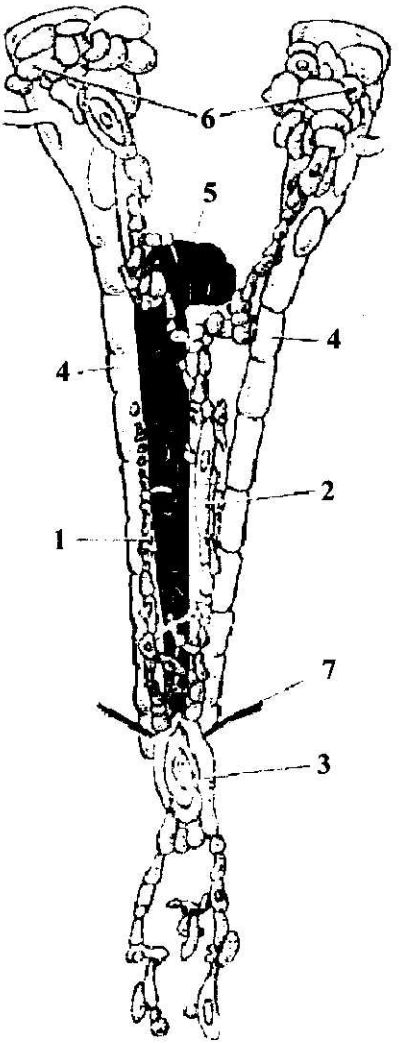

Fig. 109. Schema sistemului limfatic la embrionul de 32 mm:
1 – canalul toracic stâng; 2 – canalul toracic drept; 3 – cisterna Chyli; 4 – v. cardinală posterioară; 5 – aorta; 6 – sacul jugular; 7 – diafragmul.

Ca anomalii se pot cita: originea ductului toracic dintr-un plex limfatic; canalul toracic dublu; cisterna chilului cu forme și poziții variabile sau chiar lipsa ei; limfedemul congenital prin dilatarea canalelor limfatice; limfangiom chistic sau hydrom chistic situat în regiunea inferioară a cefei, având o cavitate unică sau multiloculară.

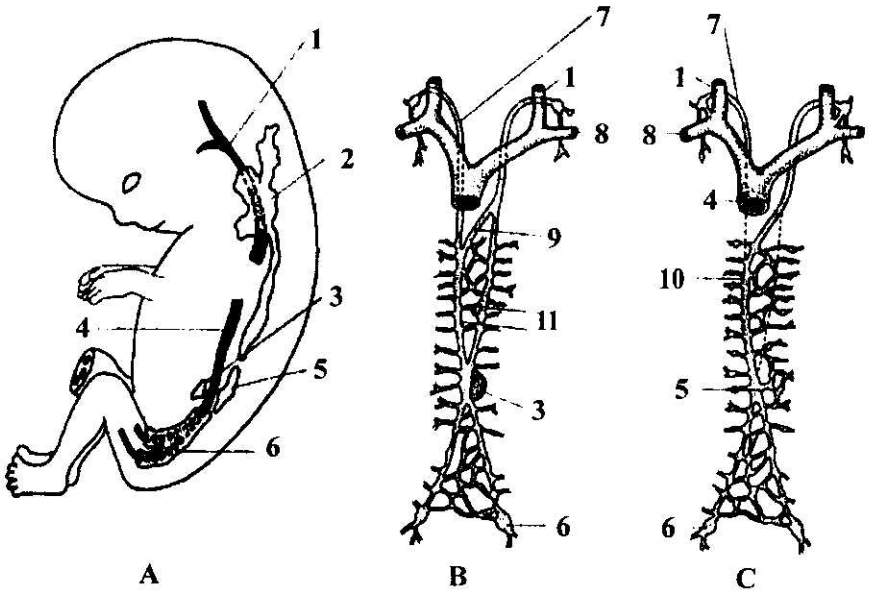

Fig. 110. Formarea ductelor limfatice: A – embrion de 30 mm; B – la a 9-a săptămână; C – la adult: 1 – v. jugulară internă; 2 – sac limfatic jugular; 3 – sac limfatic retroperitoneal; 4 – v. cavă inferioară; 5 – cisterna Chyli; 6 – sac limfatic iliac; 7 – canal limfatic drept; 8 – v. subclavie; 9 – anastomoze; 10 – canal toracic; 11 – canale toracice drept şi stâng.

SISTEMUL NERVOS PERIFERIC

Sistemul nervos periferic asigură conexiunea între centrii nervoşi ai nevraxului şi organele periferice receptoare sau/şi efectoare. El vehiculează influxul nervos, contribuind la reglarea funcţiilor organismului şi este format din nervi şi ganglioni nervoşi. Cunoaşterea sistemului nervos periferic permite diagnosticul topografic al unei leziuni neurologice. Nervii sunt grupări de fibre nervoase vizibile cu ochiul liber.

Un nerv este format din fibre nervoase sau neurofibre, ţesut conjunctiv şi vase sangvine. Fibrele nervoase sunt dispuse paralel şi formează fascicule. Neurofibrele nu sunt rectilinii, ceea ce permite o uşoară întindere a lor, fără leziuni. Orice leziune a unei neurofibre antrenează o degenerescenţă a segmentului distal faţă de aceasta.

Ţesutul conjunctiv din nerv este abundent (30-75%), bogat în fibre colagene şi elastice, ceea ce conferă nervului o rezistenţă la elongaţii. El formează endonervul, *endoneurium,* perinervul, *perineurium*, şi epinervul, *epineurium.*

Endonervul este un strat conjunctiv subţire care separă neurofibrele între ele. El poate suferi reacţii inflamatorii (nevrite). Perinervul înconjoară fiecare fascicul nervos, iar epinervul – toate fasciculele şi prezintă o mare rezistenţă la solicitări mecanice, motiv pentru care un nerv se rupe greu.

După **funcţie** şi în conformitate cu componenţa neurofibrilară, se deosebesc:

– nervi **senzitivi** transmit centripet influxuri senzitive, respectiv senzorial, constituiţi din prelungirile neuronilor ganglionilor spinali şi ganglionilor senzitivi ai nervilor cranieni;

– nervi **motori** vehiculează centrifug influxuri motorii, formaţi de prelungirile neuronilor nucleelor coarnelor anterioare ale măduvei spinării sau ale neuronilor nucleelor motorii ale nervilor cranieni;

– nervi **micşti** conţin fibre atât senzitive, cât şi motorii;

– nervi **vegetativi** formaţi de prelungirile neuronilor coarnelor laterale ale măduvei spinării sau a neuronilor nucleelor vegetative ale nervilor cranieni.

Leziunile nervilor se traduc prin: paralizii sau/şi pareze în leziunile nervilor motori; durere, parestezii, hipoestezii, anestezii în lezarea nervilor senzitivi; tulburări trofice în lezarea componentelor vegetative.

Nervul este bine vascularizat din arterele şi venele vecine ale căror ramuri anastomozează bogat şi formează reţele vasculare, *vasa nervorum,* ce urmează traiectul perinevrului. Diminuarea aportului sangvin spre nerv (tromboze, arterite, spasme etc.) poate condiţiona apariţia unor modificări ale conductibilităţii nervoase. Specific pentru nervi este prezenţa multiplelor surse de vascularizaţie.

Ganglionul este constituit dintr-o capsulă, care adăposteşte epinervul, şi o stromă ce conţine corpii neuronali în ganglionii senzitivi, respectiv sinapse, în cei vegetativi.

Sistemul nervos periferic, *systema nervosum periphericum,* reprezintă totalitatea formaţiunilor nervoase localizate în afara sistemului nervos central – encefalului şi măduvei spinării.

Topografic, în componenţa sistemului nervos periferic deosebim porţiunea medulară şi cranială, iar funcţional – porţiunea somatică şi vegetativă. Cea somatică inervează muşchii, tendoanele, oasele, articulaţiile, iar cea vegetativă – viscerele, glandele, vasele şi muşchii netezi.

Porţiunea medulară constituie toate formaţiunile anatomice ce sunt legate cu nervii spinali:

- rădăcina anterioară şi posterioară, *radix anterior* et *posterior;*
- trunchiul nervului spinal, *truncus n. spinalis;*
- ganglionul senzitiv al nervului spinal, *ganglion sensorium nervi spinalis;*
- ramurile nervului spinal: anterioară, posterioară, comunicante şi meningeală, *ramus anterior, ramus posterior, rami communicantes* et *ramus meningeus;*
- plexurile nervoase: cervical, brahial, lombar, sacral, coccigian, *plexus cervicalis, lumbalis, sacralis, coccygeus;*
- nervii ce pornesc de la aceste plexuri nervoase şi ramurile lor;
- terminaţiile nervoase – receptori şi efectori.

Porțiunea craniană este constituită din nervii cranieni, ganglionii senzitivi ai nervilor V, VII, VIII, IX, X, ganglionii vegetativi ai nervilor III, VII, IX şi X, ramurile acestor nervi şi terminațiile nervoase (fig. 111).

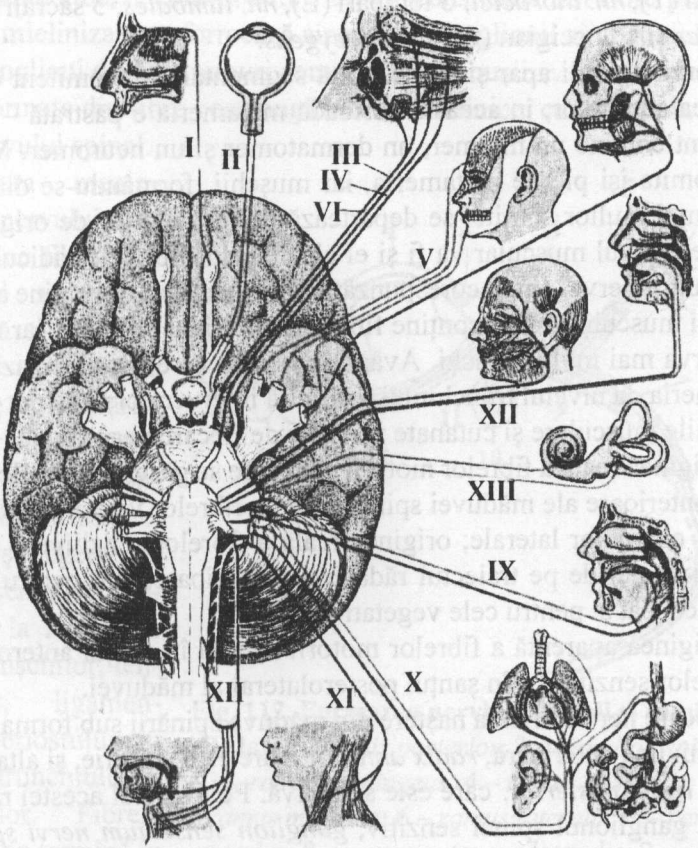

Fig. 111. Nervii cranieni, distribuție periferică.

Porțiunea vegetativă a sistemului nervos periferic conține toate formațiunile anatomice din componența sistemului nervos simpatic şi parasimpatic: ganglionii vegetativi şi ramurile lor preganglionare şi postganglionare, plexuri nervoase vegetative şi terminații nervoase.

Nervii spinali

La om există 31 perechi de nervi spinali, *nn. spinales,* ce au o dispoziție segmentară sau metamerică: 8 cervicali (C), *nn. cervicales,* 12 toracali (T), *nn. thoracici;* 5 lombari (L), *nn. lumbales;* 5 sacrali (S), *nn. sacrales* și 1 coccigian (Co), *n. coccygeus.*

Nervii spinali apar și se dezvoltă segmentar, concomitent cu dezvoltarea somitelor; în această perioadă metameria e păstrată – fiecare segment conține un miomer, un dermatomer și un neuromer. Mai târziu, somita își pierde metameria, iar mușchii, formându-se din materialul mai multor somite, se depărtează de la locul lor de origine. Ca urmare, nervul muscular va fi și el alcătuit din fibrelele radiculare ale mai multor nervi spinali corespunzători segmentului de origine al materialului muscular. El va conține fibre din diferite segmente, iar un nerv va inerva mai mulți mușchi. Având în vedere că ei își păstrează totuși metameria, la nivelul trunchiului (orificiul intervertebral) se pot preciza teritoriile musculare și cutanate inervate de fiecare nerv spinal.

Originea reală a fibrelor motorii somatice se găsește în nucleii coarnelor anterioare ale măduvei spinării; cea a fibrelor visceromotorii – în nucleii coarnelor laterale; originea reală a fibrelor senzitive – în ganglionul spinal de pe traiectul rădăcinii posterioare, atât pentru fibrele somatice, cât și pentru cele vegetative.

Originea aparentă a fibrelor motorii se află în șanțul anterolateral, iar a celor senzitive – în șanțul posterolateral al măduvei.

Fiecare nerv spinal ia naștere din măduva spinării sub forma a două rădăcini: una anterioară, *radix anterior,* care este motorie, și alta posterioară, *radix posterior,* care este senzitivă. Pe traiectul acestei rădăcini se află ganglionul spinal senzitiv, *ganglion sensorium nervi spinalis.* Rădăcinile anterioare ale segmentelor C_8-L_3, pe lângă fibre nervoase motorii conțin și fibre nervoase simpatice care reprezintă axonii nucleului intermediolateral al măduvei spinării.

Cele două rădăcini fuzionează la nivelul orificiului intervertebral, formând trunchiul nervului spinal, *truncus nervi spinalis,* cu o lungime de cca 1 cm. Lungimea nervului spinal crește în direcție caudală. Deoarece nervii spinali conțin fibre senzitive, motoare și vegetative, ei sunt micști.

La ieşirea din (canalul) orificiul intervertebral, nervul spinal se ramifică în 3-4 ramuri. Nervii spinali C_1-C_7 şi L_4-Co_1 trimit trei ramuri: meningeală, *r. meningeus,* posterioară, *r. posterior,* şi anterioară, *r. anterior* (fig. 112). Nervii spinali C_8-L_3, în afară de acestea, emit ramuri comunicante albe, *r. communicans albus,* constituite din fibre preganglionare mielinizate ce formează sinapse în ganglionii simpatici. De la aceşti ganglioni descind ramuri comunicante cenuşii, *r. communicantes grisei,* formate din fibre postganglionare amielinice, care revin la trunchiul nervului spinal.

Ramura meningeală a nervului spinal conţine fibre senzitive şi simpatice; inervează meningele rahidian şi vasele sangvine. Ramurile anterioară şi posterioară sunt mixte, conţinând fibre senzitive, motoare şi vegetative. Fibrele senzitive pornesc de la receptorii pielii, muşchilor, tendoanelor, ligamentelor, periostului şi oaselor trunchiului şi membrelor. Fibrele motoare se termină în muşchii scheletici ai aceloraşi regiuni. Fibrele vegetative inervează glandele sudoripare, glandele sebacee şi muşchii piloerectori (muşchii foliculului pilos), vasele sangvine.

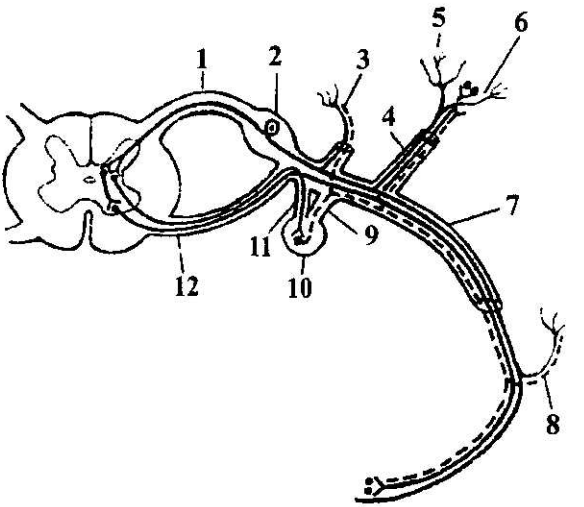

Fig. 112. Formarea nervilor spinali şi ramificările lor: 1 – *radix posterior*; 2 – *ganglion spinale;* 3 – *ramus meningeus;* 4 – *ramus posterior;* 5 – *ramus medialis;* 6 – *ramus lateralis;* 7 – *ramus anterior;* 8 – *ramus cutaneus lateralis;* 9 – *ramus communicans griseus;* 10 – *ganglion trunci sympathici;* 11 – *ramus communicans albus;* 12 – *radix anterior.*

Nervii au lungime şi grosime diferite. Numărul fibrelor nervoase din componenţa nervului spinal depinde de mărimea teritoriilor de inervaţie, de numărul receptorilor şi de diferenţierea muşchilor scheletici. Mai groşi sunt nervii cervicali inferiori, nervii lombari şi sacrali, care inervează membrele superioare şi inferioare. Rădăcinile posterioare ale nervilor spinali, cu excepţia primului nerv cervical, sunt cu mult mai groase decât rădăcinile anterioare, dovadă a predominării în componenţa nervilor a fibrelor senzitive.

Rădăcinile nervilor spinali în vecinătatea măduvei spinării trec în spaţiul subarahnoidian. La nivelul orificiului intervertebral, sunt învelite împreună cu ganglionul spinal, de *dura mater*, care în dreptul trunchiului nervului spinal continuă cu teaca perinevrală.

Ramurile meningeale, *rami meningei,* în locul descinderii de la nervii spinali, prin orificiile intervertebrale se întorc din nou în canalul vertebral, unde se împart în ramuri ascendente şi descendente, formând plexul meningeal anterior şi posterior, *plexus meningeus anterior* et *posterior.* Ramificările acestor plexuri nervoase inervează meningele măduvei spinării, venele şi arterele canalului vertebral, periostul vertebrelor şi al sacrului. În regiunea cervicală, ramurile meningeale formează, împreună cu nervii ce pleacă de la ganglionul cervical inferior al lanţului simpatic, plexul nervos al arterei vertebrale, *plexus vertebralis.*

Ramurile posterioare ale nervilor spinali ocolesc apofizele articulare şi, trecând printre apofizele transversale, se îndreaptă pe partea posterioară a trunchiului.

Ramurile posterioare ale nervilor spinali

Ramurile posterioare, *rami posteriores,* sunt ramuri mixte care conţin fibre senzitive, motoare şi vegetative, asigurând inervarea pielii regiunii posterioare a trunchiului şi a muşchilor profunzi ai spatelui. Ele păstrează dispoziţia metamerică asemănătoare cu musculatura autohtonă a spatelui şi a cefei, pe care o inervează. Ramurile posterioare ale nervilor cervicali, toracali şi lombari trec de partea posterioară, printre apofizele transversale, iar ale nervilor sacrali – prin orificiile

sacrale dorsale. Ulterior, fiecare ramură dorsală, cu excepția ramurilor dorsale ale nervilor cervical I şi sacrali IV-V, se ramifică în *r. medialis et r. lateralis*, care inervează muşchii profunzi şi pielea spatelui în segmentele corespunzătoare ale corpului din regiunea paravertebrală (fig. 113).

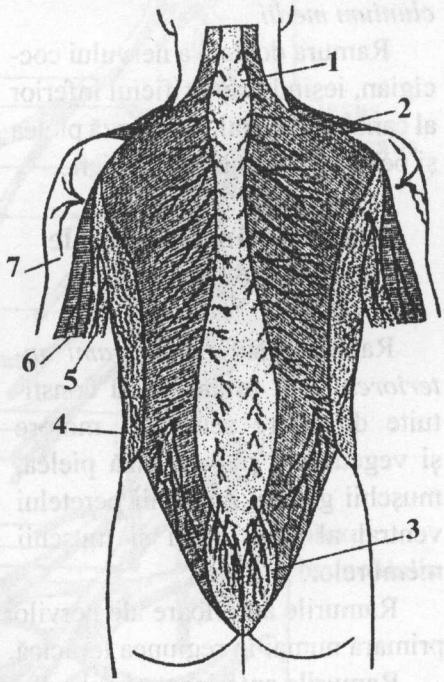

Fig. 113. Inervația pielii feței posterioare a trunchiului și brațului: 1 – *rami mediales (rami posteriores nn. cervicales, thoracici, lumbales et sacrales);* 2 – *rami laterales (rami posteriores nn. cervicales, thoracici, lumbales et sacrales);* 3 – *rami mediales (rami posteriores nn. sacrales);* 4 – *rami cutanei laterales nn. intercostales;* 5 – *n. cutaneus brachii medialis;* 6 – *n. cutaneus brachii posterior (r. radialis);* 7 – *n. cutaneus brachii lateralis (n. axillaris).*

Ramura posterioară a nervului cervical I, *n. suboccipitalis,* conține numai fibre motore, iese între osul occipital şi atlas, trece între a. vertebrală (superior) şi arcul posterior al atlasului (inferior), penetrează membrana atlantooccipitală posterioară şi inervează *mm. recti capitis posteriores major et minor, mm. obliqui capitis superior et inferior, m. semispinalis capitis, m. longissimus capitis.*

Ramura posterioară a nervului cervical II, *n. occipitalis major,* ieşind între arcul posterior al atlasului şi vertebra II, trimite ramuri scurte care inervează *m. longissimus capitis, m. splenius capitis,* şi o ramură lungă senzitivă care inervează pielea regiunii occipitale (fig. 114).

Ramurile cutanate laterale ale primilor trei nervi lombari pornesc spre porțiunea superioară a regiunii fesiere sub denumirea de *nn. clunium superiores.*

Ramurile laterale ale primilor nervi sacrali se ramifică în pielea regiunii sacrului, lansând câteva ramuscule în regiunea fesieră – *nn. clunium medii.*

Ramura dorsală a nervului coccigian, ieşind prin orificiul inferior al canalului sacral, inervează pielea şi periostul regiunii coccigiene.

Fig. 114. Nervii occipital mare (1) şi occipital mic (2).

Ramurile anterioare ale nervilor spinali

Ramurile anterioare, *rami anteriores,* sunt mixte, fiind constituite din fibre senzitive, motore şi vegetative, şi inervează pielea, muşchii gâtului, muşchii peretelui ventral al trunchiului şi muşchii membrelor.

Ramurile anterioare ale nervilor spinali menţin structura metameră primară numai în regiunea toracică.

Ramurile anterioare ale nervilor Th_2–Th_{11} nu formează plexuri şi se numesc nervi intercostali, *nn. intercostales.*

Ramurile anterioare ale nervilor spinali cervicali, lombari, sacrali şi coccigian participă la formarea plexurilor cervical, lombar, sacral şi coccigian. În ele are loc schimbul de fibre nervoase dintre diferite neuromere.

Plexul cervical

Plexul cervical, *plexus cervicalis* (fig. 115), este format din ramurile anterioare ale primilor patru nervi cervicali (C_1-C_4), care, unindu-se, formează trei anse nervoase aşezate pe partea anterioară a muşchilor profunzi ai gâtului. Este situat în triunghiul lateral al gâtului,

acoperit de fascia profundă cervicală şi de fasciculul vasculo-nervos al gâtului. În acest loc, plexul cervical se anastomozează cu nervii accesor, hipoglos, trunchiul simpatic şi cu ramura anterioară a nervului cervical V.

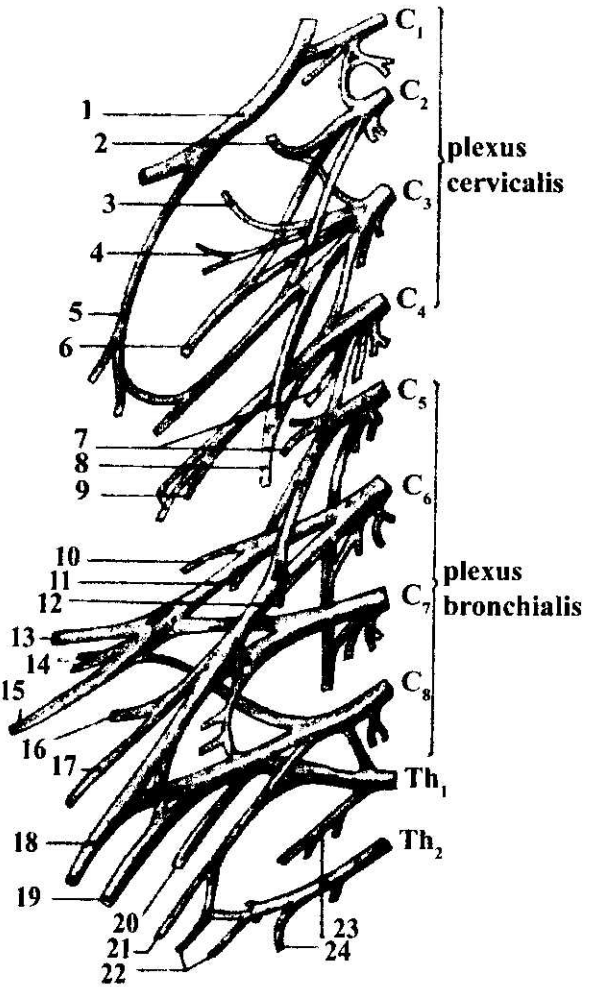

Fig. 115. Formarea plexurilor cervical şi brahial: 1 – *n. hypoglossus;* 2 – *n. occipitalis minor;* 3 – *n. auricularis magnus;* 4 – *n. transversus colli;* 5 – *ansa cervicalis;* 6 – *r. muscularis;* 7 – *n. dorsalis scapulae;* 8 – *n. phrenicus;* 9 – *nn. supraclaviculares;* 10 – *n. suprascapularis;* 11 – *n. subscapularis;* 12 – *n. subclavius;* 13 – *n. axillaris;* 14 – *n. thoracodorsalis;* 15 – *n. radialis;* 16 – *r. muscularis;* 17 – *n. musculocutaneus;* 18 – *n. medianus;* 19 – *n. ulnaris;* 20 – *n. cutaneus antebrachii medialis;* 21 – *n. cutaneus brachii medialis;* 22 – *nn. intercostobrachiales;* 23 – *n. intercostalis I;* 24 – *n. intercostalis II.*

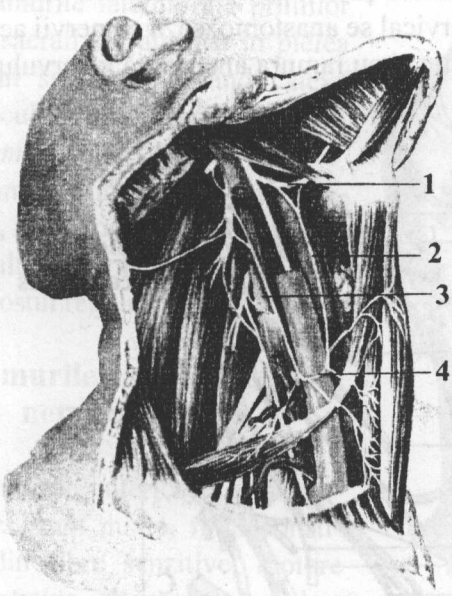

Fig. 116. Formarea ansei cervicale profunde: 1 – *n. hypoglossus;* 2 – *r. descendens n. hypoglossi;* 3 – *radix inferior;* 4 – *ansa cervicalis profunda.*

În conformitate cu componenţa neurofibrilară, ramurile plexului cervical pot fi divizate în trei grupe – ramuri motorii, ramuri senzitive şi ramuri mixte.

Ramurile motorii se ramifică în muşchii profunzi ai gâtului: *mm. longus coli, longus capitis, scaleni, rectus capitis anterior et lateralis, mm. intertransversarii anteriores, m. levator scapulae.* O parte din ramurile musculare formează două rădăcini – una superioară şi alta inferioară. Rădăcina superioară, *radix superior,* conţine fibre de la ramura anterioară C_1, trece pe parcursul a 1,5-2 cm sub perinervul nervului hipoglos şi, părăsindu-l, se uneşte cu rădăcina inferioară. Rădăcina inferioară, *radix inferior,* conţine fibre de la ramurile anterioare ale nervilor spinali C_2-C_4. La unirea acestor două rădăcini, se formează **ansa cervicală profundă,** *ansa cervicalis profunda,* aflată ceva mai sus de tendonul intermediar al muşchiului omohioidian (fig. 116). De la ea pornesc ramuri către muşchii infrahioidieni, *m. sternohyoideus, m. strenothyroideus, m. omohyoideus, m. thyrohyoideus.* De la rădăcina superioară porneşte o ramură spre *m. geniohyoideus.*

De la plexul cervical pleacă ramuri musculare care inervează *m. trapezius* şi *m. sternocleidomastoideus.*

Ramurile motorii ale plexului cervical conţin fibre nervoase vegetative care inervează vasele sangvine ale nervilor.

Ramurile senzitive sau cutanate ale plexului cervical penetrează fascia şi apar în ţesutul adipos subcutanat de-a lungul marginii posterioare a *m. sternocleidomastoideus,* puţin mai sus de mijlocul acestuia (fig. 117, 118). Ramuri senzitive sunt:

– **nervul occipital mic,** *n. occipitalis minor,* conţine fibre de la ramurile anterioare ale nervilor spinali C_1-C_2, urcă în sus de-a lungul marginii posterioare a *m. sternocleidomastoideus* şi inervează pielea regiunii occipitale şi suprafaţa posterioară a pavilionului urechii. Ramurile acestui nerv intră în legătură cu nervul occipital mare;

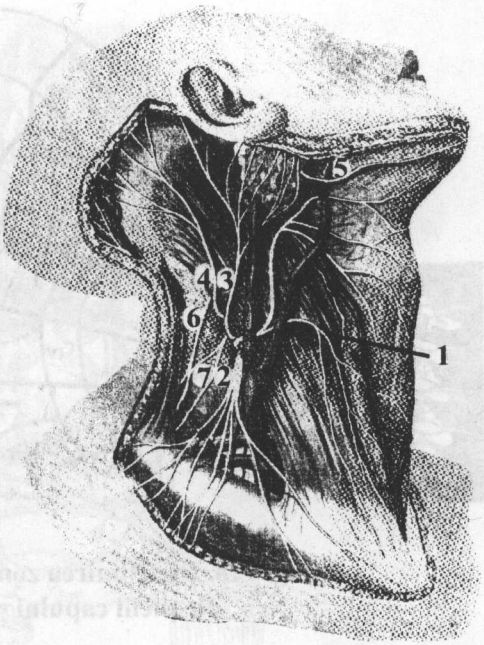

Fig. 117. Ramurile cutanate ale plexului cervical: 1 – *n. transversus colli;* 2 – *nn. supraclaviculares;* 3 – *n. auricularis magnus;* 4 – *n. occipitalis minor;* 5 – *r. marginalis mandibulae;* 6 – *n. accessorius;* 7 – *r. muscularis.*

– **nervul auricular mare,** *n. auricularis magnus,* conţine fibre nervoase de la ramurile anterioare C_3-C_4, urcă în sus pe partea externă a *m. sternocleidomastoideus* şi inervează pielea pavilionului urechii şi a conductului auditiv extern;

– **nervul transvers al gâtului,** *n. transversus colli* (C_2-C_3), merge orizontal, înainte pe faţa externă a muşchiului sternocleidomastoidian şi se împarte în ramura superioară, *ramus superior,* şi cea inferioară, *ramus inferior,* care inervează pielea regiunii anterolaterale a gâtului. Ramura superioară anastomozează cu ramura cervicală a nervului facial, formând **ansa cervicală superficială,** *ansa cervicalis superficialis;*

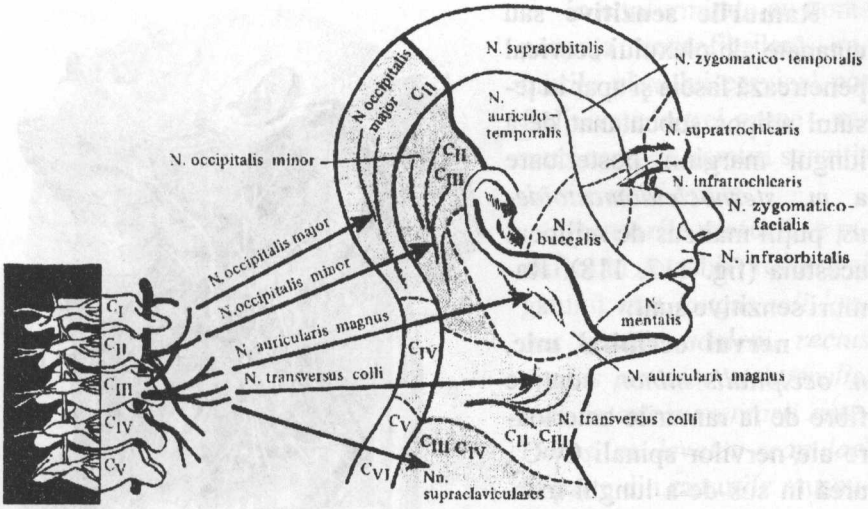

Fig. 118. Distribuirea zonelor de inervaţie ale pielii capului şi gâtului.

– **nervii supraclaviculari,** *nn. supraclaviculares* (C_3-C_4) descind pe sub platismă, aproape vertical, şi se ramifică în regiunea laterală a gâtului în 4-5 ramuri. Ele inervează pielea regiunii laterale a gâtului şi pielea ce acoperă muşchii deltoid şi pectoral mare. După aşezare, deosebim **nervi supraclaviculari mediali, intermediali şi laterali,** *nn. supraclaviculares mediales, intermedii et laterales.*

Ramuri mixte, nervul frenic, *n. phrenicus* (C_3-C_4, uneori şi C_5) coboară pe faţa anterioară a muşchiului scalen anterior, trece între artera şi vena subclaviculară şi prin apertura superioară a toracelui pătrunde în cavitatea toracică (fig. 119).

Aici nervul frenic se află între pericard şi pleura mediastinală. Fibrele motorii inervează diafragmul, iar cele senzitive – pleura şi pericardul. O parte din ramurile senzitive – **frenicoabdominale,** *rr. phrenicoabdominales,* trec în cavitatea abdominală şi inervează peritoneul ce acoperă diafragmul pe faţa inferioară.

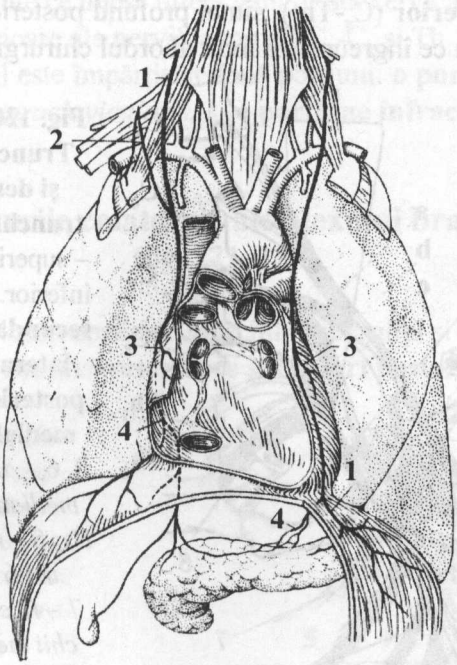

Fig. 119. Nervul frenic:
1 – *n. phrenicus;* 2 – *nn. phrenici accessorii;* 3 – *ramus pericardiacus;* 4 – *rami phrenicoabdominales.*

Plexul brahial

Plexul brahial, *plexus brachialis,* se formează prin anastomoza ramurilor anterioare ale ultimilor patru nervi spinali cervicali (C_5-C_8) şi a primului nerv spinal toracic (Th_1) (fig. 115, 120). În spaţiul interscalen, ramurile anterioare formează trei trunchiuri: **trunchiul superior,** *truncus superior,* **trunchiul mediu,** *truncus medius,* şi **trunchiul inferior,** *truncus inferior.* Nervii spinali care formează plexul brahial pot fi grupaţi în două etaje:

- **un etaj superior** (C_5-C_7), uşor accesibil în spaţiul interscalenic – între muşchiul scalen anterior şi cel mijlociu;

- **un etaj inferior** (C_8-Th_1), situat profund posterior de vasele subclaviculare, ceea ce îngreunează mult abordul chirurgical.

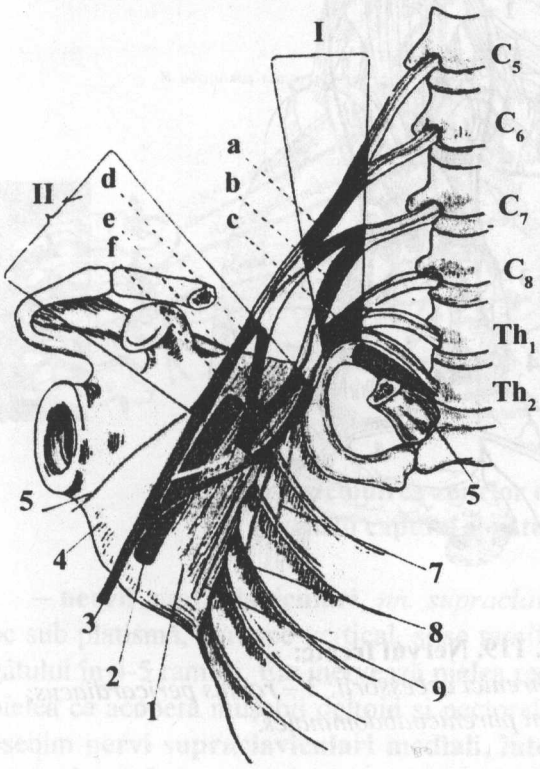

Fig. 120. Plexul brahial. Trunchiurile primare şi derivatele lor. I – trunchiurile primare: a – superior; b – mediu; c – inferior. **II – trunchiurile secundare: a – fasciculul lateral; b – fasciculul posterior; c – fasciculul medial:** 1 – *n. radialis;* 2, 6 – *a. subclavia;* 3 – *n. medianus;* 4 – *n. axillaris;* 5 – *n. musculocutaneus;* 6 – *a. subclavia;* 7 – *n. cutaneus antebrachii medialis;* 8 – *n. cutaneus brachii medialis;* 9 – *n. ulnaris.*

Plexul brahial are o formă triunghiulară cu baza spre ultimele patru vertebre cervicale şi prima toracală, iar vârful – spre cavitatea axilară. La nivelul vârfului axilei, plexul este reprezentat de trei fascicule: **fasciculul posterior,** *fasciculus posterior,* **fasciculul lateral,** *fasciculus lateralis,* şi **fasciculul medial,** *fasciculus medialis.* În fosa axilară, raportul dintre fascicule şi artera axilară este următorul: fasciculul lateral se plasează lateral de arteră; fasciculul posterior se află de partea posterioară a arterei; fasciculul medial încrucişează oblic supero-inferior şi dinspre lateral spre medial faţa posterioară a arterei.

Plexul brahial formează anastomoze cu plexul cervical prin intermediul ramului anterior al celui de-al patrulea nerv cervical cu al cincilea, la fel şi cu porţiunea cervicală a lanţului simpatic, reprezentate prin

ramuri comunicante ce unesc direct ganglionul cervical inferior (stelat) cu ramurile anterioare ale nervilor spinali C_5-C_8 şi Th_1.

Plexul brahial este împărţit în două porţiuni: **o porţiune supraclaviculară,** *pars supraclavicularis,* şi **o porţiune infraclaviculară,** *pars infraclavicularis.*

Ramurile colaterale ale plexului brahial

(fig. 121, 122)

Aceste ramuri sunt destinate muşchilor umărului şi ai regiunii axilare şi se împart în **ramuri anterioare** şi **ramuri posterioare.**

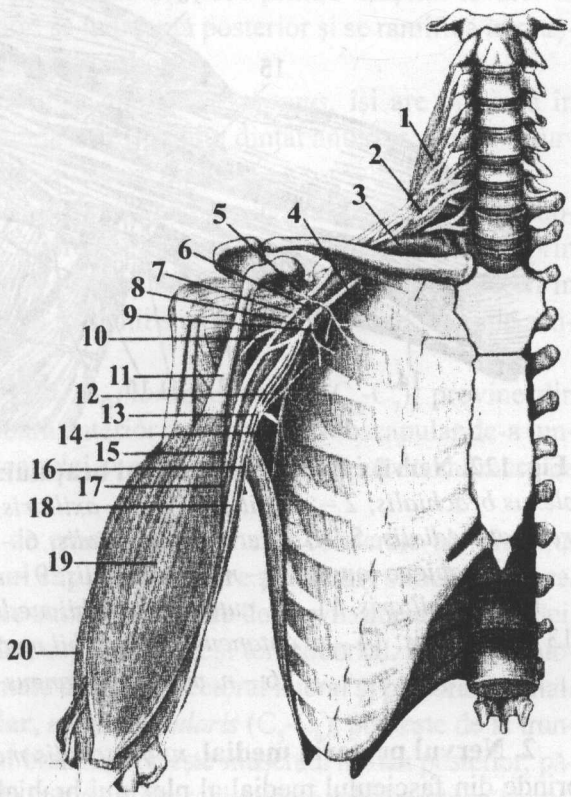

Fig. 121. Plexul brahial: 1 – *n. dorsalis scapulae;* 2 – *trunchiurile plexului brahial;* 3 – *a. subclavia;* 4 – *fasciculus medialis;* 5 – *n. pectoralis lateralis;* 6 – *a. thoracoacromialis;* 7 – *fasciculus lateralis;* 8 – *a. axillaris;* 9 – *n. pectoralis medialis;* 10 – *n. musculocutaneus;* 11 – *capetele m. biceps brachii;* 12 – *n. intercostobrachialis;* 13 – *n. cutaneus brachii medialis;* 14 – *n. thoracicus longus;* 15 – *n. medianus;* 16 – *n. cutaneus antebrachii medialis;* 17 – *a. brachialis;* 18 – *n. ulnaris;* 19 – *m. biceps brachii;* 20 – *m. brachialis.*

Ramurile anterioare sunt în număr de trei şi distribuite muşchilor peretelui anterior al cavităţii axilare în componenţa nervilor: pectoral lateral, pectoral medial şi subclavicular.

1. Nervul pectoral lateral, *n. pectoralis lateralis* (C_5-C_7) trece înaintea arterei axilare şi, ajuns pe faţa profundă a muşchiului pectoral mare, se ramifică în mai multe ramuri divergente distribuite acestui muşchi. La nivelul încrucişării cu artera axilară, acest nerv dă un ram anastomotic pentru nervul pectoral medial, constituindu-se astfel pe faţa anterioară a arterei axilare **anastomoza interpectorală.** Uneori, nervul pectoral lateral este dublu, un nerv fiind superior şi altul inferior.

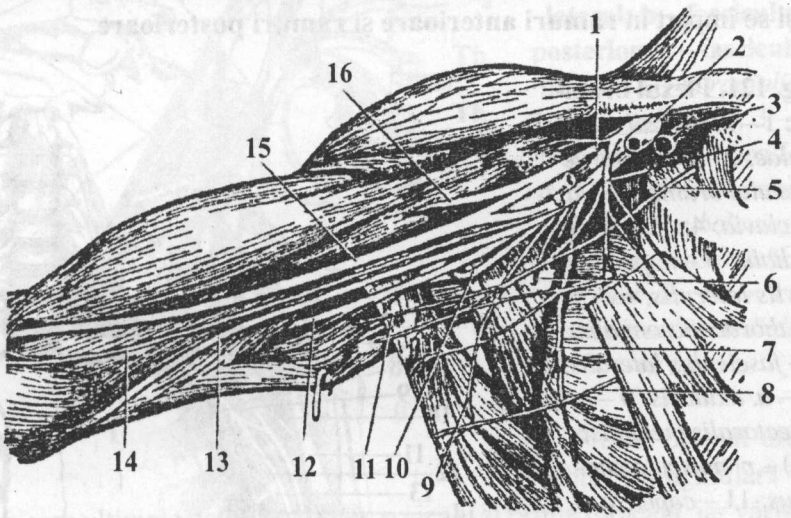

Fig. 122. Nervii cavităţii axilare şi ai braţului: 1 – *fasciculus lateralis plexus brachialis;* 2 – *a. axillaris;* 3 – *v. axillaris;* 4 – *nn. pectorales lateralis et medialis;* 5 – *n. intercostobrachialis;* 6 – *n. subscapularis;* 7 – *n. thoracicuc longus;* 8 – *n. intercostalis;* 9 – *n. thoracodorsalis;* 10 – *n. axillaris,* 11 – *n. cutaneus brachii medialis;* 12 – *n. radialis;* 13 – *n. ulnaris;* 14 – *n. cutaneus antebrachii medialis;* 15 – *n. medianus;* 16 – *n. musculocutaneus.*

2. Nervul pectoral medial, *n. pectoralis medialis* (C_8-Th_1), se desprinde din fasciculul medial al plexului brahial, trece posterior arterei

axilare, apoi între artera şi vena axilară şi trimite ramuri ce inervează muşchiul pectoral mic şi pectoralul mare.

3. Nervul subclavicular, *n. subclavicularis* (C_5), este un nerv subţire, coboară anterior de artera subclaviculară, la nivelul muşchiului scalen anterior trece lateral de nervul frenic, unde se împarte în două ramuri: una anastomozează cu nervul frenic şi alta se termină în porţiunea mijlocie a muşchiului subclavicular.

Ramurile posterioare ale plexului brahial se distribuie muşchilor posteriori ai umărului şi sunt reprezentate de următorii nervi: dorsal al scapulei, toracic lung, suprascapular, toracodorsal, subscapular.

1. Nervul dorsal al scapulei, *n. dorsalis scapulae*, îşi are originea de la ramura anterioară a nervului C_5, trece printre muşchii levator al scapulei şi scalen posterior, se îndreaptă posterior şi se ramifică în muşchiul levator al scapulei şi cel romboid.

2. Nervul toracic lung, *n. thoracicus longus*, îşi are originea în C_6-C_8, trece pe faţa profundă a muşchiului dinţat anterior, căruia îi furnizează câte o ramură pentru fiecare digitaţie.

3. Nervul suprascapular, *n. suprascapularis* (C_5-C_7), se îndreaptă lateral şi posterior şi, împreună cu artera suprascapulară, trece prin incizura scapulei spre fosa supraspinată, apoi inferior de acromion în fosa infraspinată; inervează muşchii supra- şi infraspinaţi, capsula articulaţiei umărului.

4. Nervul toracodorsal, *n. thoracodorsalis* (C_5-C_7), provine din fasciculul posterior, coboară anterior de muşchiul subscapular de-a lungul marginii laterale a scapulei şi pătrunde în muşchiul dorsal mare pe care-l inervează.

În raport cu nivelul de emergenţă, ramurile colaterale ale plexului brahial se împart în ramuri **supraclaviculare** şi **ramuri subclaviculare.** Ramurile supraclaviculare sunt reprezentate de nervii: dorsal al scapulei, toracic lung, subclavicular, suprascapular şi toracodorsal. Ramurile subclaviculare sunt reprezentate de nervii pectoral lateral şi pectoral medial.

5. **Nervul subscapular,** *n. subscapularis* (C_5-C_8), porneşte de la trunchiul posterior al plexului brahial, ocoleşte muşchiul scalen posterior, pătrunde în fosa axilară unde inervează muşchii subscapular şi rotund mare.

Ramurile terminale ale plexului brahial

În raport cu originea lor din fasciculele medial, lateral sau posterior, aceste ramuri sunt împărţite în două grupuri: anterior şi posterior.

Grupul anterior cuprinde nervii: musculocutanat, median, ulnar, cutanat antebrahial medial şi cutanat brahial medial (fig. 123). Grupul posterior cuprinde doi nervi: axilar şi radial.

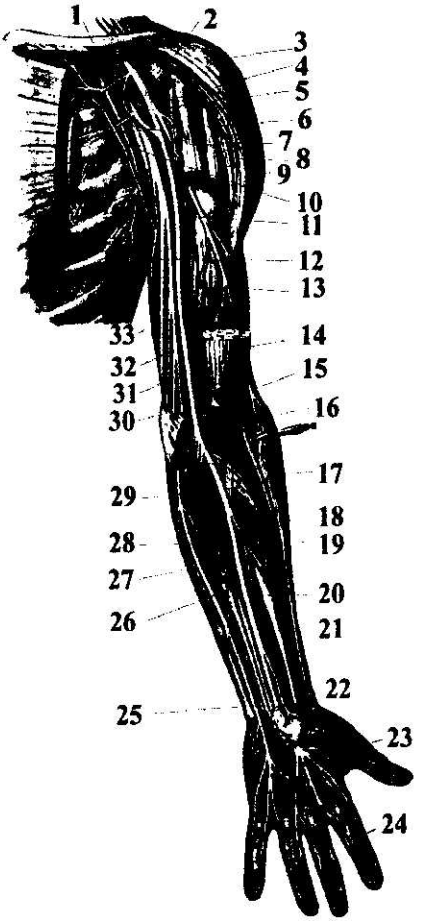

Fig. 123. Ramurile lungi ale plexului brahial: 1 – *n. pectoralis lateralis;* 2 – *fasciculul lateral al plexului;* 3 – *m. deltoideus;* 4 – *m. coracobrachialis,* 5 – *n. intercostobrachialis;* 6 – *n. pectoralis medialis;* 7 – *caput breve m. biceps brachii;* 8 – *caput longum m. biceps brachii;* 9 – *tendo m. pectoralis major;* 10 – *n. thoracicus longus;* 11 – *n. musculocutaneus;* 12 – *n. cutaneus brachii medialis;* 13 – *m. brachialis;* 14 – *m. biceps brachii;* 15 – *n. cutaneus antebrachii lateralis;* 16 – *n. radialis;* 17 – *m. brachioradialis;* 18 – *a. radialis;* 19 – *n. interosseus anterior;* 20 – *n. medianus;* 21 – *m. flexor pollicis longus;* 22 – *r. muscularis n. medianus;* 23 – *nn. digitales palmares communis;* 24 – *nn. digitales palmares proprii;* 25 – *m. flexor carpi ulnaris;* 26 – *a. ulnaris;* 27 – *m. flexor digitorum profundus;* 28 – *n. ulnaris;* 29 – *m. pronator teres;* 30 – *m. medianus;* 31 – *a. brachialis;* 32 – *n. cutaneus antebrachii medialis;* 33 – *n. ulnaris.*

Nervul cutanat antebrahial medial şi cutanat brahial medial sunt nervi senzitivi, iar toţi ceilalţi – nervi micşti.

Nervul musculocutanat, *n. musculocutaneus,* are originea în fasciculul lateral, provine din C_5-C_6. În traiectul său, nervul încrucişează vasele circumflexe şi la nivelul porţiunii mijlocii a muşchiului toracobrahial se plasează între muşchii biceps, situat anterior, şi brahial, situat posterior. Nervul coboară între cei doi muşchi până în fosa cubitală şi, la nivelul epicondilului lateral, traversează fascia, devenind superficial. La braţ, el inervează muşchii coracobrahial, brahial şi bicepsul brahial.

După ce devine superficial, nervul dă câteva filete pielii fosei cubitale, fiind numite **nervul cutanat antebrahial lateral,** *n. cutaneus antebrachii lateralis,* şi apoi se împarte în două ramuri: anterioară şi posterioară. Acest nerv se găseşte în vecinătatea venei cefalice. **Ramura anterioară** coboară până la nivelul gâtului mâinii, inervând pielea regiunii anterolaterale a antebraţului. Se termină pe partea laterală a eminenţei tenare. La gâtul mâinii, dă o ramură profundă articulară. **Ramura posterioară** inervează pielea regiunii posterolaterale a antebraţului.

Nervul musculocutanat pe traiectul său prezintă anastomoze cu:

– nervul median, în porţiunea mijlocie a braţului;

– nervul cutanat antebrahial medial, pe faţa anterioară a antebraţului;

– cu nervul radial, la nivelul cotului, prin ramura cutanată posterioară a nervului radial şi la nivelul gâtului, mâinii prin ramura terminală anterioară a nervului radial;

– cu nervul ulnar, pe faţa posterioară a gâtului mâinii.

Nervul median, *n. medianus,* se formează din două rădăcini, una laterală ce provine din fasciculul lateral (C_6-C_7), şi alta medială, descendentă din fasciculul medial (C_8-Th_1).

Nervul median coboară pe partea medială a braţului prin şanţul bicipital medial, în teaca fascială a pachetului vasculonervos al braţului, străbate fosa cubitală, trece prin canalul carpian pe sub retinaculul flexorilor şi, ajuns în regiunea palmară a mâinii, se împarte în ramurile

terminale (fig. 124, 125). Sindromul canalului carpian este reprezentat de compresiunea nervului median în spațiul osteofibros închis, anterior de retinaculul flexorilor.

La nivelul brațului, nervul median furnizează **nervul diafizar al humerusului** și o ramură articulară pentru articulația cotului.

La antebraț, nervul coboară exact pe mijlocul feței anterioare a antebrațului, fiind situat pe fața profundă a flexorului superficial, chiar în teaca acestuia, având posterior mușchii flexor profund al degetelor și flexorul lung al policelui.

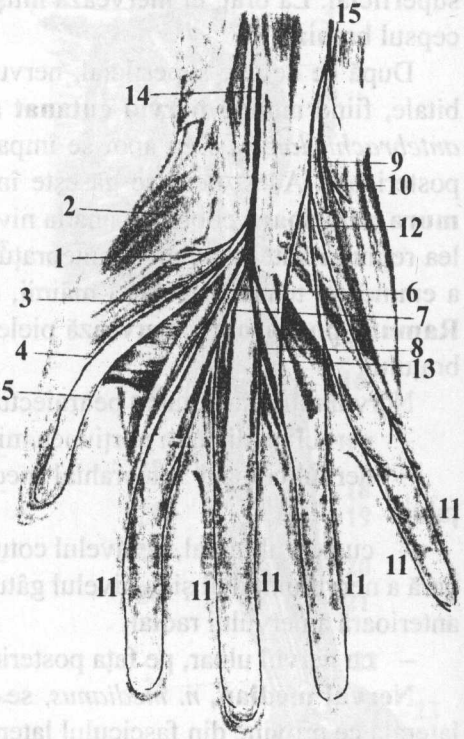

Fig. 124. Nervii feței palmare a mâinii: 1 – *rr. musculares;* 2 – *m. abductor pollicis brevis;* 3 – *m. flexor pollicis brevis;* 4, 5 – *nn. digitales palmares proprii;* 6, 7, 8 – *nn. digitales palmares communes (rr. n. medianus);* 9 – *ramus palmaris superficialis n. ulnaris;* 10 – *rr. musculares;* 11 – *nn. digitales palmares proprii;* 12 – *n. digitalis palmaris communis n. ulnaris;* 13 – *r. anastomoticus n. ulnaris;* 14 – *n. medianus;* 15 – *n. ulnaris.*

Ramurile musculare ale nervului median sunt destinate mușchilor: rotund pronator, flexor ulnar al carpului, palmar lung, flexor superficial al degetelor, flexorul lung al policelui, pătrat pronator și fasciculele laterale ale flexorului profund al degetelor.

În treimea superioară a antebrațului, din nervul median se desprinde **nervul interosos anterior,** *n. interosseus anterior.* El trece împreună cu artera interosoasă anterioară pe membrana interosoasă, furnizează

ramuri pentru muşchii flexor profund al degetelor şi lungul flexor al policelui. Trecând pe sub pătratul pronator, căruia de asemenea îi trimite fibre nervoase, nervul se termină prin ramuri pentru articulaţia radiocarpiană şi oasele carpiene.

La 3-4 cm deasupra retinaculului flexorilor, de la nervul median se desprinde **ramul palmar,** *ramus palmaris,* care inervează pielea regiunii palmare mijlocii şi a regiunii tenare.

Trunchiul nervului median, la nivelul feţei palmare a mâinii, medial de eminenţa tenară, dă naştere la trei **nervi digitali palmari comuni,** *nn. digitales palmares communes,* care se termină, dând naştere la şapte **nervi digitali palmari proprii,** *nn. digitales palmares proprii.*

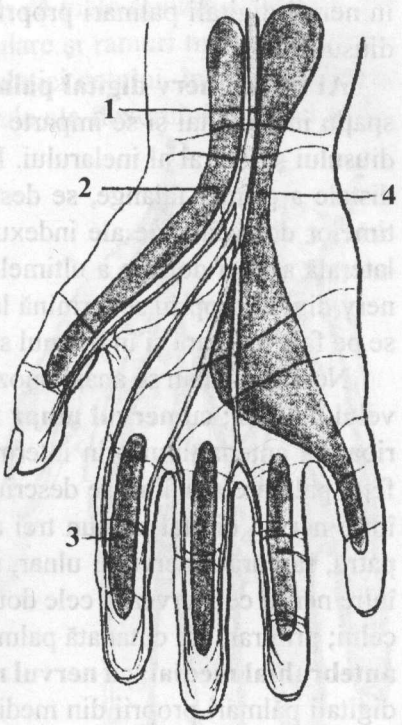

Fig. 125. Raporturile nervului median (1) cu tecile sinoviale ale flexorilor (2, 3, 4).

Primul nerv digital palmar comun este cel mai voluminos şi dă naştere la trei ramuri: ramul tenarian destinat muşchilor eminenţei tenare – scurtul abductor al policelui, opozantul policelui, şi fasciculul superficial al scurtului flexor al policelui. Ceilalţi doi muşchi – fasciculul profund al scurtului flexor al policelui şi adductorul policelui – sunt inervaţi de ramura profundă a nervului ulnar; a doua ramură formează nervul digital propriu lateral al policelui; a treia ramură formează nervii digitali proprii medial al policelui şi lateral al indexului. Din primul nerv digital palmar comun se desprinde un fascicul nervos şi pentru primul lombrical.

Al doilea nerv digital palmar comun inervează al doilea lombrical şi se îndreaptă spre al doilea spaţiu interdigital, unde se împarte

în nervii digitali palmari proprii medial al indexului şi lateral al mediusului.

Al treilea nerv digital palmar comun se îndreaptă spre al treilea spaţiu interdigital şi se împarte în nervii digitali proprii medial al mediusului şi lateral al inelarului. Din aceşti nervi, la nivelul extremităţii distale a primei falange, se desprind ramuri pentru faţa dorsală a ultimelor două falange ale indexului şi mediusului, şi pentru jumătatea laterală a feţei dorsale a ultimelor două falange ale inelarului. Fiecare nerv digital propriu se termină la nivelul ultimei falange, ramificându-se pe faţa palmară şi în dermul subunghial.

Nervul median se anastomozează cu **nervul musculocutanat** la nivelul braţului; cu **nervul ulnar** face anastomoze la nivelul părţii superioare a antebraţului prin intermediul nervului comunicant; la nivelul feţei palmare a mâinii se descriu două anastomoze – una **superficială** între nervul digital comun trei al medianului şi nervul digital comun patru, ramură a nervului ulnar, şi o anastomoză **profundă,** ce are loc între nervii ce inervează cele două fascicule ale scurtului flexor al policelui; prin ramura cutanată palmară anastomozează cu **nervul cutanat antebrahial medial;** cu **nervul radial** la nivelul degetelor – între nervii digitali palmari proprii din median şi nervii digitali dorsali proprii, ramuri din nervul radial.

Nervul ulnar, *n. ulnaris,* se desprinde din fasciculul medial (C_8-Th_1) şi se întinde până la extremităţile falangelor distale. El coboară pe faţa medială a braţului, posterior de nervul median, iar în treimea inferioară a braţului trece pe faţa posterioară. Coboară apoi posterior epicondilului medial, trecând prin canalul nervului ulnar, şi la nivelul treimei superioare a ulnei revine pe faţa anteromedială a antebraţului. Nervul ulnar poate fi comprimat în şanţul epicondiloolecranian. La nivelul gâtului mâinii, nervul ulnar însoţit de vasele ulnare rămâne relativ superficial şi trece pe deasupra retinaculului flexorilor într-un canal osteofibros, independent de canalul carpian, delimitat astfel: posterior de retinaculul flexorilor, medial de pisiform, iar anterolateral de o expansiune fibroasă a flexorului ulnar al carpului şi de retinaculul extensorilor. La ieşirea din acest canal, nervul ulnar se împarte în două ramuri terminale.

În regiunea brațului nervul ulnar nu dă nicio ramură colaterală. La cot și antebraț, nervul dă ramuri articulare și ramuri musculare distribuite în partea posteromedială a articulației cotului, în mușchii flexor ulnar al carpului și în cele două fascicule ale flexorului profund al degetelor.

La 5-6 cm deasupra gâtului mâinii, din nervul ulnar se desprinde **ramura dorsală a nervului ulnar,** *ramus dorsalis n. ulnaris* (fig. 126), care se îndreaptă inferomedial, trecând între fața medială a ulnei și tendonul flexorului ulnar al carpului, ajunge pe fața posterioară a gâtului mâinii, unde la nivelul feței dorsale a mâinii se împarte în trei **nervi digitali dorsali,** *nn. digitales dorsales.* Acești trei nervi digitali inervează fața dorsală a degetului mic, jumătatea medială a feței dorsale a inelarului și jumătatea medială a feței dorsale a primei falange a mediusului.

Fig. 126. Nervii feței dorsale a mâinii: 1 – *r. superficialis n. radialis;* 2 – *r. dorsalis n. ulnaris;* 3 – *r. communicans ulnaris;* 4 – *nn. digitales dorsales.*

Inferior și lateral de osul pisiform, nervul ulnar se împarte în două ramuri terminale: superficială și profundă.

Ramura superficială a nervului ulnar, *r. superficialis n. ulnaris,* inervează mușchiul palmar scurt, după care se împarte în doi **nervi digitali palmari comuni,** *nn. digitales palmares communes,* unul medial și altul lateral. Nervul digital palmar comun medial merge pe marginea medială a degetului mic și formează nervul digital palmar medial propriu al acestui deget.

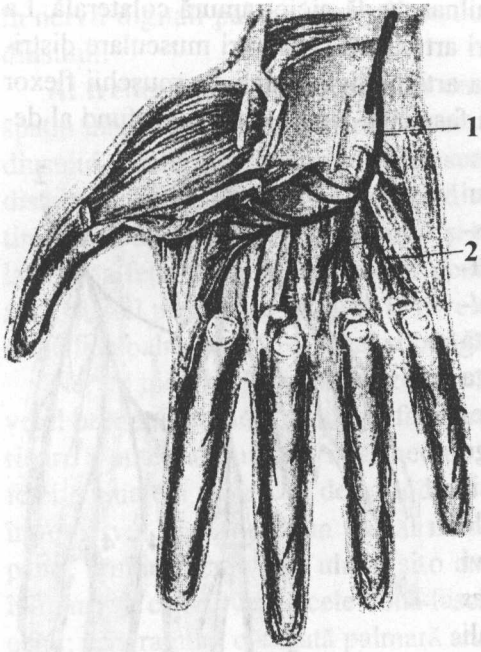

Fig. 127. Ramura profundă a nervului ulnar: 1 – *r. profundus n. ulnaris;* 2 – *rr. musculares spre mușchii interosei.*

Nervul digital palmar comun lateral în spațiul intermetacarpian patru se împarte în doi **nervi digitali palmari proprii,** *nn. digitales palmares proprii:* lateral al inelarului și medial al degetului mic.

Ramura profundă a nervului ulnar, *r. profundus n. ulnaris* (fig. 127), însoțește ramura profundă a arterei ulnare, pătrunde în mușchii eminenței hipotenare, apoi se îndreaptă transversal și lateral până la nivelul adductorului policelui. Ramura profundă inervează mușchii: abductor, scurt flexor și opozant al degetului mic, mușchii interosoși palmari și dorsali. Nervii interosoși ai spațiilor interosoase trei și patru inervează mușchii lombricali trei și patru. Ramura profundă se termină prin trei fascicule nervoase, care se vor distribui adductorului policelui, primilor interosoși și fasciculului profund al scurtului flexor al policelui.

Nervul ulnar anastomozează cu nervul median (descris), cu nervul cutanat antebrahial medial prin ramura cutanată la nivelul pumnului; cu nervul radial anastomoza se realizează între primul nerv digital dorsal al ramurii cutanate a nervului ulnar și ramura cutanată posterioară a antebrațului a nervului radial.

Nervul cutanat antebrahial medial, *n. cutaneus antebrachii medialis* (fig. 128), provine din fasciculul medial (C_8-Th_1) și coboară medial față de artera axilară; în porțiunea superioară a brațului este dispus

medial de artera brahială şi vena bazilică, iar spre mijlocul braţului nervul penetrează fascia brahială împreună cu vena şi prin ramurile sale terminale inervează regiunea medială a antebraţului până la articulaţia radioulnară.

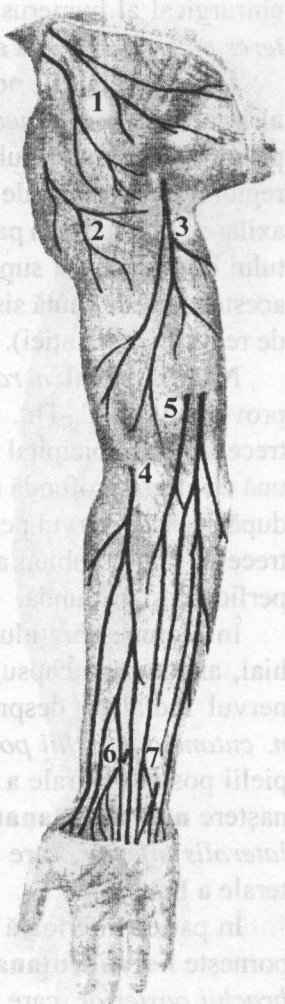

Fig. 128. Nervii cutanaţi ai feţei anterioare a braţului şi antebraţului: 1 – *nn. supraclaviculares;* 2 – *n. cutaneus brachii lateralis superior;* 3 – *n. cutaneus brachii medialis;* 4 – *n. cutaneus antebrachii lateralis;* 5 – *n. cutaneus antebrachii medialis;* 6 – *r. palmaris n. medianus;* 7 – *r. cutaneus palmaris n. ulnaris.*

Nervul cutanat brahial medial, *n. cutaneus brachii medialis,* provine din fasciculul medial (C_8-Th_1), însoţeşte artera brahială, perforează fascia axilară şi cea a braţului şi inervează pielea suprafeţei mediale a braţului. La partea inferioară a axilei, anastomozează cu ramura perforantă a celui de-al doilea nerv intercostal, formând **nervul intercostobrahial,** *n. intercostobrachialis,* ce coboară pe faţa medială a braţului până la nivelul epicondilului medial.

Nervul cutanat brahial medial anastomozează cu ramura perforantă a celui de-al doilea nerv intercostal, cu ramura cutanată antebrahială medială, cu ramurile cutanate ale nervului axilar la nivelul umărului.

Nervul axilar, *n. axillaris,* îşi are originea în fasciculul posterior (C_5-C_8), unde se află lateral de nervul radial, posterior de artera axilară şi anterior de muşchiul subscapular şi, împreună cu *a. circumflexa humeri posterior,* pătrunde prin *foramen quadrilaterum,* ocolind colul

chirurgical al humerusului. Nervul axilar inervează *m. deltoideus, m. teres minor* şi capsula articulaţiei umărului.

Una din ramurile nervului axilar – **nervul cutanat lateral superior al braţului,** *n. cutaneus brachii lateralis superior,* ocolind marginea posterioară a muşchiului deltoid, inervează pielea părţii superioare a regiunii posterolaterale a braţului. Secţiunea sau compresiunea nervului axilar se traduce prin paralizia muşchiului deltoid şi anestezia tegumentului din porţiunea superioară a feţei laterale a braţului (sensibilitatea acestei zone se caută sistematic în luxaţie de umăr, înaintea manevrelor de reducere a luxaţiei).

Nervul radial, *n. radialis,* continuă fasciculul posterior, fibrele sale provenind din C_5-Th_1. La nivelul treimii superioare a braţului, nervul trece în şanţul bicipital medial, posterior de artera brahială, apoi împreună cu artera profundă a braţului, urmează în canalul humeromuscular; după aceasta, nervul perforează septul intermuscular lateral al braţului, trece în şanţul cubital anterior lateral, unde se împarte în ramurile superficială şi profundă.

În regiunea braţului, nervul radial inervează muşchii triceps brahial, anconeu şi capsula articulaţiei umărului. În fosa axilară, de la nervul radial se desprinde **nervul cutanat posterior al braţului,** *n. cutaneus brachii posterior,* care perforează fascia şi se distribuie pielii posterolaterale a braţului. În regiunea posterioară a braţului, ia naştere **nervul cutanat brahial lateral inferior,** *n. cutaneus brachii lateralis inferior,* care inervează pielea porţiunii inferioare a feţei laterale a braţului.

În partea inferioară a canalului humeromuscular, din nervul radial porneşte **nervul cutanat posterior al antebraţului,** *n. cutaneus antebrachii posterior,* care inervează pielea suprafeţei posteroinferioare a braţului şi pielea suprafeţei respective a antebraţului (fig. 129).

Ramura superficială a nervului radial, *r. superficialis n. radialis,* apare pe suprafaţa anterioară a antebraţului, în şanţul radial fiind situată lateral de artera radială. Ajunsă în treimea inferioară a antebraţului, ramura superficială trece pe sub tendonul brahioradialului şi ajunge în regiunea antebrahială posterioară. Perforează fascia, dă **ramura comu-**

nicantă ulnară, *r. communicans ulnaris,* şi se termină cu trei **nervi digitali dorsali,** *nn. digitales dorsales,* din care vor lua naştere cinci **nervi digitali proprii dorsali,** *nn. digitales dorsales proprii.*

Doi din aceşti nervi inervează pielea policelui pe partea dorsală, iar ceilalţi trei nervi se ramifică în pielea degetului II şi a părţii radiale a degetului III până la nivelul falangei proximale. Pielea pe faţa dorsală a falangei medii şi distale a degetelor II şi III se inervează de nervii palmari ai degetelor – ramuri ale nervului median (fig. 126).

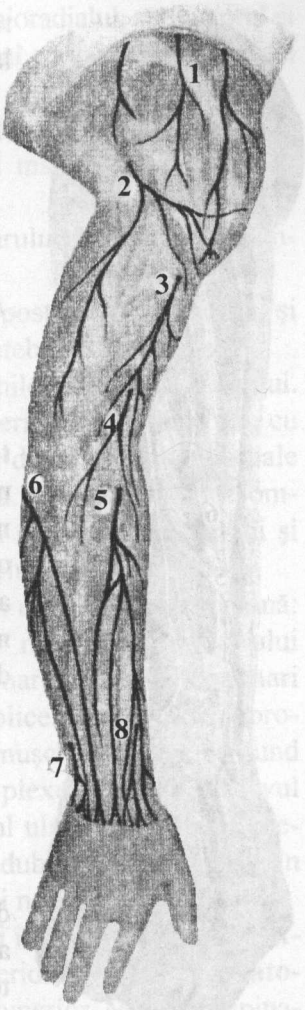

Fig. 129. Nervii cutanaţi ai feţei posterioare a braţului şi antebraţului: 1 – *nn. supraclaviculares posterior;* 2 – *n. cutaneus brachii lateralis superior (n. axillaris);* 3 – *n. cutaneus brachii lateralis inferior;* 4 – *n. cutaneus brachii posterior (n. radialis);* 5 – *n. cutaneus antebrachii posterior;* 6 – *n. cutaneus antebrachii medialis;* 7 – *r. dorsalis n. ulnaris;* 8 – *r. superficialis n. radialis.*

Ramura profundă a nervului radial, *ramus profundus n. radialis,* ocolind colul radiusului, pătrunde în muşchiul supinator şi ajunge pe faţa posterioară a antebraţului, luând numele de **nerv interosos antebrahial posterior,** *n. interosseus antebrachii posterior* (fig. 130), care însoţeşte artera interosoasă posterioară şi cedează ramuri la muşchii adiacenţi. Ramura profundă inervează toţi muşchii grupului posterior ai antebraţului: extensorul degetelor, extensorul degetului mic, extensorul ulnar al carpului, lungul adductor al policelui, scurtul extensor al policelui, lungul extensor al policelui şi extensorul indexului. Ramura profundă a nervului

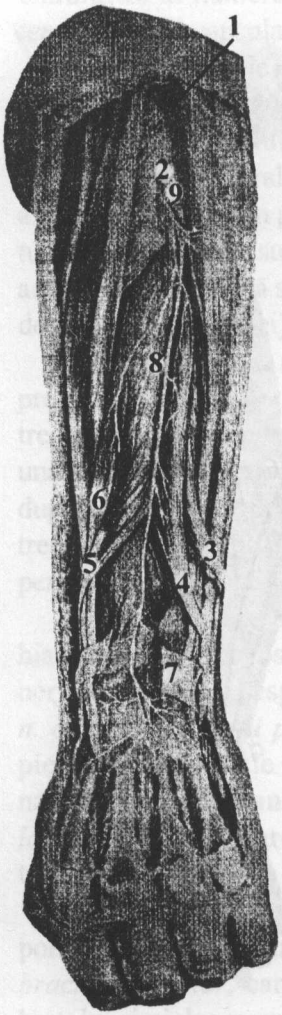

radial poate fi comprimată de o arcadă fibroasă la trecerea printre fibrele muşchiului supinator.

Fig. 130. Nervul interosos antebrahial posterior: 1 – *m. extensor digitorum;* 2 – *m. supinator;* 3 – *m. extensor pollicis longus;* 4 – *m. extensor indicis proprii;* 5 – *m. extensor pollicis brevis;* 6 – *m. abductor pollicis longus;* 7 – *lig. carpi dorsales;* 8 – *n. interosseus dorsalis;* 9 – *r. profundus n. radialis.*

Nervul radial anastomozează cu **nervul cutanat antebrahial medial** prin ramurile cutanate dorsale brahial şi antebrahial, cu **nervul musculocutanat** prin ramura cutanată posterioară a antebraţului, cu ramura cutanată palmară a nervului median prin fasciculul tenarian, cu **nervul ulnar** prin ramura comunicantă ulnară de pe faţa dorsală a mâinii.

Recapitulare succintă a inervaţiei membrului superior

Ramurile plexului brahial conţin trei feluri de fibre nervoase care vor inerva formaţiunile anatomice ale membrului superior: nervi motori, nervi senzitivi şi nervi vasculari.

Muşchii centurii scapulare sunt inervaţi de ramurile colaterale ale plexului brahial. Ramurile terminale inervează muşchii braţului, antebraţului şi mâinii, fiecare muşchi primind fibre din cel puţin două rădăcini.

Al patrulea nerv cervical (C_4) contribuie la inervaţia muşchilor deltoid, supraspinos, subspinos, rotund mic, biceps, coracobrahial şi brahioradial.

Al cincilea şi al şaselea nervi cervicali (C_5-C_6) inervează muşchii umă-

rului, muşchii regiunii anterioare a braţului, brahioradialul, supinatorul şi muşchii pronatori. Cel de-al şaselea nerv cervical contribuie la inervaţia dinţatului anterior, tricepsului, pectoralului mare şi dorsalului mare.

Al şaptelea şi al optulea nervi cervicali inervează pectoralul mare, dorsalul mare, tricepsul, muşchii extensori ai mâinii şi degetelor, şi muşchii flexori ai mâinii.

Nervul axilar inervează doi muşchi ai umărului: deltoidul şi rotundul mic.

Nervul radial inervează muşchii regiunii posterioare a braţului şi muşchii regiunilor posterioară şi laterală ale antebraţului.

Nervul musculocutanat se distribuie muşchilor anteriori ai braţului.

Nervul median inervează toţi muşchii anteriori ai antebraţului, cu excepţia flexorului ulnar al carpului şi a celor două fascicule mediale ale flexorului profund al degetelor. El inervează, de asemenea, doi lombricali şi muşchii eminenţei tenare, mai puţin adductorul policelui şi fasciculul medial al muşchiului flexor al policelui.

Nervul ulnar inervează toţi ceilalţi muşchi de la antebraţ şi mână: flexorul ulnar al carpului, cele două fascicule mediale ale flexorului profund al degetelor, muşchii eminenţei hipotenare, interosoşii palmari şi dorsali, ultimii doi lombricali, adductorul policelui şi fasciculul profund al scurtului flexor al policelui. Astfel, muşchiul flexor profund al degetelor este inervat de două ramuri ale plexului brahial: nervul median inervează jumătatea laterală, iar nervul ulnar – jumătatea medială a acestuia. Cunoaşterea acestei inervaţii duble este importantă în diagnosticul diferenţial al afecţiunilor celor doi nervi.

Muşchii membrului superior pot fi împărţiţi în muşchi **supinato-extensori,** situaţi pe faţa dorsală a membrului superior, şi muşchi **pronato-flexori,** situaţi pe faţa anterioară a membrului superior. Muşchii supinato-extensori sunt inervaţi de către nervul radial, care este un nerv supinato-extensor sau, mai simplu, **nervul extensor al membrului superior.** Muşchii pronato-flexori sunt inervaţi de nervul median împreună cu nervii musculocutanat şi ulnar. Deoarece nervul median este considerat trunchiul principal, iar ceilalţi doi nervi apărând ca ramuri colaterale ale acestuia, el devine **nervul flexor al membrului superior.**

Nervii senzitivi se distribuie oaselor, periostului, muşchilor, fasciilor, ligamentelor, capsulei articulaţiilor şi pielii. Distribuţia mai complexă este a nervilor destinaţi inervaţiei pielii, unde fiecăruia dintre ei aparţine un anumit teritoriu al membrului superior (fig. 131 a, b, c).

Umărul. Partea anterioară şi cea posterosuperioară sunt inervate de ramurile cutanate din plexul cervical. Partea posteroinferioară şi cea postero-laterală sunt inervate de nervul axilar.

Braţul. Partea posterioară este inervată de nervul radial, cea laterală – de nervul axilar, medială – de nervul cutanat brahial medial, care primeşte ramuri de la al doilea nerv intercostal.

Antebraţul. Partea anteromedială este inervată de nervul cutanat antebrahial medial, iar partea anterolaterală – de nervul musculocutan. Posterior, antebraţul este inervat de trei nervi: partea medială – de nervul cutanat antebrahial medial, partea laterală – de nervul musculocutan, iar porţiunea mijlocie – de nervul radial.

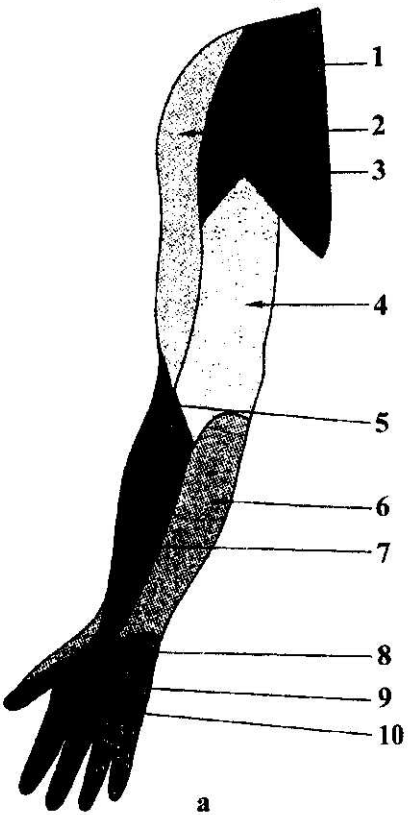

Fig. 131. Distribuirea zonelor de inervaţie a nervilor cutanaţi ai membrului superior:

a – aspect anterior: 1 – *nn. supraclaviculares;* 2 – *n. cutaneus brachii lateralis superior (n. axillaris);* 3 – *rr. cutanei lateralis nn. intercostales;* 4 – *n. cutaneus brachii medialis;* 5 – *n. cutaneus brachii posterior (n. radialis);* 6 – *n. cutaneus antebrachii medialis;* 7 – *n. cutaneus antebrachii lateralis;* 8 – *ramus superficialis (n. radialis);* 9 – *ramus palmaris (n. ulnaris);* 10 – *n. medianus;*

b – aspect posterior: 1 – *nn. supraclaviculares;* 2 – *n. cutaneus brachii lateralis superior (n. axillaris);* 3 – *rami cutanei lateralis nn. intercostales;* 4 – *n. cutaneus brachii medialis;* 5 – *n. cutaneus antebrachii posterior (n. radialis);* 6 – *n. cutaneus antebrachii medialis;* 7 – *n. cutaneus antebrachii lateralis (n. musculocutaneus);* 8 – *n. cutaneus antebrachii posterior (n. radialis);* 9 – *r. superficialis (n. radialis);* 10 – *r. dorsalis manus (n. ulnaris);* 11 – *n. medianus.*

Mâna. Pe fața palmară deosebim două teritorii: al nervului median în partea laterală și a nervului ulnar în partea medială. Limita dintre cele două teritorii servește o linie oblică ce pleacă din mijlocul gâtului mâinii și se termină la extremitatea liberă a inelarului.

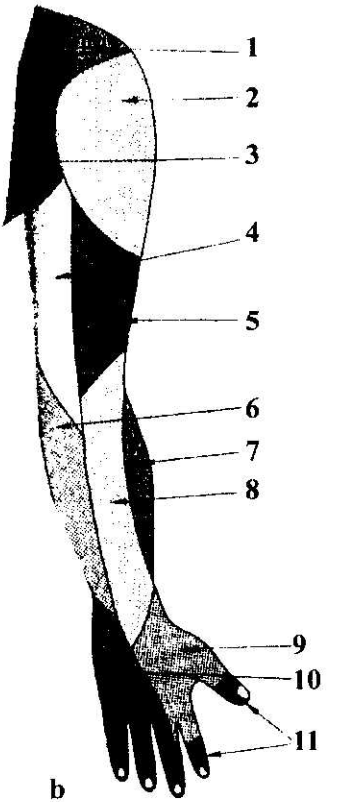

b

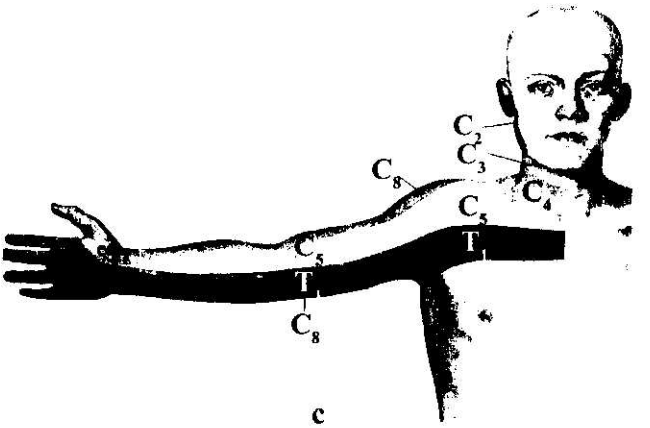

c

c – zonele de distribuție segmentară în regiunea capului, gâtului și membrului superior.

Pe faţa dorsală a mâinii, deosebim teritoriile cutanate a trei nervi:

– teritoriul nervului ulnar cuprinde jumătatea dorsală medială a mâinii, degetul mic în întregime, jumătatea medială a inelarului, jumătatea laterală a primei falange a inelarului şi jumătatea medială a primei falange a mediusului;

– teritoriul nervului radial cuprinde jumătatea laterală a feţei dorsale a mâinii, faţa dorsală a policelui, faţa dorsală a primei falange a indexului şi jumătatea laterală a primei falange a mediusului;

– teritoriul nervului median cuprinde pielea ultimelor două falange ale indexului şi mediusului şi a jumătăţii laterale a ultimelor două falange ale inelarului.

Nervii vasculari sunt vasoconstrictori şi vasodilatatori care reglează volumul sangvin, influenţând nutriţia membrului superior. Aceşti nervi formează în jurul arterelor plexuri, ale cărora fibre nervoase provin din ganglionul cervical simpatic inferior – ganglionul stelat.

Ramurile anterioare ale nervilor toracici

Ramurile anterioare ale nervilor toracici, *rami anteriores nn. thoracici,* sunt în număr de 12 perechi. Ramurile anterioare ale nervilor Th_2-Th_{11} nu se unesc în plexuri, ci păstrează distribuţia metamerică. Ramura anterioară a nervului Th_1 ia parte la formarea plexului brahial, iar ramura anterioară a nervului Th_{12} – la formarea plexului lombar.

Ramurile anterioare a unsprezece perechi de nervi toracici trec în spaţiile intercostale şi se numesc **nervi intercostali,** *nn. intercostales.* Ramura anterioară a nervului Th_{12}, deoarece nu străbate un spaţiu intercostal, se numeşte **nerv subcostal,** *n. subcostalis,* şi trece de ambele părţi sub coasta XII.

Nervii intercostali, *nn. intercostales,* se află în spaţiile intercostale, între fascia endotoracică şi muşchiul intercostal extern, până la unghiul coastei, şi apoi trece între cei doi muşchi intercostali intern şi extern, însoţiţi de vasele intercostale (fig. 132, 133). În spaţiul intercostal, fasciculul vasculonervos intercostal este situat pe şanţul coastei, pe marginea inferioară a acesteia.

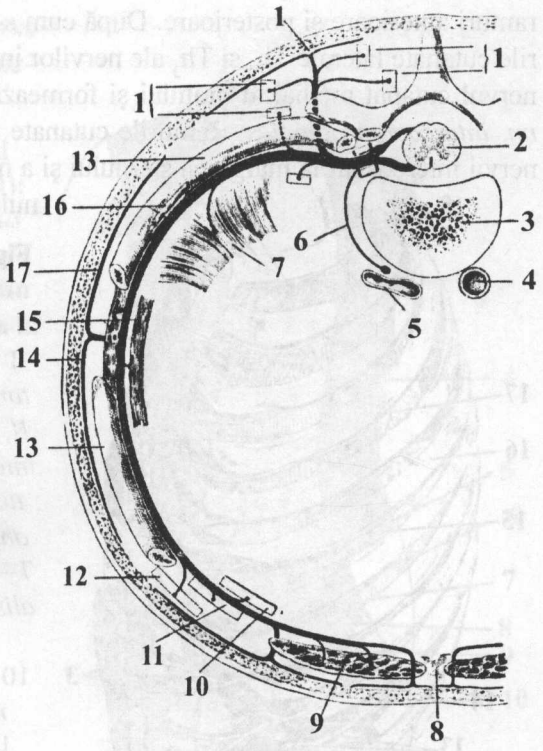

Fig. 132. Schema ramificării şi distribuţiei nervilor intercostali: 1 – distribuţia ramurii posterioare a nervului intercostal; 2 – măduva spinării; 3 – corpul vertebrei; 4 – aorta; 5 – vena cavă superioară; 6 – ramura comunicantă albă; 7 – *r. phrenicus*; 8 – linia albă; 9 – m. rect al abdomenului; 10 – m. transvers al abdomenului; 11 – m. oblic intern al abdomenului; 12 – m. oblic extern al abdomenului; 13 – coastă; 14 – ramură cutanată laterală; 15 – muşchi intercostal; 16 – vase sangvine intercostale; 17 – ramură cutanată anterioară.

În primele şase spaţii intercostale, nervii intercostali ajung până la stern şi se termină în pielea peretelui anterior al toracelui prin **ramuri cutanate anterioare pectorale,** *nn. cutanei anteriores pectorales.* Cinci perechi de nervi intercostali inferiori şi nervul subcostal, la nivelul porţiunii cartilaginoase a coastelor, continuă în peretele anterior al abdomenului. La început, ei se află între muşchii oblic intern şi transvers, pe urmă penetrează teaca muşchiului rect al abdomenului şi se termină în regiunea liniei albe a abdomenului prin *ramus cutaneus anterior abdominales.*

Fiecare nerv intercostal, cu excepţia primului nerv, trimite **ramuri cutanate laterale,** *rr. cutaneus laterales (pectorales et abdominales),* **ramuri cutanate anterioare,** *rr. cutaneus anteriores (pectorales et abdominales),* care inervează pielea toracelui şi abdomenului (fig. 134). Ramurile cutanate laterale apar pe linia axilară medie şi, la rândul lor, se împart în

ramuri anterioare şi posterioare. După cum s-a menţionat mai sus, ramurile cutanate laterale Th_2 şi Th_3 ale nervilor intercostali anastomozează cu nervul cutanat medial al braţului şi formează **nervi intercostobrahiali,** *nn. intercostobrachiales.* Ramurile cutanate anterioare se ramifică de la nervii intercostali la marginea sternului şi a muşchiului drept al abdomenului.

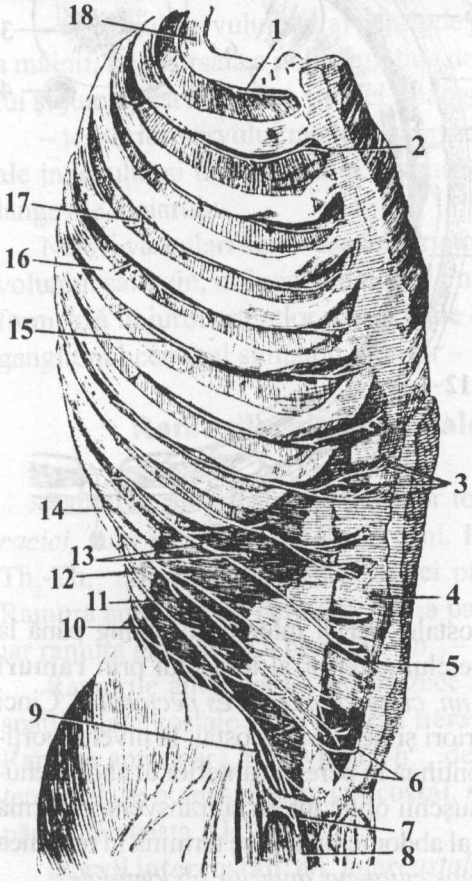

Fig. 133. Nervii intercostali şi nervii peretelui anterolateral al abdomenului (din dreapta): 1 – *n. intercostalis;* 2 – *r. cutaneus anterior n. intercostalis II;* 3 – *rr. cutanei anteriores n. intercostalis VIII;* 4, 5 – *m. rectus abdominis;* 6 – *rr. cutanei anteriores n. intercostalis XII;* 7 – *anulus inguinalis superficialis;* 8 – *funiculus spermaticus;* 9 – *n. ilioinguinalis;* 10 – *n. iliohypogastricus;* 11 – *m. transversus abdominis;* 12 – *n. subcostalis;* 13 – *rr. musculares nn. intercostales IX, X;* 14 – *costa XII;* 15 – *n. intercostalis VI;* 16 – *costa VI;* 17 – *r. cutaneus lateralis n. intercostalis;* 18 – *costa I.*

Nervii intercostali inervează muşchii intercostali interni şi externi, transvers al abdomenului, subcostali, ridicători ai coastelor, transvers al toracelui, oblic abdominal intern, oblic abdominal extern, drept abdominal, pătrat lombar şi piramidal. La femei, ramurile laterale Th_4-Th_6 şi ramurile anterioare Th_2-Th_3 ale nervilor intercostali inervează glanda mamară şi se numesc **ramuri laterale şi**

mediale ale glandei mamare, *rr. mammarii laterales et mediales.*

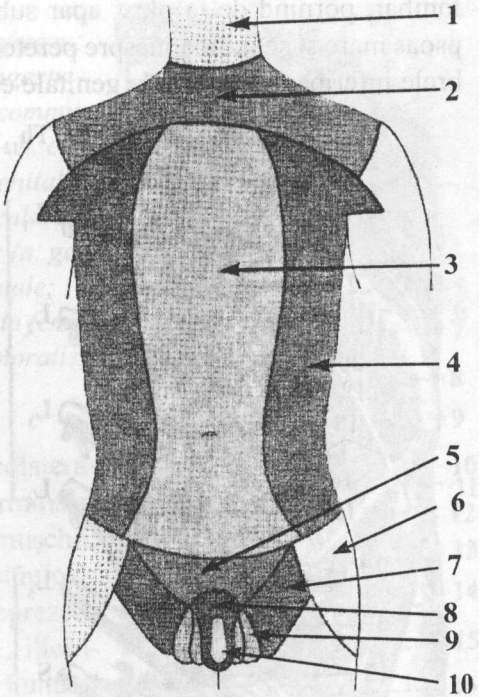

Fig. 134. Nervii cutanați ai trunchiului (fața anterioară): *1 – n. transversus colli (plexus cervicalis); 2 – nn. supraclaviculares; 3 – rr. cutanei anteriores; 4 – rr. cutanei lateralis (nn. intercostales); 5 – r. cutaneus anterior (n. iliohypogastricus); 6 – r. cutaneus lateralis (n. iliohypogastricus); 7 – r. femoralis (n. genitofemoralis); 8 – n. ilioinguinalis; 9 – r. genitalis (n. genitofemoralis); 10 – rr. scrotales (n. ilioinguinalis).*

Plexul lombar

Plexul lombar, *plexus lumbalis,* este alcătuit din anastomozarea ramurilor anterioare ale nervilor lombari L_1-L_3 și parțial L_4, primind anastomoze de la nervul toracic Th_{12} (fig. 135, 136). Ramura anterioară a nervului L_4 se împarte în două porțiuni inegale. Cea mai mare porțiune ia parte la formarea plexului lombar, iar cealaltă se îndreaptă în cavitatea bazinului, unde, anastomozând cu ramura anterioară a nervului L_5, formează trunchiul lumbosacral, *truncus lumbosacralis.* Acest trunchi coboară în cavitatea micului bazin și se unește cu ramurile anterioare ale nervilor sacrali. În așa mod trunchiul lumbosacral comasează plexurile lombar și cel sacral într-un **plex** unic **lombosacral,** *plexus lumbosacralis.* Plexul este situat pe laturile corpurilor vertebrale, înaintea apofizelor transverse, între fasciculele mușchiului psoas mare și pe fața anterioară a mușchiului pătrat al lombelor. Ramurile plexului

lombar, pornind de la plex, apar sub marginea laterală a mușchiului psoas mare și se îndreaptă spre peretele anterior al abdomenului, membrele inferioare și organele genitale externe.



Fig. 135. Structura plexului lumbosacral. I – plexus lumbosacralis; II – plexus lumbalis; III – plexus sacralis; IV – plexus coccygeus: 1 – *n. pudendus;* 2 – *nn. anococcygei;* 3 – *rr. musculares;* 4 – *nn. rectales inferiores;* 5 – *n. clunium inferior;* 6 – *n. cutaneus femoris posterior;* 7 – *r. muscularis;* 8 – *n. tibialis;* 9 – *n. gluteus inferior;* 10 – *n. peroneus communis;* 11 – *n. ischiadicus;* 12 – *n. gluteus superior;* 13 – *n. obturatorius;* 14 – *n. femoralis;* 15 – *r. communicans;* 16 – *r. femoralis n. genitofemoralis;* 17 – *n. cutaneus femoris lateralis;* 18 – *r. genitalis n. genitofemoralis;* 19 – *n. ilioinguinalis;* 20 – *n. genitofemoralis;* 21 – *n. iliohypogastricus;* 22 – *n. subcostalis.*

Fig. 136. Plexul lombar: 1 – *diafragm;* 2 – *n. subcostalis;* 3 – *n. iliohypogastricus;* 4 – *n. ilioinguinalis;* 5 – *rr. communicantes;* 6 – *m. psoas major;* 7 – *n. cutaneus femoris lateralis;* 8 – *r. genitalis (n. genitofemoralis);* 9 – *rr. musculares;* 10 – *m. iliacus;* 11 – *r. femoralis (n. genitofemoralis);* 12 – *lig. inguinale;* 13 – *n. femoralis;* 14 – *a. profunda femoris;* 15 – *v. femoralis;* 16 – *a. femoralis;* 17 – *truncus sympaticus.*

Plexul lombar dă ramuri colaterale sau musculare şi ramuri terminale. Ramurile colaterale inervează muşchii: pătrat al lombelor, psoas mare şi mic.

Ramurile terminale sunt reprezentate prin nervii: iliohipogastric, ilioinghinal, genitofemural, cutanat femural lateral, obturator şi femural.

Nervul iliohipogastric, *n. iliohypogastricus,* ia naştere din ramurile anterioare ale nervilor Th_{12}-L_1, trece paralel nervului subcostal, pătrunde între muşchii transvers şi oblic intern al abdomenului şi ajunge la muşchiul drept al abdomenului. El inervează muşchii transvers, oblic intern şi extern, şi drept abdominal, trimiţând şi două ramuri cutanate – laterală şi anterioară. **Ramura cutanată laterală,** *ramus cutaneus lateralis,* se distribuie în pielea părţii laterale superioare a regiunii fesiere. **Ramura cutanată anterioară,** *ramus cutaneus anterior,* perforează peretele anterior al tecii muşchiului drept al abdomenului în porţiunea inferioară şi se distribuie în pielea regiunii pubiene.

Nervul ilioinghinal, *n. ilioinguinalis,* ia naştere din L_1-L_4, are acelaşi traseu ca şi nervul iliohipogastric, dedesubtul căruia se găseşte (fig.

137). La început trece printre mușchii oblic intern și transvers ai abdomenului, pătrunde în canalul inghinal, unde se află anterior de cordonul spermatic sau de ligamentul rotund al uterului. Părăsind canalul inghinal, trimite ramuri terminale – la sexul masculin, **nervii scrotali anteriori,** *nn. scrotales anteriores,* ce se distribuie pielii scrotului și porțiunii proximale a penisului, iar la sexul feminin, **nervii labiali anteriori,** *nn. labiales anteriores,* ce se ramifică în labiile mari și muntele pubian.

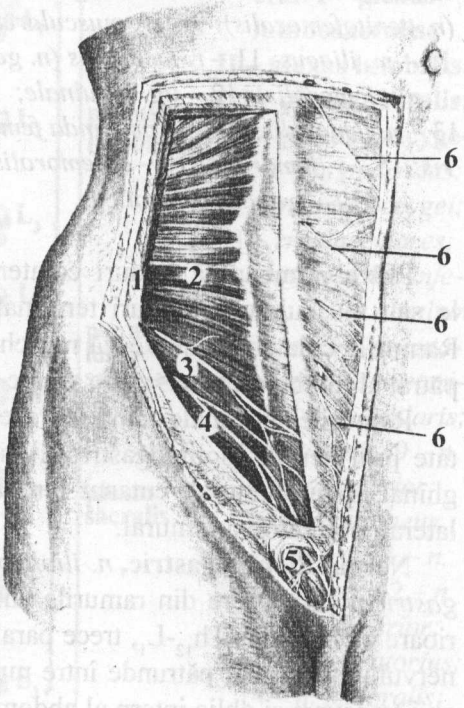

Fig. 137. Nervii peretelui anterior al abdomenului: 1 – *m. obliquus abdominis externus;* 2 – *m. obliquus abdominis internus;* 3 – *n. iliohypogastricus;* 4 – *n. ilioinguinalis;* 5 – *r. genitalis (n. genitofemoralis);* 6 – *rr. cutanei anteriores.*

Nervul genitofemural, *n. genitofemoralis,* conține fibre de la ramurile anterioare ale nervilor spinali L_1-L_2. Perforând mușchiul psoas mare, se împarte în două ramuri terminale: **ramura femurală,** *ramus femoralis,* apare pe coapsă prin *lacuna vasorum,* fiind situată anterolateral față de artera femurală, după care perforează fascia lată și se distribuie pielii regiunii triunghiului femural; **ramura genitală,** *ramus genitalis,* pătrunde în canalul inghinal, unde este situată posterior de cordonul spermatic sau ligamentul rotund. La bărbați, inervează mușchiul cremaster, pielea scrotului, *tunica dartos,* pielea regiunii medial superioare a coapsei. La femei, ramura genitală se ramifică în ligamentul rotund al uterului și în labiile mari.

Nervul cutanat femural lateral, *n. cutaneus femoris lateralis,* ia naştere din ramurile anterioare ale nervilor spinali L_1-L_2, coboară de-a lungul marginii laterale a muşchiului psoas, trece pe sub ligamentul inghinal pe faţa laterală a coapsei, unde inervează pielea regiunii fesiere şi ale feţei anterolaterale a coapsei până la genunchi. Datorită faptului că nervul cutanat femural lateral străbate fascia lată în apropierea crestei iliace, unde aceasta este foarte densă, el poate fi implicat cu uşurinţă în sindroame compresive ce pot determina tulburări senzitive diverse.

Nervul cutanat femural lateral uneori poate lipsi şi atunci teritoriul său de inervaţie este înlocuit de ramuri din nervul femural.

Nervul obturator, *n. obturatorius* (fig. 138), se formează prin unirea ramurilor anterioare ale nervilor L_2-L_4, merge medial de muşchiul psoas mare, se îndreaptă în micul bazin unde trece în canalul obturator împreună cu artera şi vena omonimă. După ce nervul iese din canalul obturator, trece pe coapsă, fiind aşezat între muşchii adductori, asigurând-i cu **ramuri musculare,** *rr. musculares,* şi se termină prin două ramuri terminale: anterioară şi posterioară.

Ramura anterioară, *ramus anterior,* dă naştere la ramuri musculare pentru adductorul lung, adductorul scurt şi *gracilis* şi o ramură cutanată, *ramus cutaneus,* care coboară până la nivelul articulaţiei genunchiului, unde se anastomozează cu nervul safen. Inervează pielea din teritoriul condilului femural medial.

Ramura posterioară, *ramus posterior,* dă ramuri musculare pentru muşchii adductor mare şi scurt, pentru muşchiul obturator extern şi pentru articulaţia coxofemurală. Nervul obturator anastomozează frecvent cu nervul femural.

În 1/10 cazuri există **nervul obturator accesor,** *n. obturatorius accessorius,* care ia naştere din ramurile anterioare ale nervilor L_3-L_4. Coboară de-a lungul şi deasupra nervului obturator până în vecinătatea canalului omonim, unde se îndepărtează de nervul obturator. Trece pe deasupra pubisului, medial de eminenţa iliopectinee şi se termină cu o ramură ce anastomozează cu nervul femural, şi prin ramuri musculare distribuite pectineului şi capsulei articulaţiei coxofemurale. Acest nerv mai trimite ramuri pentru pielea părţii superioare şi anteromediale a coapsei şi pentru adductorul scurt.

Fig. 138. Nervii feţei anterioare şi mediale a coapsei: 1 – *n. obturatorius;* 2 – *m. pectineus;* 3 – *m. adductor longus;* 4 – *n. safenus;* 5 – *lamina vastoadductoria;* 6 – *n. obturatorius accessorius;* 7 – *n. femoralis.*

Nervul femural, *n. femoralis,* este cea mai voluminoasă ramură a plexului lombar, asigură inervaţia muşchilor de pe faţa anterioară a coapsei şi a pielii de pe partea anteromedială a membrului inferior (fig. 138). Ia naştere din nervii L_2-L_4 prin trei rădăcini, care se unesc în grosimea muşchiului psoas mare. După ce iese din grosimea muşchiului, nervul trece prin şanţul dintre muşchii psoas şi iliac şi ajunge la coapsă prin lacuna musculară, având medial artera femurală de care este despărţit prin arcul iliopectineu. Sub ligamentul inghinal, nervul femural se împarte în ramurile terminale: ramuri musculare, *rr. musculares,* pentru muşchii psoas, iliac, pectineu, adductor lung, croitor şi quadriceps femural; ramuri articulare, *rr. articulares,* pentru articulaţia coxofemurală; ramuri cutanate anterioare, *rr. cutanei anteriores,* care se distribuie pielii feţei anteromediale a coapsei; nervul safen, *n. saphenus.*

Nervul safen, *n. saphenus,* este cea mai lungă ramură a nervului femural, care, la nivelul vârfului triunghiului femural, pătrunde în teaca vaselor femurale şi trece în canalul femuropopliteu împreună cu artera femurală. Nervul safen părăseşte acest canal prin orificiul anterior împreună cu artera descendentă a genunchiului şi se plasează sub muş-

chiul croitor. La nivelul articulației genunchiului, dă **ramura infrapatelară,** *r. infrapatelaris,* care inervează pielea în regiunea medială a articulației genunchiului și regiunii patelare, iar la gambă însoțește *v. safena magna* și inervează pielea teritoriului anteromedial al ei, ajunge la partea medială a piciorului, unde asigură inervația pielii acestei regiuni la haluce.

Anastomozele plexului lombar au loc cu al doisprezecelea nerv intercostal, cu plexul sacral prin intermediul ramurii anastomotice pe care o trimite al patrulea nerv lombar celui de-al cincilea nerv lombar; cu lanțul simpatic lombar prin ramuri comunicante. Nervul femural are anastomoze cu nervul genitofemural la nivelul triunghiului femural, cu nervul obturator, între ramura anterioară al nervului obturator și nervul safen, și anastomoze între nervul safen și nervul peronier superficial, la nivelul piciorului.

Plexul sacral

Plexul sacral, *plexus sacralis,* se formează prin unirea trunchiului lombosacral cu ramurile anterioare ale primilor nervi sacrali și o anastomoză de la al patrulea nerv sacral. Se află în micul bazin, pe fața anterioară a mușchiului piriform. Acest plex nervos are formă triunghiulară cu baza orientată spre orificiile pelviene ale sacrului, iar vârful ajunge la marginea inferioară a orificiului ischiadic mare. Vârful acestui plex continuă cu cel mai mare nerv – nervul ischiadic.

Plexul sacral dă mai multe ramuri colaterale și o singură ramură terminală, reprezentată de nervul ischiadic (fig. 139, 140).

Ramurile colaterale ale plexului sacral:

- **ramurile musculare**, *rami musculares,* spre mușchii respectivi ai bazinului: *n. musculi obturatorius internus, n. musculi piriformis, n. musculi quadratus femoris*; ei trec prin orificiul infrapiriform;

- **nervul gluteal superior,** *n. gluteus superior* (L_4-S_1), iese din cavitatea micului bazin prin orificiul suprapiriform, însoțit de vasele omonime, și inervează mușchii gluteu mijlociu și mic și mușchiul tensor al fasciei lata;

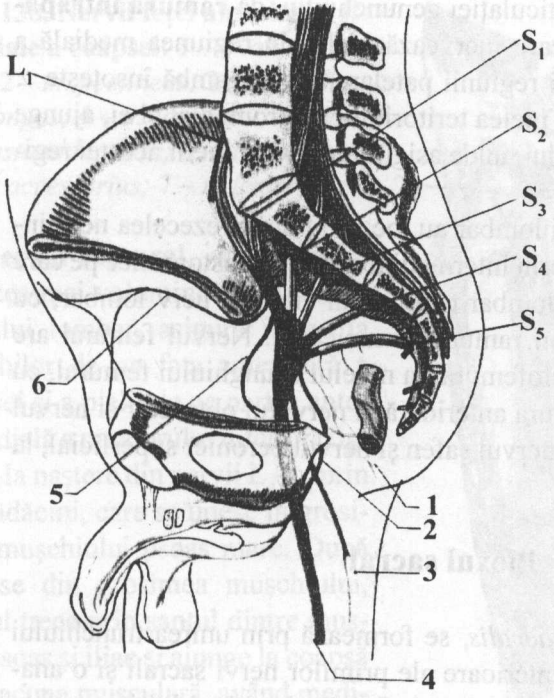

Fig. 139. Plexul sacral: 1 – *n. gluteus inferior;* 2 – *n. pudendus;* 3 – *n. cutaneus femoris posterior;* 4 – *n. ischiadicus;* 5 – *n. gluteus superior;* 6 – *ramuri spre fascia femurului.*

- nervul gluteal inferior, *n. gluteus inferior* (L_5-S_2), iese din bazin prin orificiul infrapiriform împreună cu vasele omonime, fiind situat medial de nervul ischiadic, şi inervează muşchiul gluteu mare.

Nervul pudendal, *n. pudendus* (S_1-S_4), este cea mai voluminoasă ramură nervoasă a plexului sacral. Iese din micul bazin împreună cu vasele pudendale interne prin orificiul infrapiriform, înconjoară spina ischiadică şi prin orificiul ischiadic mic pătrunde în *fossa ischiorectalis,* unde trimite **nervii rectali inferiori,** *nn. rectales inferiores,* pentru muşchiul sfincter anal extern şi pielea regiunii orificiului anal; **nervi perineali,** *nn. perineales*, care inervează *mm. ischiocavernosus, bulbospongiosus, transversus perinei superficialis et profundus,* pielea perineului; **nervii scrotali posteriori,** *nn. scrotales posteriores,* (la femei **nervii labiali posteriori,** *nn. labiales posteriores*), ce inervează pielea în regiunea posterioară a scrotului la bărbaţi sau labiile mari la femei; **nervul dorsal al penisului,** *n. dorsalis penis* (la femei **nervul dorsal al clitorisului,** *n. dorsalis clitoridis*) continuă traiectul nervului pudendal. El dă numeroase ramuri laterale pentru corpii cavernoşi şi

pielea care-l acoperă şi se termină în glandul penian prin fibre foarte subţiri, distribuite atât ţesutului spongios, cât şi mucoasei uretrale. Nervul dorsal al penisului (clitorisului) contribuie şi la inervaţia *m. tranversus perinei profundus* şi *m. sfincter urethrae.*

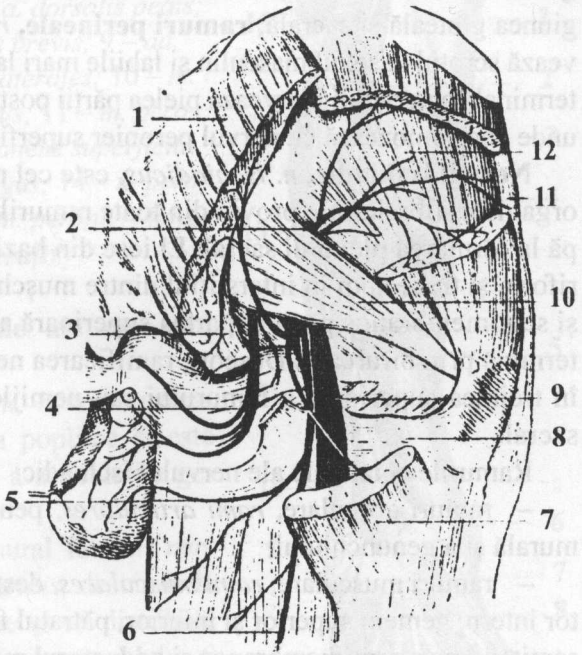

Fig. 140. Nervii regiunii fesiere: 1, 7 – *m. gluteus maximus;* 2 – *n. gluteus superior;* 3 – *lig. sacrospinale;* 4 – *n. pudendus;* 5 – *rr. perineales;* 6 – *n. cutaneus femoris posterior;* 8 – *m. quadratus femoris;* 9 – *n. ischiadicus;* 10 – *m. piriformis;* 11 – *m. tensor fasciae latae;* 12 – *m. gluteus minimus.*

La sexul feminin, nervul dorsal al clitorisului trece inferior simfizei pubiene, superior rădăcinii clitorisului şi se termină prin ramificaţii destinate acestui organ şi labiilor mici. Nervul pudendal are multiple conexiuni cu plexurile vegetative ale micului bazin.

Nervul rectal inferior, *n. rectalis inferior* (S_3-S_4), iese din bazin prin orificiul infrapiriform, înconjoară spina ischiadică, trece prin ţesutul adipos al foselor ischiorectale şi inervează sfincterul anal şi pielea care acoperă acest muşchi.

Nervul cutanat femural posterior, *n. cutaneus femoris posterior* (S_1-S_3), iese din cavitatea bazinului prin orificiul infrapiriform şi apare la marginea inferioară a muşchiului gluteu mare. Coboară pe faţa posterioară a coapsei sub fascia lată în interstiţiul dintre muşchii biceps

şi semitendinos ai femurului până la fosa poplitee. Ramurile nervului perforează fascia şi inervează pielea coapsei până la faţa posterioară a genunchiului.

Din nervul cutanat femural posterior se desprind: **nervii cutanaţi gluteali inferiori,** *nn. clunium inferiores,* care inervează pielea din regiunea gluteală şi sacrală; **ramuri perineale,** *rr. perineales,* care inervează scrotul la sexul masculin şi labiile mari la sexul feminin. Ramura terminală a nervului inervează pielea părţii posterosuperioare a gambei, unde anastomozează cu nervul peronier superficial.

Nervul ischiadic, *n. ischiadicus,* este cel mai voluminos nerv din organism, fibrele sale provin din toate ramurile nervoase care participă la formarea plexului sacral. El iese din bazin prin orificiul infrapiriform şi trece apoi în interstiţiul dintre muşchii biceps, semitendinos şi semimembranos până în partea superioară a fosei poplitee, unde se termină prin bifurcare. Deseori, ramificarea nervului ischiadic are loc în treimea superioară a femurului sau nemijlocit la nivelul plexului sacral.

Ramurile colaterale ale nervului ischiadic:

– ramuri articulare, *rami articulares,* pentru articulaţiile coxofemurală şi a genunchiului;

– ramuri musculare, *rami musculares,* destinate muşchilor obturator intern, gemeni superior şi inferior, pătratul femural, biceps femural, semitendinos, semimembranos şi adductorul mare.

Ramurile terminale ale nervului ischiadic sunt în număr de două: nervul tibial şi nervul peronier comun.

Nervul peronier sau **fibular comun,** *n. peroneus – fibularis communis* (L_4-S_2), reprezintă ramura terminală laterală de bifurcaţie a nervului ischiadic. Ea trece de-a lungul peretelui lateral al fosei poplitee, înconjoară capul fibulei şi pătrunde în canalul musculoperonier superior, pătrunde în grosimea muşchiului peroneu lung, unde se împarte în cele două ramuri terminale ale sale: nervii peronier profund şi peronier superficial (fig. 141).

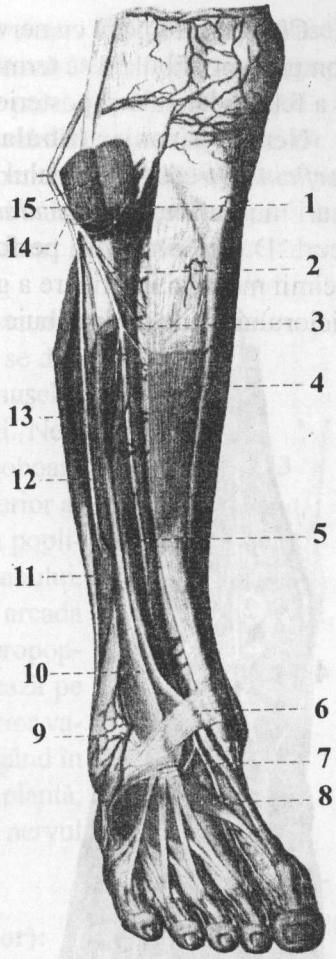

Fig. 141. Nervii gambei (aspect anterior): 1 – *a. reccurens tibialis anterior;* 2 – *n. peroneus profundus;* 3 – *a. tibialis anterior;* 4 – *m. tibialis anterior;* 5 – *m. extensor halucis longus;* 6 – *retinaculum extensorum inferior;* 7 – *a. dorsalis pedis;* 8 – *m. extensor halucis brevis;* 9 – *aa. malleolares anteriores laterales;* 10 – *m. extensor digitorum longus;* 11 – *m. peroneus brevis;* 12 – *n. peroneus superficialis;* 13 – *m. peroneus longus;* 14 – *n. peroneus communis;* 15 – *mm. peronieri lung şi scurt (disecaţi).*

Ramurile colaterale ale nervului peronier comun:

– ramura articulară, *ramus articulare,* ia naştere în fosa poplitee şi este destinată părţii laterale a articulaţiei genunchiului;

– nervul cutanat sural lateral, *nervus cutaneus surae lateralis,* descinde la nivelul regiunii poplitee şi se distribuie pielii de pe faţa laterală a genunchiului şi gambei. În treimea inferioară a gambei, se uneşte cu nervul cutanat sural medial, formând **nervul sural,** *n. suralis;*

– ramura comunicantă fibulară, *ramus communicans fibularis,* îşi are originea la nivelul marginii superioare a condilului femural lateral, coboară oblic inferomedial, după care devine vertical, având un traseu paralel cu nervul tibial. La început este situat subfascial, iar în regiunea mijlocie a feţei posterioare a gambei devine superficial şi dă o ramură pentru marginea laterală a piciorului. Anastomozează cu nervul cutanat sural medial şi cu nervul cutanat femural posterior, când acesta coboară spre gambă.

Când anastomoza cu nervul cutanat sural medial nu are loc, ramura comunicantă fibulară se termină în pielea de la nivelul maleolei fibulare şi a feţelor laterală şi posterioară ale piciorului.

Nervul peronier (fibular) superficial, *n. peroneus (fibularis) superficialis,* trece prin canalul musculoperoneu superior, unde trimite ramuri musculare, *rr. musculares,* spre muşchii peroneu lung şi peroneu scurt. După ce nervul, perforând fascia, devine superficial (la limita treimii medii şi inferioare a gambei), se îndreaptă spre partea dorsală a piciorului, unde se distribuie în ramurile terminale:

Fig. 142. Nervii feţei dorsale a piciorului: 1 – *n. peroneus superficialis;* 2 – *n. cutaneus dorsalis lateralis;* 3 – *n. cutaneus dorsalis medialis;* 4 – *n. suralis;* 5 – *n. peroneus profundus;* 6 – *nn. digitales dorsales pedis.*

– **nervul cutanat dorsal medial,** *n. cutaneus dorsalis medialis,* care prin nervii digitali dorsali ai piciorului, *nn. digitales dorsales pedis,* inervează marginea medială a piciorului, pielea din partea medială a halucelui şi a feţelor adiacente ale degetelor II şi III;

– **nervul cutanat dorsal intermediar,** *n. cutaneus dorsalis intermedius,* trece pe partea anterolaterală a dorsului piciorului şi se împarte în **nervii digitali dorsali ai piciorului,** *nn. digitales dorsales pedis,* care inervează pielea părţilor adiacente ale degetelor III, IV şi V (fig. 142);

– **nervul peroneu (fibular) profund,** *n. peroneus (fibularis) profundus,* se îndreaptă inferomedial şi anterior, perforează inserţiile fibulare ale peronierului lung şi extensorului lung al degetelor şi se dis-

pune pe fața anterioară a membranei interosoase, fiind însoțit de vasele tibiale anterioare. După ce trece pe sub retinaculul extensorilor, ajunge pe fața dorsală a piciorului și se îndreaptă spre primul spațiu interdigital.

Nervul peroneu profund inervează capsula articulației talocrurale și trimite ramuri musculare, *rr. musculares,* pentru mușchii tibial anterior, extensor lung al degetelor, extensor lung al halucelui, precum și pentru mușchii dorsali ai piciorului – extensorul scurt al degetelor și extensorul scurt al halucelui.

Nervul tibial, *n. tibialis* (fig. 143), este mai voluminos decât nervul peronier comun și se distribuie mușchilor posteriori ai gambei și mușchilor plantei, precum și pielii acestor regiuni. Nervul continuă direcția nervului ischiadic și coboară vertical din unghiul superior la unghiul inferior al fosei poplitee; este situat posterior de vena poplitee. Trece pe fața profundă a gastrocnemianului, împreună cu vasele posterioare, pe sub arcada mușchiului solear și pătrunde în canalul cruropopliteu. În regiunea gleznei, nervul se angajează pe sub retinaculul flexorilor, fiind situat posterior vaselor, dar în aceeași teacă cu acestea. Ajungând în șanțul retromaleolar medial, nervul trece la plantă, unde se ramifică în ramurile sale terminale: nervul plantar medial și nervul plantar lateral.

Fig. 143. Nervii gambei (aspect posterior):
1 – *n. ischiadicus;* 2 – *n. tibialis;* 3 – *n. peroneus communis;* 4 – *n. cutaneus surae medialis;* 5 – *n. cutaneus surae lateralis;* 6 – *n. suralis.*

Ramurile colaterale ale nervului tibial:

– **ramuri musculare**, *rami musculares,* pentru mușchii gastrocnemian, solear, popliteu, tibial posterior, flexor lung al degetelor și flexor lung al halucelui;

– **ramuri articulare,** *rami articulares,* care iau naştere la nivelul gleznei şi sunt destinate articulaţiilor tibiofibulară inferioară şi talocrurală;

– **nervul interosos al gambei,** *n. interosseus cruris,* ia naştere în porţiunea superioară a gambei, merge cu vasele tibiale, după care se aplică pe faţa posterioară a membranei interosoase, pe care coboară până la nivelul articulaţiei talocrurale. El dă ramuri pentru articulaţia tibiofibulară superioară şi membrana interosoasă;

– **nervul cutanat sural medial,** *n. cutaneus surae medialis,* se desprinde la nivelul porţiunii mijlocii a fosei poplitee, unde este situat subfascial. Coboară vertical pe partea posterioară a gambei, între capul medial şi lateral al muşchiului gastrocnemian, împreună cu vena safenă mică. În treimea inferioară a gambei, nervul devine superficial şi anastomozează cu nervul cutanat sural lateral, formând **nervul sural,** *n. suralis.* Nervul sural trece posterior de maleola laterală şi se întinde de-a lungul marginii laterale a piciorului până la al cincilea deget, unde primeşte denumirea de **nerv cutanat dorsal lateral,** *n. cutaneus dorsalis lateralis.*

Nervul sural dă ramuri calcanee laterale, *rr. calcanei laterales,* ce se distribuie porţiunii laterale a regiunii calcaniene.

Nervul plantar medial, *n. plantaris medialis,* trece prin şanţul plantar medial împreună cu artera şi vena plantară medială (fig. 144). El inervează muşchii adductor al halucelui, flexor scurt al halucelui, flexor scurt al degetelor, pătrat al plantei şi muşchii lumbricali I-II. La baza oaselor metatarsiene, nervul plantar medial dă o ramură – **nervul digital plantar propriu,** *n. digitalis plantaris proprius,* spre pielea marginii mediale a plantei şi a halucelui. Ceva mai distal, de la nervul plantar medial pornesc trei **nervi digitali plantari comuni,** *nn. digitales plantares communes,* care se află sub aponeuroza plantară împreună cu arterele metatarsee plantare. La nivelul bazei degetelor, fiecare din aceşti nervi se împarte în **nervi digitali plantari proprii,** *nn. digitales plantares proprii,* care inervează pielea feţelor adiacente ale degetelor I-IV.

Nervul plantar medial se comportă asemănător nervului median la mână.

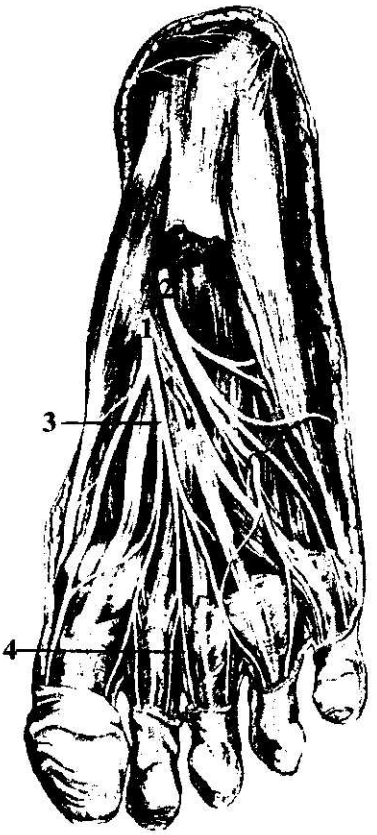

Fig. 144. Nervii feței plantare a piciorului: 1 – *n. plantaris medialis;* 2 – *n. plantaris lateralis;* 3 – *nn. digitales plantares communes;* 4 – *nn. digitales plantares proprii.*

Nervul plantar lateral, *n. plantaris lateralis,* de la originea sa merge între mușchii flexor scurt al degetelor și pătratul plantar, iar apoi în șanțul plantar lateral împreună cu vasele omonime. Acest nerv inervează mușchii pătrat plantar, abductor al degetului mic, flexorul scurt al degetului mic.

La nivelul extremității proximale a celui de-al cincilea os metatarsian, nervul plantar lateral se împarte în ramura superficială și profundă.

Ramura superficială, *r. superficialis,* trimite **nervul digital plantar propriu,** *n. digitalis plantaris proprius,* degetului V, care inervează pielea plantară laterală a degetului V și, în sens medial, – **nervul digital plantar comun,** *n. digitalis plantaris communis.* Ultimul se ramifică în doi nervi: **nervii digitali plantari proprii,** *nn. digitales plantares proprii,* ce inervează pielea fețelor adiacente ale degetelor IV și V.

Ramura profundă, *r. profundus,* se îndreaptă aproape transversal, însoțește arcul arterial plantar și inervează mușchii interosoși plantari și dorsali, ultimii doi lombricali, adductorul halucelui și capul lateral al flexorului scurt al halucelui.

Nervul plantar medial și nervul plantar lateral inervează și articulațiile piciorului. Nervul plantar lateral se comportă asemănător nervului ulnar la mână.

Plexul coccigian, *plexus coccigeus,* este format din ramurile anterioare ale nervilor spinali S_5 şi nervului coccigian C_{01}. Acest plex este localizat pe muşchiul coccigian şi ligamentul sacrospinal. Ramurile plexului coccigian sunt **nervii anococcigei,** *nn. anococcygei,* ce inervează pielea regiunii coccigiene şi a anusului.

Recapitularea inervaţiei membrului inferior

Membrul inferior, la fel ca şi membrul superior, este inervat de trei tipuri de nervi:

- **motori** – destinaţi muşchilor;
- **senzitivi** – care asigură sensibilitatea membrului inferior;
- **vasculari** – vasoconstrictori şi vasodilatatori, care se distribuie vaselor.

Nervii motori

– prima pereche de nervi lombari inervează muşchii iliopsoas şi croitor;

– a doua pereche de nervi lombari contribuie la inervaţia celor doi muşchi anterior menţionaţi şi a quadricepsului;

– a treia pereche de nervi lombari participă, împreună cu a patra pereche, la inervaţia muşchilor adductori şi a muşchilor fesieri;

– a patra pereche de nervi lombari inervează muşchii posteriori ai coapsei şi ai tibialului anterior;

– a cincea pereche de nervi lombari inervează muşchii fesieri, muşchii posteriori ai coapsei, anteriori ai gambei şi parţial muşchii peronieri;

– prima şi a doua perechi de nervi sacrali inervează muşchii peronieri, muşchii posteriori ai gambei şi muşchii piciorului.

Nervii senzitivi

Nervii senzitivi primesc excitaţii de la oase, periost, articulaţii, ligamente, piele, fascii. Nervii cutanaţi se distribuie unor regiuni bine determinate ale membrului inferior, care constituie teritoriul lor cutanat (fig. 145 A, B, C).

Pielea regiunii fesiere este inervată de către cinci grupe de nervi: ramura gluteală a nervului iliohipogastric, ramura gluteală a nervului

cutanat femural lateral, ramurile gluteale ale nervului cutanat femural posterior, ramurile posterioare ale nervilor lombari, ramurile posterioare ale nervilor sacrali.

Coapsa. Fața posterioară are inervație de la nervul cutanat femural posterior; **fața laterală** este inervată de nervul cutanat femural lateral; **fața medială** este inervată de nervul obturator; **fața anterioară** este inervată în partea superioară de nervii iliohipogastric, ilioinghinal și genitofemural, iar în restul coapsei de nervul femural.

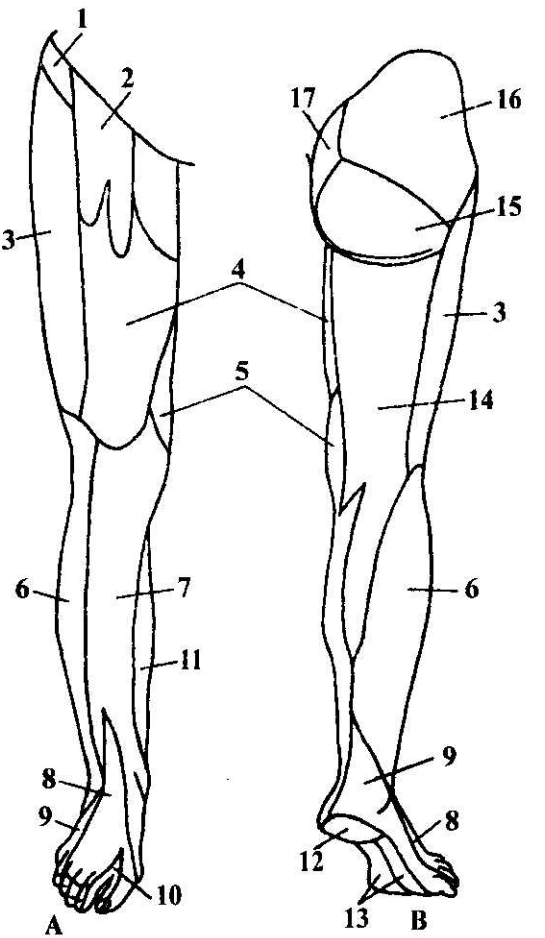

Fig. 145. Inervația pielii membrului inferior (A – aspect anterior; B – aspect posterior): 1 – *r. cutaneus lateralis n. iliohypogastrici;* 2 – *n. genitofemoralis;* 3 – *n. cutaneus femoris lateralis;* 4 – *rr. cutanei anteriores n. femoralis;* 5 – *r. cutaneus n. obturatorii,* 6 – *n. cutaneus surae lateralis (n. peroneus communis),* 7 – *n. saphenus (n. femoralis);* 8 – *n. peroneus superficialis;* 9 – *n. suralis;* 10 – *n. peroneus profundus;* 11 – *n. cutaneus surae medialis;* 12 – *n. tibialis;* 13 – *nn. plantares medialis et lateralis;* 14 – *n. cutaneus femoris posterior;* 15 – *nn. clunium inferiores;* 16 – *nn. clunium superiores;* 17 – *nn. clunium medii.*

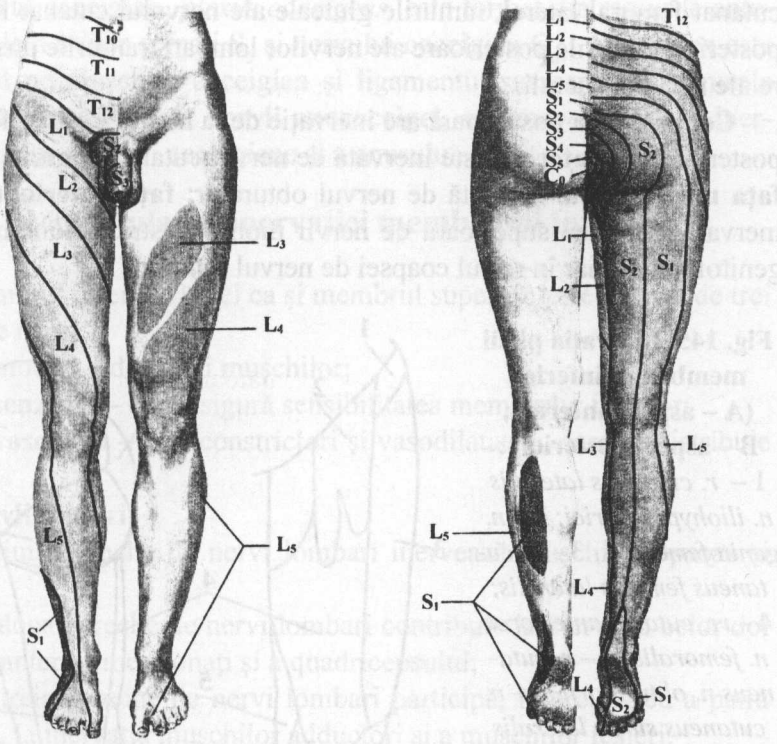

Fig. 145. C – zonele de distribuţie segmentară în regiunea membrului inferior şi porţiunea inferioară a trunchiului: I – aspect anterior; II – aspect posterior.

Gamba. Partea medială a feţei anterioare este inervată de nervul safen, iar partea laterală – de către nervul cutanat sural lateral. Pe partea posterioară a gambei deosebim două teritorii: în partea superioară a nervului cutanat femural posterior şi în partea inferioară al nervului cutanat sural medial şi a nervului sural.

Piciorul. Faţa plantară este inervată în partea sa posterioară de ramurile nervului tibial. Anterior acestui teritoriu, inervaţia este asigurată de nervii plantari medial şi lateral. De-a lungul marginii mediale a pi-

ciorului, există o zonă foarte îngustă, în care inervația este realizată de nervul safen. Fața dorsală a piciorului prezintă trei teritorii principale: medial, inervația este asigurată de nervul safen; lateral, de nervul sural; mijlociu, între cele două teritorii, inervația este înfăptuită de nervul peronier superficial, iar în dreptul primului spațiu interdigital, de terminația nervului peronier profund, care asigură și inervația porțiunilor adiacente ale primelor două degete.

Degetele. Pielea pe fața plantară a degetului cinci și jumătatea laterală a degetului patru este inervată de nervul plantar lateral, iar restul de nervul plantar medial.

Fața dorsală a degetelor prezintă următoarea inervație: jumătatea medială a primei falange a halucelui de nervul peronier superficial; jumătatea laterală a primei falange a halucelui și jumătatea medială a primei falange a degetului doi de nervul tibial profund; jumătatea laterală a primei falange a degetului doi, prima falangă a degetului trei și jumătatea medială a primei falange a degetului patru de nervul peronier superficial; jumătatea laterală a primei falange a degetului patru și prima falangă a degetului cinci de nervul sural.

Ultima falangă a halucelui, ultimele două falange ale degetelor doi și trei și jumătatea medială a ultimelor două falange ale degetului patru, au inervația asigurată de nervul plantar medial. Jumătatea laterală a ultimelor două falange ale degetului patru și ultimele două falange ale degetului cinci au inervația asigurată de nervul plantar lateral.

La nivelul plantei, distribuția ramurilor nervoase este asemănătoare celei de la mână, nervul plantar medial corespunzând nervului median, iar nervul plantar lateral – nervului ulnar.

Nervii vasculari sau **vasomotori** se dispun în jurul vaselor unde formează plexuri, care poartă numele vaselor pe care sunt situate. Acești nervi, în cea mai mare parte, provin din plexurile lomboaortal și hipogastric.

Nervii cranieni

Nervii cranieni, *nervi craniales,* aparţin encefalului. Ei inervează porţiunea nesegmentată a corpului – capul şi majoritatea viscerelor. Se descriu 12 perechi de nervi cranieni, numerotaţi cu cifre romane, în ordinea apariţiei lor la suprafaţa encefalului în direcţie frontooccipitală:

I – nervii olfactivi, *nervi olfactorii;*

II – nervul optic, *nervus opticus;*

III – nervul oculomotor, *nervus oculomotorius;*

IV – nervul trohlear, *nervus trochlearis;*

V – nervul trigemen, *nervus trigemenis;*

VI – nervul abducens, *nervus abducens;*

VII – nervul facial, *nervus facialis;*

VIII – nervul vestibulocohlear, *nervus vestibulochohlearis;*

IX – nervul glosofaringian, *nervus glossopharyngeus;*

X – nervul vag, *nervus vagus;*

XI – nervul accesor, *nervus accessorius;*

XII – nervul hipoglos, *nervus hypoglossus.*

Primele două perechi – nervul olfactiv şi nervul optic – sunt consideraţi ca părţi ale sistemului nervos central împinse la periferie. Nervul hipoglos este, la origine, un nerv segmentar, provenit din somitele occipitale. Ceilalţi nervi cranieni, după structura lor funcţională, sunt grupaţi astfel:

- nervii senzitivi sau senzoriali – olfactiv, optic, vestibulocohlear;
- nervii motori – trohlear, abducens, accesor şi hipoglos;
- nervii micşti – oculomotor, trigemen, facial, glosofaringian şi vag.

Nervii senzitivi sunt formaţi din fibrele nervoase centripete al neuronilor din tunica mucoasă a cavităţii nazale pentru I pereche, în retină pentru perechea a II-a şi în ganglionii senzitivi pentru perechea a VIII-a.

Nervii motori sunt constituiţi din axonii neuronilor ce formează nucleii motori ai perechilor IV, VI, XI şi XII de nervi cranieni.

În structura nervilor micşti deosebim fibre nervoase cu o structură funcţională diferită. Componenta senzitivă a perechilor V, VII, IX şi X de nervi cranieni reprezintă prelungirile centrale ale celulelor pseudounipolare, aflate în ganglionii senzitivi ai acestor nervi (tab. 3). Porţiunea motorie a nervilor III, IV, V, VI, VII, IX, X, XI şi XII este constituită din axonii neuronilor nucleilor motori ai nervilor corespunzători. Fibre vegetative parasimpatice conţin nervii oculomotor, facial, glosofaringian şi vag. Ele reprezintă fibrele preganglionare parasimpatice ce pornesc de la nucleii parasimpatici ai acestor nervi până la ganglionii vegetativi sau fibrele postganglionare ale axonilor neuronilor acestor ganglioni (tab. 4).

Tabelul 3

Ganglionii senzitivi ai nervilor cranieni şi localizarea lor

Denumirea nervilor	Denumirea ganglionilor	Localizarea ganglionilor
V, nervul trigemen	Ganglionul trigeminal	Impresiunea trigeminală ce se află în regiunea vârfului piramidei temporalului
VII, nervul facial	Ganglionul geniculat	Cotul canalului nervului facial din piramida temporalului
VIII, nervul vestibulocohlear	Ganglionul vestibular Ganglionul cohlear	Fundul conductului auditiv intern Canalul spiralat al modiolului
IX, nervul glosofaringian	Ganglionul superior Ganglionul inferior	La nivelul orificiului jugular La ieşire din orificiul jugular
X, nervul vag	Ganglionul superior Ganglionul inferior	La nivelul orificiului jugular Inferior de orificiul jugular

Tabelul 4

Ganglionii vegetativi (parasimpatici) din regiunea capului

Denumirea ganglionilor	Localizarea ganglionilor	Focarele parasimpatice din trunchiul cerebral; nervii ce conţin fibre preganglionare parasimpatice	Nervii ce conţin fibre postganglionare parasimpatice	Ce inervează
Ganglionul ciliar	Orbita, lateral de nervul optic	Nucleul accesor al nervului oculomotor; rădăcina oculomotorie a nervului oculomotor	Nervii ciliari scurţi	Muşchiul sfincter al pupilei, muşchiul ciliar
Ganglionul pterigopalatin	Fosa pterigopalatină, de-a lungul nervului maxilar	Nucleul salivator superior al nervului facial; nervul pietros mare din nervul facial	Nervii palatini, nervii nazali posteriori, nervul zigomatic	Glandele palatine, nazale, glanda lacrimală
Ganglionul submandibular	Deasupra glandei submandibulare	Nucleul salivator superior; coarda timpanică din nervul facial	Ramurile submandibulare	Glanda submandibulară
Ganglionul sublingual	Deasupra glandei sublinguale	Nucleul salivator superior; coarda timpanică din nervul facial	Ramurile sublinguale	Glanda sublinguală
Ganglionul otic	Exobaza craniului sub orificiul oval; de-a lungul nervului mandibular	Nucleul salivator inferior; nervul pietros mic din nervul glosofaringian	Nervul auriculotemporal	Glanda parotidă

Trebuie de menținut că în compoziția nervilor motori și micști se conțin fibre nervoase postganglionare simpatice ce provin din ganglionul cervical superior al lanțului simpatic.

Fiecare nerv cranian prezintă pentru studiu:

– **un nucleu,** plasat fie pe traiectul unor căi ascendente (senzitive) sau descendente (motorii), fie pe traiectul unor căi reflexe. Interconexiunile dintre nucleii de același fel (stânga, dreapta) sau de diferite feluri, permit un sinergism funcțional, respectiv alternanțe funcționale ale efectorilor;

– **originea aparentă** ce reprezintă locul de intrare sau ieșire din encefal. Toți nervii cranieni își au originea aparentă pe fața ventrală a trunchiului cerebral;

– **traiectul** *intracranian* este calea parcursă de la originea aparentă din encefal și până la endobaza craniului; *traiectul transcranian* – calea parcursă de nerv fie printr-un orificiu al bazei craniului, fie printr-un canal; ***traiectul exocranian*** – calea nervului spre regiunea capului, gâtului, toracelui și abdomenului;

– **distribuția** periferică realizată prin ramuri colaterale și terminale spre diferite părți somatice, respectiv viscerale ale capului, gâtului, toracelui și abdomenului (fig. 111);

– **conexiuni** la nivelul nucleului său sau pe traiectul acestuia. Acestea explică funcțiile, uneori multiple, ale unui singur nerv.

Structura căilor conductoare ale nervilor cranieni se caracterizează prin următoarele: primul neuron al **căilor motorii,** eferente, este localizat în porțiunea inferioară a circumvoluției precentrale. Prin tractul corticonuclear se formează sinapse cu neuronul doi, aflat în nucleii motori din trunchiul cerebral; prelungirile acestor neuroni efectuează inervația mușchilor striați. Căile corticonucleare pentru nervii cranieni 3, 4, 5, 6, 9, 10, 11 sunt parțial încrucișate, iar pentru nervii 7 și 12 – pe deplin încrucișate.

În cazul căilor aferente, senzitive, primul neuron se află în ganglionii somatici ai nervilor cranieni; al doilea neuron – în nucleii senzitivi ai trunchiului cerebral; al treilea neuron – în talamul optic, de la care, prin tractul talamocortical, ce trece prin treimea posterioară a brațului

posterior al capsulei interne, face legătura cu centrul cortical al analizatorului sensibilității generale din porțiunea inferioară a circumvoluției postcentrale.

Pentru căile conductoare eferente, vegetative, primul neuron este dislocat în nucleii vegetativi parasimpatici ai trunchiului cerebral, iar al doilea neuron – în ganglionii vegetativi așezați, îndeosebi, de-a lungul ramurilor nervului trigemen. Prelungirile periferice ale acestui neuron efectuează inervația parasimpatică a glandelor salivare.

Nervii olfactori

Nervii olfactori, *nn. olfactorii,* sau fila olfactoria, nume ce exprimă proveniența sa, este prima pereche de nervi cranieni. Reprezintă prelungirile axonice ale celulelor neurosenzoriale din mucoasa olfactivă, care acoperă cornetul nazal superior, lama ciuruită a etmoidului și partea superioară a mucoasei septului nazal. Ei nu formează un trunchi nervos, ci se grupează în 15-20 de nervi olfactori subțiri, care pătrund prin orificiile lamei ciuruite, străbat dura mater și ajung la bulbul olfactiv unde fac sinapsă (fig. 146). Axonii neuronilor bulbului olfactiv formează partea principală a tractului olfactiv care se termină prin trigonul olfactiv.

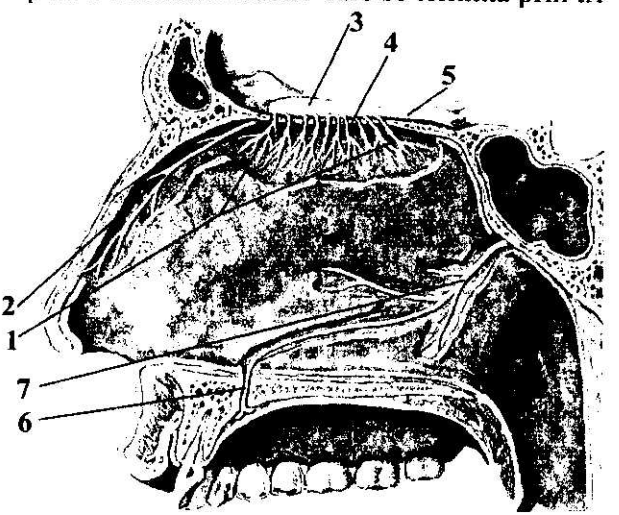

Fig. 146. Nervii olfactivi: 1 – *nn. olfactorii;* 2 – *r. nasalis internus n. ethmoidalis anterioris;* 3 – *bulbus olfactorius;* 4 – *lamina cribrosa;* 5 – *tractus olfactorius;* 6 – *canalis incisivus;* 7 – *n. nasopalatinus.*

Afecțiunile diverse ale mucoasei olfactive (rinite inflamatorii sau alergice), precum şi absența congenitală a acesteia sau a bulbului olfactiv, pot fi cauze ale anosmiei.

Nervul optic

Nervul optic, *n. opticus,* denumire ce indică originea sa, este a doua pereche de nervi cranieni. Nervul optic, împreună cu retina, îşi au originea embriologică în vezicula optică, prelungire a diencefalului. El este format de axonii celulelor ganglionare din stratul ganglionar al retinei. Fibrele sunt grupate în fascicule şi separate prin septuri conjunctive – *vagina interni nervi optici,* omolog al piei-mater, care conține vase ce pătrund în nerv. Superficial, este dislocată *vagina externa nervi optici,* omolog al durei mater. Între cele două teci, se află **spațiile intervaginale,** *spatia intervaginalia.* Prin ele are loc refluxul umoarei apoase în spațiile subarahnoidale ale encefalului.

Acest nerv începe pe retină, în regiunea petei oarbe, de unde penetrează tunica vasculară şi sclera globului ocular. Apare la polul posterior al globului ocular medial şi inferior de acesta, trece în orbită, spre canalul optic, prin care pătrunde în cavitatea craniului. Topografic, la nervul optic distingem patru porțiuni (fig. 147):

– **porțiunea intraoculară** perforează tunicele globului ocular;

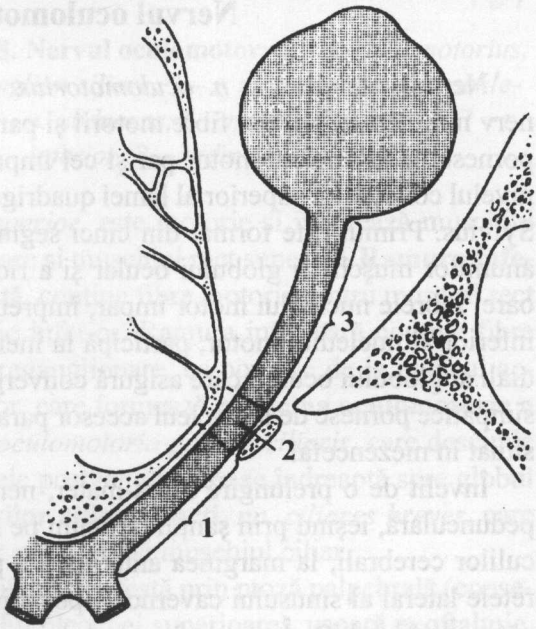

Fig. 147. Porțiunile nervului optic: 1 – porțiunea intracraniană; 2 – porțiunea intracanaliculară; 3 – porțiunea orbitală.

– **porţiunea orbitală** se întinde de la polul posterior al globul ocular şi până la canalul optic; aproximativ la mijlocul acestei porţiuni, în nervul optic pătrunde artera centrală a retinei, care aderă la vena omonimă. Ajuns la vârful conului muscular, nervul trece prin compartimentul superior al inelului tendinos comun şi pătrunde în canalul optic, alături de artera oftalmică;

– **porţiunea intracanaliculară,** a cărei lungime corespunde lungimii canalului optic;

– **porţiunea intracraniană,** dislocată la baza encefalului, în spaţiul subarahnoidian, de la canalul optic şi până la chiasma optică, acoperită de pia mater a encefalului. Grosimea nervului optic, împreună cu tunicele sale, este de 4 mm, iar lungimea de 50 mm; cei mai lungă (25 – 30 mm) este porţiunea orbitală.

Nervul oculomotor

Nervul oculomotor, *n. oculomotorius* – perechea a III-a, este un nerv mixt, constituit din fibre motorii şi parasimpatice. Fibrele motorii pornesc de la nucleul motor par şi cel impar, situaţi în mezencefal, la nivelul colicului superior al lamei quadrigemine, ventral de apeductul Sylvius. Primul este format din cinci segmente care asigură inervaţia anumitor muşchi ai globului ocular şi a ridicătorului pleoapei superioare. Fibrele nucleului motor impar, împreună cu cele ale segmentului inferior al nucleului motor, participă la inervaţia muşchilor drepţi mediali ai globului ocular, care asigură convergenţa oculară. Fibrele parasimpatice pornesc de la nucleul accesor parasimpatic al oculomotorului situat în mezencefal.

Învelit de o prelungire a pia-mater, nervul străbate cisterna interpedunculară, ieşind prin şanţul omonim pe suprafaţa medială a pedunculilor cerebrali, la marginea anterioară a punţii. Nervul trece pe peretele lateral al sinusului cavernos, apoi prin fisura orbitală superioară pătrunde în orbită. În peretele sinusului cavernos, nervul oculomotor anastomozează cu nervul oftalmic şi primeşte de la plexul cavernos fibre simpatice, destinate muşchilor netezi ai globului ocular.

Înainte de a pătrunde în orbită, nervul se împarte într-o ramură superioară şi una inferioară (fig. 148). Aceste două ramuri terminale ies din craniu şi intră în orbită prin fisura orbitală superioară şi trec prin **inelul tendinos comun,** *annulus tendineus communis,* pe care îşi au originea muşchii drepţi ai globului ocular.

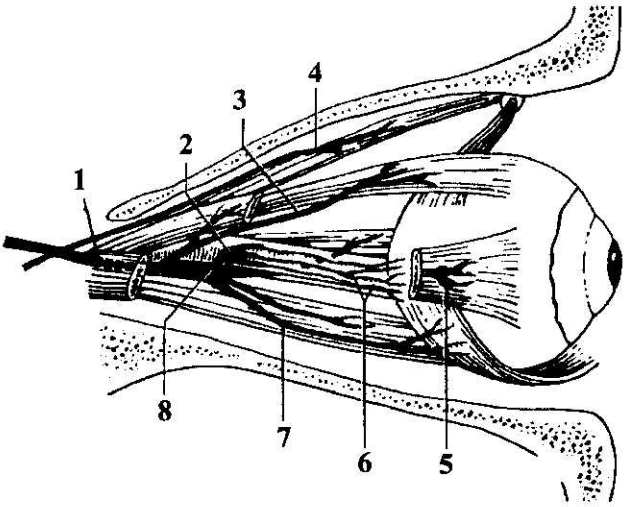

Fig. 148. Nervul oculomotor: 1 – *n. oculomotorius;* 2 – *ganglion ciliare;* 3 – *r. superior;* 4 – *n. trochlearis;* 5 – *n. abducens;* 6 – *nn. ciliares breves;* 7 – *r. inferior;* 8 – *radix oculomotoria.*

Ramura superioară, *r. superior,* este motorie şi inervează muşchiul levator al palpebrei superioare şi muşchiul rect superior. **Ramura inferioară,** *r. inferior,* este mixtă, conţine fibre motorii pentru muşchii rect medial, rect inferior şi oblic inferior. Ramura inferioară conţine fibre vegetative parasimpatice preganglionare, ce pornesc de la nucleul accesor al nervului oculomotor, care formează **rădăcina oculomotorie a ganglionului ciliar,** *radix oculomotoria ganglii ciliaris,* care descinde spre ganglionul ciliar. Fibrele postganglionare se îndreaptă spre globul ocular în componenţa **nervilor ciliari scurţi,** *nn. ciliares breves,* care inervează muşchiul sfincter al pupilei şi muşchiul ciliar.

Paralizia oculomotorului se manifestă prin ptoză palpebrală (consecinţă a paraliziei ridicătorului pleoapei superioare), uşoară exoftalmie, midriază (mărire a diametrului pupilei) şi imposibilitatea acomodării la apropiere (ca urmare a paraliziei sfincterului pupilei şi muşchiului ciliar).

Nervul trohlear

Nervul trohlear, *n. trochlearis* – perechea a IV-a, este cel mai subțire din nervii cranieni. Se compune din axonii neuronilor nucleului motor, situat ventral față de apeductul cerebral, în dreptul colicului inferior al lamei quadrigeminale. Iese din mezencefal pe suprafața dorsală a trunchiului cerebral, de o parte și de alta a vălului medular superior. Nervul perforează dura mater și, orientându-se anterior, trece prin peretele lateral al sinusului cavernos și prin fisura orbitală superioară pătrunde în orbită (fig. 149, 150). Nervul trohlear inervează mușchiul oblic superior.

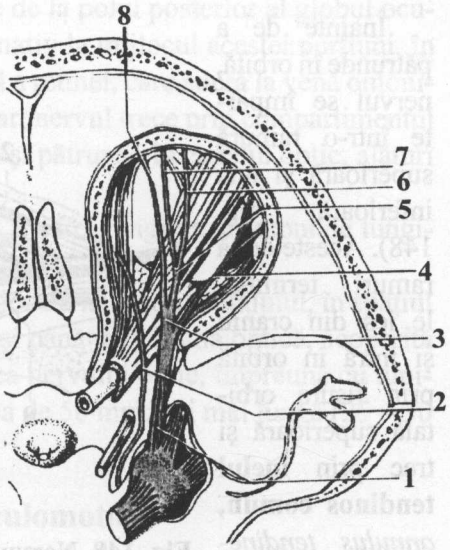

Fig. 149. Nervul trohlear, nervul oftalmic: 1 – *n. ophthalmicus;* 2 – *n. trochlearis;* 3 – *n. frontalis;* 4 – *n. lacrimalis;* 5 – *n. supraorbitalis;* 6 – *r. lateralis;* 7 – *r. medialis;* 8 – *n. supratrochlearis.*

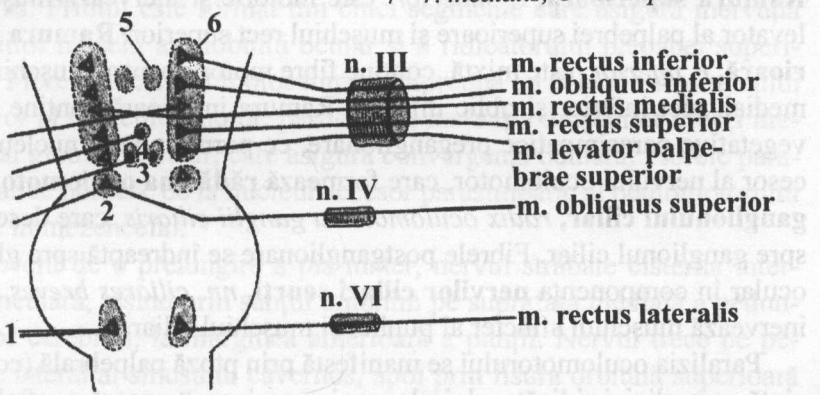

Fig. 150. Nervii motori oculari: oculomotor, trohlear și abducens. Topografia nucleilor, distribuție: 1 – *nucl. n. abducens;* 2 – *nucl. n. trochlearis;* 3 – *nucl. accessorius III;* 4 – *nucl. impar III;* 5 – *n. tractus longitudinalis medialis;* 6 – *nucl. n. oculomotorius.*

Paralizia nervului trohlear face imposibilă întoarcerea globului ocular în jos şi lateral.

Nervul trigemen

Nervul trigemen, *n. trigeminis* – perechea a V-a, este un nerv mixt. Conţine: fibre senzitive (somato-aferente) de la tegumentele feţei; fibre viscero-aferente generale, de la mucoasele pe care le inervează:

– fibre proprioceptive, de la muşchii masticatori şi articulaţia temporomandibulară;

– fibre motorii, pentru muşchii derivaţi din primul arc branhial.

Fibrele motorii reprezintă axonii nucleului motor al nervului trigemen, localizat în punte. Fibrele senzitive sunt reprezentate de prelungirile neuronilor **ganglionului trigeminal,** *ganglion trigeminale* (ganglionul Gasser), localizat pe faţa anterioară a piramidei temporalului, în impresiunea trigeminală, într-un diverticul al durei mater, denumit „cavum Meckeli".

Prelungirile centrale ale celulelor pseudounipolare formează un trunchi în formă de con, care se termină prin sinapse în celulele celor trei nuclei: *nucl. mezencephalicus, nucl. pontinus* şi *nucl. tractus spinalis n. trigemini.*

Prelungirile periferice ale celulelor pseudounipolare din ganglionul trigeminal se deplasează la periferie în componenţa celor trei ramuri ale nervului trigemen care se termină cu receptori în pielea feţei, în tunica mucoasă a cavităţii nazale şi sinusurilor paranazale, a cavităţii bucale, a limbii, în pulpa dinţilor, conjunctiva ochiului, mucoasa gingivală.

Nervul trigemen iese din encefal la limita dintre punte şi pedunculul cerebelar mijlociu prin două rădăcini – senzitivă şi motorie. **Rădăcina senzitivă,** *radix sensoria,* reprezintă totalitatea prelungirilor centrale ale neuronilor pseudounipolari din ganglionul trigeminal, numită *portio major n. trigemini.* **Rădăcina motorie,** *radix motoria,* este mai subţire, fiind numită şi *portio minor n. trigemini.* Ea trece pe dedesubtul ganglionului trigeminal, fără nicio conexiune cu neuronii localizaţi în el, şi se ataşează exclusiv nervului mandibular, cu care se contopeşte în dreptul orificiului oval sau puţin mai jos de el.

De la nervul trigemen pornesc trei ramuri: ramura I – nervul oftalmic, ce realizează inervaţia senzitivă a treimei superioare a feţei; ramura II – nervul maxilar, ce asigură inervaţia senzitivă a treimei mijlocii a feţei; ramura III – nervul mandibular, nerv mixt ce asigură inervaţia senzitivă a treimei inferioare a feţei şi inervaţia motorie a muşchilor masticatori (fig. 151). Toate aceste trei ramuri, până la ieşirea lor din craniu, sunt acoperite de dura mater, având un aspect plexiform.

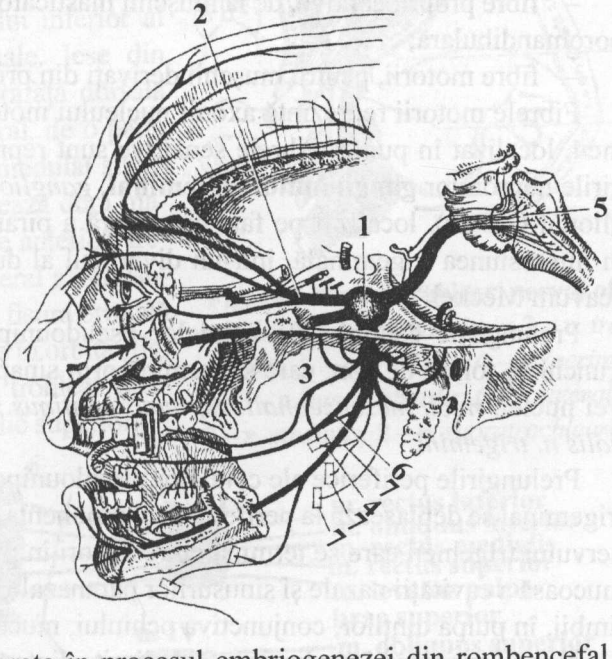

Fig. 151. Schema nervului trigemen: 1 – *ganglion trigeminale;* 2 – *n. ophthalmicus;* 3 – *n. maxillaris;* 4 – *n. mandibularis;* 5 – *planşeul ventriculului IV;* 6 – *n. lingualis;* 7 – *rr. musculares.*

Specific pentru ramurile nervului trigemen este prezenţa pe traiectul lor a ganglionilor vegetativi formaţi din neurocitele emigrate în procesul embriogenezei din rombencefal, şi anume: cu nervul oftalmic – ganglionul ciliar, cu nervul maxilar – ganglionul pterigopalatin, cu nervul mandibular – ganglionul otic, iar cu nervul lingual (din ramura III) – ganglionii sublingual şi submandibular. În neuronii acestor ganglioni formează sinapse fibrele preganglionare parasimpatice de la perechile de nervii III, VII şi IX. Fibrele postganglionare, ce pornesc de la aceşti ganglioni, se alipesc la ramurile nervului trigemen prin intermediul cărora ajung la glandele salivare.

De la fiecare din ramurile nervului trigemen pornesc ramuri senzitive spre pahimeningele encefalului.

Nervul oftalmic, *n. ophthalmicus,* realizează inervația globului ocular, glandei lacrimale, sacului lacrimal, tunicii mucoase a labirintului etmoidal și sinusurilor frontal și sfenoid, pielea și conjunctiva pleoapei superioare, dorsul nasului și frunții. Prin urmare, teritoriul de inervație a acestui nerv se află la nivelul orbitei și mai sus de ea.

Nervul oftalmic se desprinde de la partea medială a ganglionului trigeminal, fiind cea mai subțire din cele trei ramuri ale trigemenului. Nervul pătrunde în peretele sinusului cavernos, fiind situat inferior și lateral de nervul trohlear. La acest nivel nervul oftalmic are anastomoze cu perechile III, IV și VI.

Înainte de a pătrunde în orbită prin fisura orbitală superioară, nervul oftalmic se împarte în trei ramuri terminale: nervul lacrimal, nervul frontal și nervul nazociliar (fig. 152).

Nervul lacrimal, *n. lacrimalis,* trece de-a lungul peretelui lateral al orbitei și se îndreaptă spre glanda lacrimală. Înainte de a perfora glanda lacrimală, nervul primește o **ramură comunicantă de la nervul zigomatic,** *r. communicans cum nervo zygomatico* (nervul zigomatic este o ramură a nervului maxilar din nervul trigemen). Pe această cale ajung la glanda lacrimală fibre parasimpatice postganglionare din ganglionul pterigopalatin, sosite aici pe calea nervului facial.

Ramurile terminale ale nervului lacrimal inervează pielea și conjunctiva unghiului lateral al ochiului și glanda lacrimală.

Nervul frontal, *n. frontalis,* trece pe sub peretele superior al orbitei și înainte de a ieși din orbită se împarte în două ramuri terminale:

– **nervul supraorbital,** *n. supraorbitalis,* iese din orbită prin incizura omonimă și se împarte în **ramura medială,** *r. medialis,* și **ramura laterală,** *ramus lateralis,* care inervează pielea frunții. Ambele ramuri terminale trimit fibre nervoase la mucoasa sinusului frontal. În afara orbitei ramura laterală anastomozează cu nervul facial;

– **nervul supratrohlear,** *n. supratrochlearis,* merge de-a lungul mușchiului oblic superior și se termină în pielea rădăcinii nasului, porțiunii inferioare a frunții, în pielea și conjunctiva palpebrei superioare

din regiunea unghiului medial al ochiului.

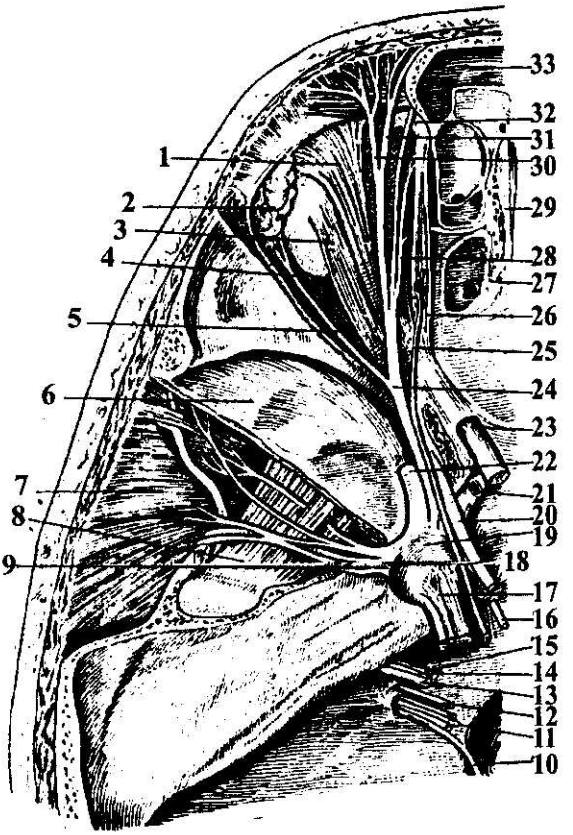

Fig. 152. Nervii orbitei (aspect superior): 1 – *m. levator palpebrae superior;* 2 – *glandula lacrimalis;* 3 – *m. rectus superior;* 4 – *n. lacrimalis;* 5 – *m. rectus lateralis;* 6 – *fossa cranii media;* 7 – *m. temporalis;* 8 – *m. pterygoideus;* 9 – *n. mandibularis;* 10 – *n. accessorius;* 11 – *n. vagus;* 12 – *n. glossopharyngeus;* 13 – *n. cochlearis;* 14 – *n. vestibularis;* 15 – *n. facialis;* 16, 18 – *n. abducens;* 17 – *n. trigeminus;* 19 – *ganglion trigeminale;* 20 – *n. oculomotorius;* 21 – *a. carotis interna;* 22 – *n. maxillaris;* 23 – *n. opticus;* 24 – *n. ophthalmicus;* 25 – *n. trochlearis;* 26 – *m. obliquus superior;* 27 – *lamina cribrosa;* 28 – *n. nasociliaris;* 29 – *crista gali;* 30 – *n. supraorbitalis;* 31 – *n. frontalis;* 32 – *trochlea;* 33 – *sinus frontalis.*

Nervul nazociliar, *n. nasociliaris,* trece pe dedesubtul mușchiului drept superior, între acesta și nervul optic, și trimite următoarele ramuri:

– **nervii etmoidali anterior și posterior,** *nn. ethmoidales anterior* et *posterior,* spre mucoasa labirintului etmoidal;

– **ramuri nazale,** *rr. nasales,* către mucoasa porțiunii anterioare a cavității nazale;

– **nervii ciliari lungi,** *nn. ciliares longi,* – spre scleră şi tunica vasculară a globului ocular;

– **nervul infratrohlear,** *n. infratrochlearis,* trece pe sub muşchiul oblic superior şi se îndreaptă spre pielea unghiului medial al ochiului şi rădăcina nasului;

– **ramura comunicantă cu ganglionul ciliar,** *r. communicans cum ganglio ciliaris,* prin care la ganglionul ciliar ajung fibre nervoase senzitive ce trec prin el şi continuă cu 15-20 **nervi ciliari scurţi,** *nn. ciliares breves.* Aceşti nervi, pe lângă fibrele senzitive, provenite din nervul nazociliar, mai conţin şi fibre nervoase simpatice şi parasimpatice postganglionare de la ganglionul ciliar şi de la neuronii ganglionului cervical superior. Nervii ciliari scurţi asigură inervaţia senzitivă şi vegetativă a irisului şi muşchiului ciliar.

Nervul maxilar, *n. maxillaris,* inervează mucoasa gingivală şi dinţii superiori, pielea nasului, a pleoapei inferioare, a buzei superioare, obrajilor şi regiunii temporale, tunica mucoasă a bolţii palatine, a buzei superioare, a cavităţii nazale, a sinusului maxilar şi obrajilor. Prin urmare, el inervează etajul mijlociu al feţei dintre orbită şi cavitatea bucală.

În porţiunea intracraniană de la nervul maxilar porneşte o **ramură durală,** *r. meningeus,* care inervează dura mater din fosa craniană medie.

Nervul maxilar se desprinde de la ganglionul trigeminal, se îndreaptă înainte, părăseşte cavitatea craniului prin orificiul rotund şi pătrunde în fosa pterigopalatină unde se împarte în trei ramuri: o ramură laterală – nervul zigomatic; o ramură medie – nervul infraorbital; o ramură medială – nervii pterigopalatini (fig. 153).

Nervul zigomatic, *n. zygomaticus,* se desprinde de la nervul maxilar imediat ce acesta pătrunde în fosa pterigopalatină şi trece în orbită prin fisura orbitală inferioară. În orbită trimite ramura comunicantă ce conţine fibre parasimpatice postganglionare spre nervul lacrimal, pentru inervaţia glandei lacrimale. Aceste fibre pornesc de la ganglionul pterigopalatin. Apoi nervul zigomatic pătrunde în orificiul zigomatico-orbital şi trimite cele două ramuri terminale ale sale:

– **ramura zigomaticotemporală,** *ramus zygomaticotemporalis,* care trece prin orificiul omonim şi inervează pielea regiunii temporale şi a unghiului lateral al ochiului;

– **ramura zigomaticofacială,** *ramus zygomaticofacialis,* iese prin *orificiul omonim şi inervează pielea pomeţilor obrazului (pielea regiunii zigomatice).*

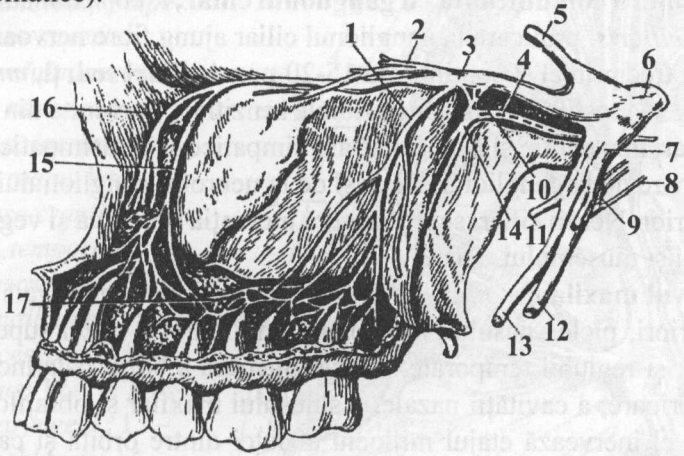

Fig. 153. Nervul maxilar: 1 – *rami alveolares superiores posteriores;* 2 – *n. zygomaticus;* 3 – *n. maxillaris;* 4 – *n. canalis pterygoidei;* 5 – *n. ophthalmicus;* 6 – *n. trigeminus;* 7 – *n. mandibularis;* 8 – *chorda tympani;* 9 – *ganglion oticum;* 10 – *rami communicantes cum ganglion pterygopalatinum;* 11 – *n. massetericus;* 12 – *n. alveolaris inferior;* 13 – *n. lingualis;* 14 – *ganglion pterygopalatinum;* 15 – *rami alveolares superiores anteriores;* 16 – *n. infraorbitalis;* 17 – *plexus dentalis superior.*

Nervul infraorbital, *n. infraorbitalis,* continuă traiectul nervului maxilar, pătrunde în orbită prin fisura orbitală inferioară, străbate şanţul şi canalul infraorbital şi iese prin orificiul infraorbital pe faţa anterioară a maxilei în fosa canină, unde se împarte într-un mănunchi de ramuri terminale, denumit *pes anserinus minor:* **ramurile palpebrale inferioare,** *rr. palpebrales inferiores,* inervează pielea şi conjunctiva pleoapei inferioare; **ramurile nazale externe,** *rr. nasales externi,* se ramifică în pielea nasului; **ramurile labiale superioare,** *rr. labiales superiores,* spre pielea şi mucoasa buzei superioare.

În şanţul şi canalul infraorbital, de la nervul infraorbital, pornesc **ramurile alveolare superioare anterioare şi medii,** *rr. alveolares superiores anteriores* et *medius,* care în interiorul maxilei, pe planşeul sinusului maxilar formează **plexul dental superior,** *plexus dentalis superior.* De la acest plex pornesc: **ramurile dentale superioare,** *rr. dentales superiores,* inervează dinţii maxilei; **ramurile gingivale superioare,** *rr. gingivales superiores,* inervează gingiile; **ramurile nazale interne,** *rr. nasales interni,* spre mucoasa regiunii anterioare a cavităţii nazale.

Ramurile alveolare superioare posterioare, *rr. alveolares superiores posteriores,* în număr de două, se desprind de la nervul infraorbital în fosa pterigopalatină, coboară spre tuberozitatea maxilei, pătrunzând în orificiile alveolare ale acestuia şi se îndreaptă spre molarii superiori, urmând în canaliculele situate în grosimea peretelui posterior al sinusului maxilar.

În sinusitele maxilare, procesul inflamator poate cointeresa şi ramurile alveolare, provocând dureri la nivelul dinţilor superiori fără careva leziuni dentare. Peretele inferior al şanţului şi canalului infraorbital este foarte subţire, uneori putând chiar lipsi, astfel că şi nervul infraorbital este tapetat direct de mucoasa sinusuală, ceea ce explică apariţia în sinuzitele maxilare, a durerilor localizate în teritoriul de distribuţie a nervului infraorbital.

Nervul infraorbital are anastomoză cu ramurile terminale (bucale) ale nervului facial şi pe calea acestei anastomoze ajunge la glandele salivare ale vestibulului bucal – inervaţie parasimpatică descedentă din nucleul salivator superior.

Ramurile ganglionare, *rr. ganglionares,* pleacă de la nervul maxilar spre ganglionul pterigopalatin. Ele conţin fibre senzitive care trec prin ganglion şi continuă în componenţa ramurilor ce pornesc de la ganglionul pterigopalatin.

Ganglionul pterigopalatin, *ganglion pterygopalatinum,* este un ganglion parasimpatic, ataşat anatomic nervului maxilar, iar funcţional nervului facial, fiind situat profund în fosa pterigopalatină, imediat lângă orificiul sfenopalatin, sub nervul maxilar şi înaintea orificiului anterior al canalului pterigoidian (fig. 154).

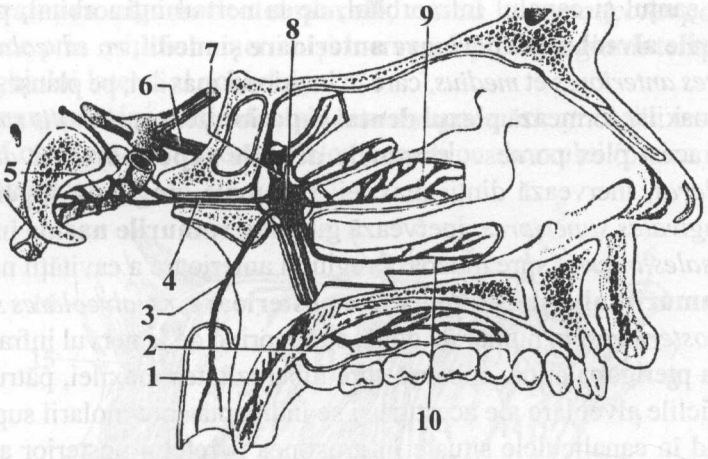

Fig. 154. Nervul maxilar, ganglionul pterigopalatin: 1 – *nn. palatini minores;* 2 – *n. palatinus major;* 3 – *r. pharingeus;* 4 – *n. canalis pterygoidei;* 5 – *a. carotis interna;* 6 – *n. maxillaris;* 7 – *rr. ganglionares;* 8 – *ganglion pterygopalatinum;* 9 – *rr. nasales posteriores superiores laterales;* 10 – *rr. nasales posteriores inferiores laterales.*

Din ganglionul pterigopalatin pornesc:

– **ramurile nazale posterioare superioare mediale şi laterale,** *rr. nasales posteriores superiores mediales* et *laterales,* care pătrund în cavitatea nazală prin orificiul sfenopalatin pentru a inerva mucoasa şi glandele nazale. Orificiul sfenopalatin se găseşte imediat posterior de cornetul nazal mijlociu ce reprezintă un reper important în anestezia locală a structurilor nazale.

– **nervul nazopalatin,** *n. nasopalatinus,* traversează orificiul sfenopalatin pentru a ajunge la mucoasa cavităţii nazale, descinzând anterior şi inferior până la nivelul canalului incisiv în care pătrunde şi inervează mucoasa palatului dur.

Nervul palatin mare şi nervii palatini mici, *n. palatinus major* et *nn. palatini minores,* trec prin canalele omonime şi inervează mucoasa palatului dur şi moale.

Ramurile nazale posterioare inferioare, *rr. nasales posteriores inferiores,* se orientează vertical, descendent în canalul palatin mare,

pentru a inerva mucoasa cornetului nazal inferior şi a meatului mijlociu şi inferior.

Nervul mandibular, *n. mandibularis,* este o ramură mixtă care include fibre nervoase senzitive şi motorii. El inervează dinţii şi gingia mandibulară, pielea regiunilor temporală, parotidomaseterică şi bucală, buza inferioară, o parte din pavilionul urechii, muşchii masticatori şi mucoasa porţiunii anterioare a limbii şi a planşeului cavităţii bucale.

Nervul mandibular ia naştere la nivelul cavităţii trigeminale prin două rădăcini: o rădăcină senzitivă mai voluminoasă, care se desprinde din ganglionul trigeminal, şi o rădăcină motorie situată inferior de precedenta. Nervul mandibular părăseşte cavitatea craniană prin orificiul oval şi ajunge în fosa infratemporală, unde se plasează între cei doi muşchi pterigoidieni.

Fibrele senzitive ale nervului sunt prelungirile periferice ale neuronilor situaţi în ganglionul trigeminal. Fibrele motorii sunt reprezentate de axonii neuronilor din nucleul motor al nervului trigemen.

După ieşirea din craniu, nervul mandibular se ramifică în (fig. 155):

– **nervii motori: nervul maseter,** *n. massetericus,* **nervii**

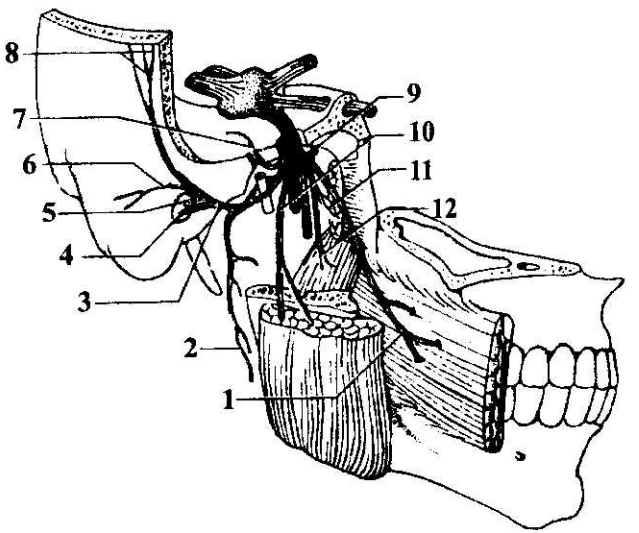

Fig. 155. Nervul mandibular: 1 – *n. buccalis;* 2 – *rr. parotidei;* 3 – *n. auriculotemporalis;* 4 – *n. meatus acustici externi;* 5 – *r. membranae tympani;* 6 – *nn. auriculares anteriores;* 7 – *r. meningeus;* 8 – *rr. temporales superficiales;* 9 – *nn. temporales profundi;* 10 – *n. massetericus;* 11 – *n. pterygoideus lateralis;* 12 – *n. pterygoideus medialis.*

temporali profunzi, *nn. temporales profundi,* **nervii pterigoidieni lateral şi medial,** *nn. pterygoidei laterales* et *mediales;* **nervul muşchiului tensor al vălului palatin,** *n. musculi tensoris veli palatini;* **nervul muşchiului tensor al timpanului,** *n. musculi tensoris tympani;*

– **nervii senzitivi: ramura meningeală,** *r. meningeus,* este o ramură recurentă a nervului mandibular, care pătrunde în cavitatea craniană prin orificiul spinos, însoţind traiectul arterei meningee mijlocii, şi inervează pahimeningele encefalului în regiunea fosei mediale a craniului;

– **nervul bucal,** *n. buccalis,* este destinat inervaţiei pielii şi mucoasei bucale, adiacente muşchiului buccinator;

– **nervul auriculotemporal,** *n. auriculotemporalis,* ramură terminală a nervului mandibular, destinată inervaţiei meatului acustic extern, pielii pavilionului auricular şi regiunii temporale. Ia naştere cu două rădăcini în fosa infratemporală, inferior de ganglionul otic între care se situează artera meningee medie. După unirea celor două rădăcini nervul auriculotemporal ocoleşte colul mandibulei şi pătrunde în regiunea parotideomasetericâ. La acest nivel dă naştere la:

– **nervul meatului acustic extern,** *n. meatus acustici externi,* ce inervează pielea acestei regiuni;

– **ramuri pentru membrana timpanului,** *rr. membranae tympani;*

– **ramuri parotidiene,** *rr. parotidei,* destinate glandei parotide care conţin şi fibre nervoase postganglionare parasimpatice (secretorii). Acestea din urmă aderă la nervul auriculotemporal prin intermediul **ramurii comunicante a ganglionului otic;**

– **ramuri comunicante cu nervul facial,** *rr. communicantes cum nervo faciale,* sunt situate în parenchimul glandei parotide, la nivelul colului mandibulei;

– **nervii auriculari anteriori,** *nn. auriculares anteriores,* inervează porţiunea anterioară a pavilionului urechii;

– **nervii temporali superficiali,** *nn. temporales superficiales,* reprezintă ramurile terminale ale nervului auriculotemporal ce se distribuie pielii regiunii temporale şi se anastomozează cu ramurile provenite din nervul facial, nervul frontal şi nervul occipital mare;

– **ramuri ganglionare pentru ganglionul otic,** *rr. ganglionares ad ganglion oticum,* care trec prin ganglionul otic sub formă de ramuri parotidiene spre glanda parotidă în componenţa cărora sunt fibre senzitive şi postganglionare parasimpatice. Fibrele preganglionare parasimpatice ajung la ganglionul otic în componenţa nervului pietros mic de la nucleul salivator inferior al nervului glosofaringian.

Ganglionul otic, *ganglion oticum,* este un ganglion parasimpatic, ataşat morfologic nervului mandibular, dar aparţinând funcţional fibrelor parasimpatice preganglionare venite din nucleul salivator inferior al nervului glosofaringian şi cu fibrele postganglionare destinate glandei parotide şi glandelor salivare ale vestibulului bucal. El este situat în fosa infratemporală inferior de orificiul oval şi medial de nervul mondibular.

Nervul alveolar inferior, *n. alveolaris inferior,* este cea mai voluminoasă ramură terminală a nervului mandibular. Ia naştere în fosa infratemporală, coboară între muşchii pterigoidieni, pătrunde în canalul mandibular prin orificiul mandibular şi părăseşte acest canal prin orificiul mental sub denumirea de nervul mental.

În traiectul său din nervul alveolar inferior iau naştere (fig. 156):

– **nervul milohioidian,** *n. mylohyoideus,* cu originea în spaţiul pterigomandibular, înainte ca nervul

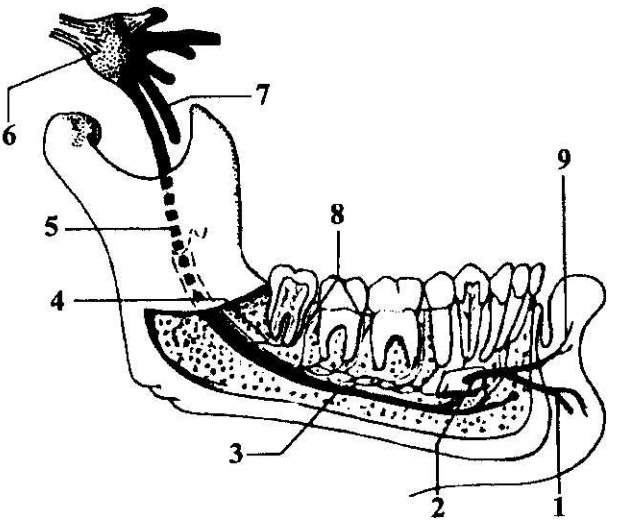

Fig. 156. Nervul alveolar inferior: 1 – *rr. mentales;* 2 – *n. mentalis;* 3 – *plexus dentalis inferior;* 4 – *rr. dentales inferiores;* 5 – *n. alveolaris inferior;* 6 – *ganglion trigeminale;* 7 – *n. lingualis;* 8 – *rr. gingivales inferiores;* 9 – *rr. labiales inferiores.*

alveolar inferior să pătrundă în canalul mandibular, inervează muşchiul omonim şi venterul anterior al muşchiului digastric. La nivelul canalului mandibular nervul alveolar inferior formează **plexul dentar inferior,** *plexus dentalis inferior,* de la care se desprind:

– **ramuri dentale inferioare,** *rr. dentales inferiores,* destinate dinţilor inferiori, unde fiecare ramură dentară inferioară pătrunde în dinte prin orificiul apexului dentar;

– **ramuri gingivale inferioare,** *rr. gingivales inferiores,* destinate gingiei inferioare;

– **nervul mental,** *n. mentalis,* ia naştere la nivelul orificiului mental, nivel la care se împarte în **ramuri mentale,** *rr. mentales,* pentru pielea regiunii mentale, **ramuri labiale inferioare,** *rr. labiales inferiores,* pentru mucoasa buzei inferioare.

Nervul lingual, *n. lingualis* (fig. 157), este destinat inervaţiei mucoasei porţiunii anterioare a limbii, a planşeului cavităţii bucale şi a gingiei mandibulare. Este format din fibre nervoase ce recepţionează sensibilitatea generală – durere, simţul tactil, sensibilitatea termică. El ia naştere din nervul mandibular în fosa infratemporală. Deplasându-

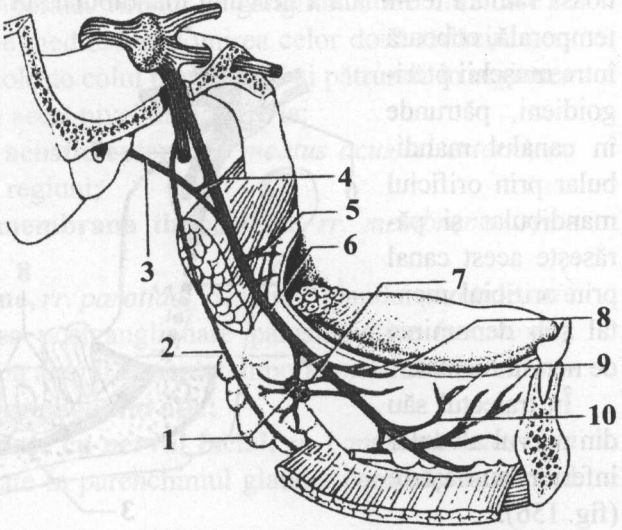

Fig. 157. Nervul lingual: 1 – *ganglion submandibulare;* 2 – *n. mylohyoideus;* 3 – *chorda tympani;* 4 – *r. communicans cum chorda tympani;* 5 – *rr. istmi faucium;* 6 – *n. lingualis;* 7 – *rr. ganglionares;* 8 – *rr. linguales;* 9 – *n. sublingualis;* 10 – *r. communicans cum n. hypoglossi.*

se pe fața internă a mandibulei, se aranjează sub mucoasa planşeului bucal şi pătrunde în partea inferioară a limbii.

În traiectul său nervul lingual dă naştere la următoarele ramuri:

– **ramuri pentru istmul faringian,** *rr. isthmi faucium,* destinate inervației mucoasei vălului palatin, tonsilei palatine şi porțiunii posterioare a planşeului bucal;

– **ramuri ganglionare,** *rr. ganglionares,* conțin fibre senzitive şi fibre preganglionare parasimpatice ce se distribuie **ganglionului submandibular,** *ganglion submandibulare,* şi **ganglionului sublingual,** *ganglion sublinguale* (fig. 158). Fibrele parasimpatice preganglionare din componența nervului lingual aderă la el prin **ramura comunicantă cu coarda timpanului,** *r. communicans cum chorda tympani;*

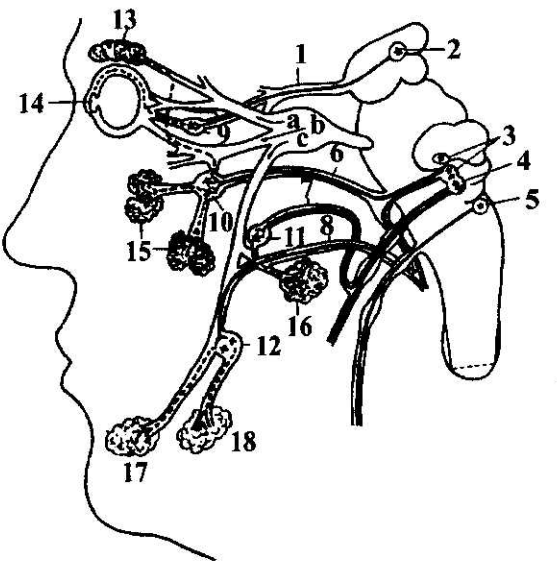

Fig. 158. Ganglionii vegetativi cranieni şi distribuirea fibrelor postganglionare (*a – n. ophthalmicus; b – n. maxillaris; c – n. Mandibularis):* 1 – *n. oculomotorius;* 2 – *nucleus oculomotorius accessorius;* 3 – *nucleus lacrimalis et nucleus salivatorius superior (n. facialis);* 4 – *nucleus salivatorius inferior (n. glossopharyngeus);* 5 – *nucleus dorsalis n. vagi;* 6 – *n. petrosus major;* 7 – *n. petrosus minor;* 8 – *chorda tympani;* 9 – *ganglion ciliare;* 10 – *ganglion pterygopalatinum;* 11 – *ganglion oticum;* 12 – *ganglion submandibulare et ganglion sublinguale;* 13 – *glandula lacrimalis;* 14 – *mm. ciliaris et sfincter pupillae;* 15 – *glandele nazale, palatine şi bucale;* 16 – *glandula parotidea;* 17 – *glandula sublingualis;* 18 – *glandula submandibularis.*

– **nervul sublingual,** *n. sublingualis,* este destinat glandei sublinguale;

– **ramuri linguale,** *rr. linguales,* sunt ramuri terminale ale nervului lingual care inervează mucoasa pe 2/3 anterioare a limbii.

Căile conductoare ale nervului trigemen

Calea conductoare a porțiunii senzitive este constituită din trei neuroni (fig. 159). Celulele pseudounipolare ale I neuron sunt amplasate în ganglionul trigeminal. Dendritele acestor neuroni intră în componența ramurilor nervului trigemen și formează terminațiuni nervoase senzitive care percep sensibilitatea generală din: pielea feței, partea frontoparietală a regiunii pieloase a capului, globul ocular, mucoasa cavității nazale și a sinusurilor paranazale, cavitatea bucală, 2/3 anterioare ale limbii, gingiile, dinții, periostul oaselor craniului facial, glanda lacrimală, glandele salivare, dura mater cranianã. Fibrele nervului trigemen pleacă și spre proprioceptorii mușchilor masticatori, globului ocular și a mimicii.

Axonii neuronului trigeminal pătrund în trunchiul cerebral unde fac legături sinaptice cu neuronii nucleilor senzitivi – neuronul II. Axonii celulelor neuronului II trec de partea opusă și alipindu-se la lemniscul medial, se îndreaptă spre tuberculul anterior al talamusului unde fac sinapsă cu neuronul III. Axonii neuronului III, în componența tractului talamocortical, pleacă spre neuronii părții inferioare a circumvoluției postcentrale.

Calea conductoare a porțiunii motore începe cu I neuron, deslocat în regiunea inferioară a circumvoluțiunii precentrale – celulele gigantopiramidale Betz. Axonii acestor celule trec în componența căii corticonucleare prin coroana radiată, genunchiul capsulei interne, apoi prin pedunculul cerebral și, fiind parțial încrucișat, se termină în nucleul motor drept și stâng al n. trigemen – neuronul II. De la acest neuron fibrele motoare trec în componența nervului mandibular inervând mușchii masticatori, milohioidian, venterul anterior al mușchiului digastric, mușchiul tensor al timpanului și tensor al vălului palatin.

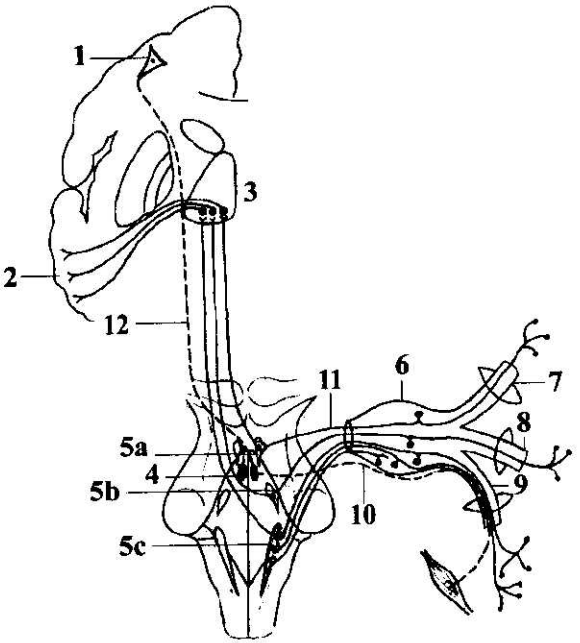

Fig. 159. Căile conductoare ale nervului trigemen: 1 – *neuronum I;* 2 – *gyrus postcentralis;* 3 – *neuronum III (thalamus opticus);* 4 – *nucleus n. trigemini;* 5 – *nucleus sensorialis n. trigemeni;* 5a – *nucleus mesencephalicus n. trigemini;* 5b – *nucleus pontinus;* 5c – *nucleus spinalis n. trigemini;* 6 – *ganglion trigeminale;* 7 – *n. ophthalmicus;* 8 – *n. maxillaris;* 9 – *n. mandibularis;* 10 – *radix motoria n. trigemini;* 11 – *radix sensoria n. trigemini;* 12 – *tractus corticonuclearis.*

În afară de fibrele somatice, în componența ramurilor nervului trigemen se află fibre vegetative. La nervul oftalmic se asociază fibre vegetative de la ganglionul ciliar. În componența nervului maxilar se află fibre pestganglionare din ganglionul pterigopalatin. Nervul mandibular și ramurile sale conțin fibre parasimpatice postganglionare din ganglionul otic. Fibrele simpatice ajung la ganglionii numiți pe traiectul vaselor sangvine, formând plexuri perivasculare. Prin ganglioni aceste fibre trec în tranzit, fiind deja postganglionare.

Nervul abducens, *n. abducens*

Nervul abducens este un nerv motor destinat mușchiului drept lateral al globului ocular. Are originea aparentă pe fața antero-laterală a trunchiului cerebral în șanțul bulbopontin, penetrează pahimeningele și pătrunde în sinusul cavernos, fiind situat lateral de artera carotidă internă.

Părăseşte cavitatea craniană prin fisura orbitală superioară. În orbită se aplică pe faţa medială a muşchiului drept lateral al globului ocular pe care îl inervează (fig. 160). În sinusul cavernos, de nervul abducens se apropie ramuri comunicante ce provin de la plexul nervos carotidian intern, care conţine fibre nervoase simpatice şi ramuri din nervul oftalmic.

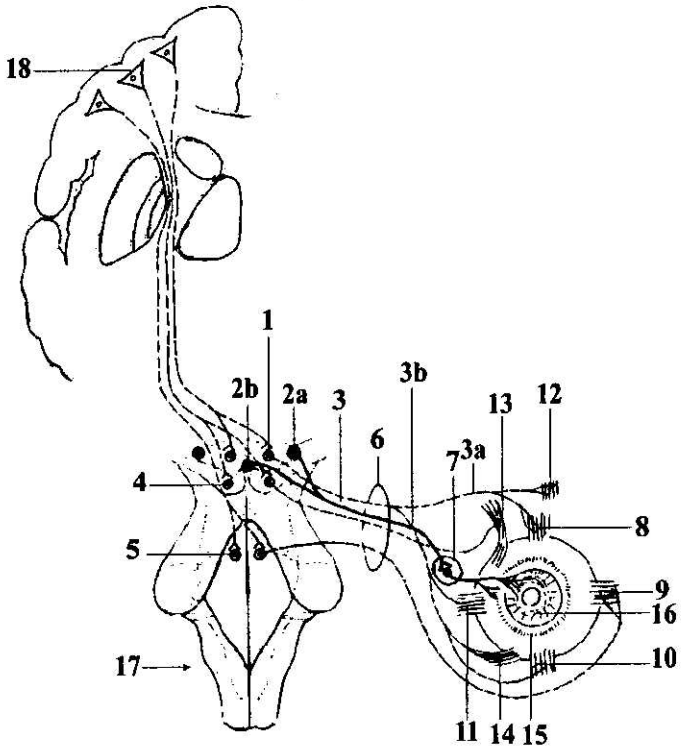

Fig. 160. Căile conductoare ale nervilor cranieni III, IV, VI. Inervaţia muşchilor globului ocular: 1 – *nucl. n. oculomotorii;* 2a – *nucl. accessorius;* 2b – *nucl. impar;* 3 – *n. oculomotorius;* 3a – *r. superior;* 3b – *r. inferior;* 4 – *nucl. n. trochlearis;* 5 – *nucl. n. abducens;* 6 – *fissura orbitalis superior;* 7 – *ganglion ciliare;* 8 – *m. rectus superior;* 9 – *m. rectus lateralis;* 10 – *m. rectus inferior;* 11 – *m. rectus medialis;* 12 – *m. levator palpebrae superioris;* 13 – *m. obliquus superior;* 14 – *m. obliquus inferior;* 15 – *m. ciliaris;* 16 – *m. sphincter pupillae;* 17 – *truncus cerebri;* 18 – *celule piramidale (circumvoluţia frontală medie).*

Nervul facial

Nervul facial, *n. facialis,* perechea a VII-a de nervi cranieni, este un nerv ce conţine fibre nervoase motore, senzitive şi vegetative parasimpatice. Fibrele motore reprezintă axonii nucleului motor, localizat în punte. Fibrele senzitive constituie prelungirile celulelor pseudounipolare localizate în **ganglionul genicular,** *ganglion geniculi.* Acest ganglion este localizat la nivelul genunchiului canalului nervului facial al piramidei temporalului. Fibrele senzitive centrale se termină pe celulele senzitive a nucleului tractului solitar, *nucl. tractus solitarius.*

Fibrele preganglionare parasimpatice pornesc de la cei doi nuclei vegetativi ai nervului facial – nucleul salivator superior, *nucl. salivatorius superior,* şi nucleul lacrimal, *nucl. lacrimalis.* Totalitatea fibrelor nervoase senzitive gustative şi a fibrelor vegetative destinate glandelor submandibulare, sublinguale, palatine, bucale, labiale şi glandelor vârfului limbii alcătuiesc **nervul intermediar,** *n. intermedius.* Nucleii nervului facial sunt situaţi la nivelul punţii şi bulbului rahidian. El iese din encefal la nivelul şanţului bulbopontin, între olivele bulbare şi pedunculii cerebelari inferiori. De aici el pătrunde prin meatul auditiv intern în grosimea stâncii temporalului, în canalul facialului, şi părăseşte craniul prin orificiul stilomastoidian.

Topografic, traiectul nervului facial prezintă trei porţiuni: o porţiune intracraniană, până a pătrunde în canalul nervului facial; o porţiune intrapietroasă, ce trece prin canalul nervului facial; porţiunea extrapietroasă.

La nivelul porţiunii intracraniene nervul facial nu trimite ramuri. Nervul facial, porţiunea lui intermediară şi nervul vestibulo-cohlear străbat împreună spaţiul subarahnoidian, mergând înainte şi lateral, şi pătrund în meatul acustic intern. În interiorul meatului acustic intern au loc anastomoze fine între nervul intermediar şi porţiunea vestibulară a nervului vestibulo-cohlear, precum şi între acesta din urmă şi nervul facial. Este vorba de fibre senzitive şi parasimpatice, care se alipesc nervului vestibulocohlear.

În profunzimea meatului acustic intern, nervul facial şi intermediar se îndepărtează de nervul vestibulocohlear şi pătrund în canalul nervului facial din stânca temporalului.

În porțiunea a doua, ce corespunde canalului nervului facial, de la acest nerv pornesc patru ramuri (fig. 161):

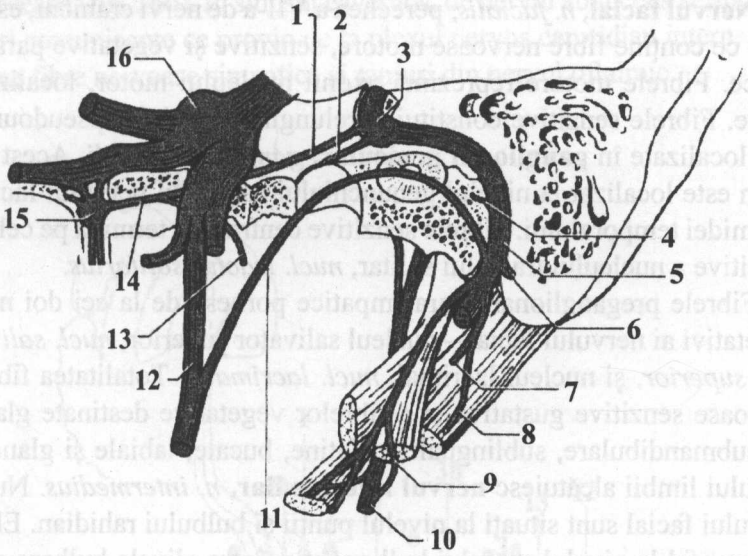

Fig. 161. Porțiunea intrapietroasă a nervului facial: 1 – *n. petrosus major;* 2 – *r. communicans cum plexus tympanico;* 3 – *ganglion geniculi;* 4 – *n. stapedius;* 5 – *n. facialis;* 6 – *n. auricularis posterior;* 7 – *r. stylohyoideus;* 8 – *r. digastricus;* 9 – *r. communicans cum n. glossopharyngeus;* 10 – *n. glossopharyngeus;* 11 – *chorda tympani;* 12 – *n. lingualis;* 13 – *n. petrosus profundus;* 14 – *n. canalis pterygoidei;* 15 – *ganglion pterygopalatinum;* 16 – *ganglion trigeminale.*

1. **Nervul pietros mare,** *n. petrosus major,* nerv parasimpatic format de fibrele preganglionare, ce reprezintă axonii neuronilor nucleilor salivator superior și lacrimal. Nervul ia naștere la nivelul genunchiului nervului facial și apare pe fața anterioară a piramidei prin hiatul canalului nervului pietros mare. Trecând prin șanțul cu același nume, nervul ajunge în gaura ruptă *(foramen lacerum)* de unde pătrunde în canalul pterigoid și împreună cu **nervul pietros profund,** *n. petrosus profundus,* formează **nervul canalului pterigoid,** *n. canalis pterygoidei.*

Acest nerv ulterior pătrunde în fosa pterigopalatină, unde formează legături sinaptice cu neuronii ganglionului pterigopalatin. Nervul pietros profund, este nerv simpatic ce se desprinde din **plexul carotic intern,** *plexus caroticus internus.*

După cum s-a menţionat mai sus (vezi nervul trigemen), de la ganglionul pterigopalatin pornesc ramuri postganglionare către glandele bucale şi nazale în componenţa **nervilor palatini** şi **nazali posteriori,** *nn. palatini* et *nn. nasales posteriores.* Spre glanda lacrimală, fibrele postganglionare la început trec în componenţa nervului zigomatic, ulterior, despărţindu-se de el, formează anastomoză cu nervul lacrimal (ramură a nervului oftalmic).

2. Coarda timpanului, *chorda tympani,* este un nerv mixt constituit din fibre gustative de la 2/3 anterioare a limbii, fibre senzitive (viscero-aferente generale) de la o zonă a mucoasei linguale, situată anterior de orificiul orb, şi fibre parasimpatice preganglionare din nucleul salivator superior, care vin prin nervul intermediar şi fac sinapsă în ganglionul submandibular. Fibrele postganglionare inervează glanda submandibulară, glanda sublinguală şi glandele vârfului limbii.

Coarda timpanului porneşte de la nervul facial înainte de ieşirea lui prin orificiul stilomastoidian. Acest nerv nu dă ramuri colaterale, trece prin cavitatea timpanică şi apare la exterior prin fisura pietrotimpanică. Trecând printre muşchii pterigoidieni anastomozează cu nervul lingual, ramură a nervului mandibular (V), în componenţa căruia ajunge la papilele limbii şi la ganglionii vegetativi.

3. **Nervul scăriţei,** *n. stapedius,* este un nerv motor, ce porneşte de la nervul facial, în porţiunea descendentă a canalului, şi inervează muşchiul scăriţei din cavitatea urechii medii, considerat după funcţie antagonist muşchiului tensor al timpanului.

4. **Ramura comunicantă cu nervul glosofaringian,** *r. communicans cum n. glossopharyngea,* conţine fibre parasimpatice şi contribuie la formarea **plexului timpanic,** *plexus tympanicus.*

După ieşirea din canalul facialului, porţiunea a treia, nervul facial trimite ramuri musculare (fig. 162):

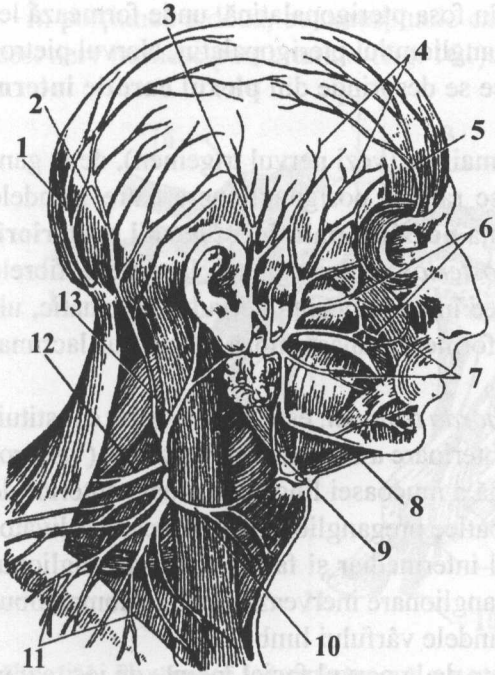

Fig. 162. Nervul facial şi ramurile cutanate ale plexului cervical: 1 – *n. occipitalis major;* 2 – *n. occipitalis minor;* 3 – *n. auriculotemporalis;* 4 – *rr. temporales n. facialis;* 5 – *n. supraorbitalis;* 6 – *rr. zygomatici n. facialis;* 7 – *rr. bucales n. facialis;* 8 – *r. marginalis mandibulae n. facialis;* 9 – *r. colli n. facialis;* 10 – *n. transversus colli;* 11 – *nn. supraclaviculares;* 12 – *n. accessorius;* 13 – *n. auricularis magnus.*

– nervul auricular posterior, *n. auricularis posterior,* inervează mușchiul auricular posterior şi venterul occipital al mușchiului occipitofrontal;

– ramura digastrică, *ramus digastricus,* la venterul posterior al mușchiului digastric;

– ramura stilohioidiană, *ramus stylohyoideus,* pentru mușchiul stilohioidian.

Ramurile terminale extrapietroase ale nervului facial pătrund în glanda parotidă şi anastomozând abundent între ele, formează plexul intraparotidian, *plexus intraparotideus,* constituit numai din fibre motoare. Din acest plex iau naştere:

– ramurile temporale, *rr. temporales*, ce sunt destinate mușchilor auriculari anterior şi superior, venterului frontal al mușchiului occipitofrontal, mușchiului orbicular al ochiului şi mușchiului sprâncenos;

– amuri zigomatice, *rr. zygomatici,* se orientează spre unghiul lateral al ochiului şi inervează mușchiul orbicular al ochiului şi mușchii zigomatici;

– ramurile bucale, *rr. bucales,* destinate regiunii infraorbitale şi orale; se orientează orizontal anterior pe faţa laterală a muşchiului maseter şi inervează muşchii zigomatici, muşchiul ridicător al buzei superioare şi a unghiului gurii, muşchiul buccinator, orbicular al gurii, muşchiul nazal şi rizor;

– ramura marginală a mandibulei, *r. marginalis mandibulae,* este destinată regiunii mentale. Se orientează anterior superior de unghiul mandibulei, apoi descinde de-a lungul corpului mandibulei şi inervează muşchii depresor al unghiului gurii, risoriu, depresor al buzei inferioare, precum şi muşchii buzei superioare şi cel mental;

– ramura cervicală, *r. cervicalis sau colli,* descinde inferior pe faţa superficială a muşchiului platisma, căruia este destinat. Anastomozează cu nervul transvers al gâtului de la plexul cervical, printr-o ansă mai groasă şi două sau trei mai subţiri. Anastomoza este denumită ansa cervicală superficială, *ansa cervicalis superficialis,* şi este situată pe fascia cervicală superficială, acoperită de platisma.

Nervul intermediar, *n. intermedius,* este un nerv cranian alăturat nervului facial de la nivelul originii sale aparente până la nivelul ganglionului geniculat. Asigură inervaţia senzitivă a meatului acustic extern, inervaţia gustativă a 2/3 anterioare ale limbii şi ale palatului moale şi inervaţia secretorie a glandelor submandibulară, sublinguală, nazale şi lacrimale. Are acelaşi traiect ca şi nervul facial. La nivelul genunchiului canalului facialului, nervul intermediar se termină în ganglionul geniculat.

Ganglionul geniculat, *ganglion genuculi,* este format din neurocite pseudounipolare ce se referă la porţiunea senzitivă a nervului intermediar.

Ganglionul pterigopalatin, *ganglion pterygopalatinum,* este un ganglion parasimpatic localizat în fosa pterigopalatină pe faţa medială a nervului maxilar, aparţinând funcţional nervului intermediar. Ganglionul pterigopalatin dă naştere nervului canalului pterigoidian, *n. canalis pterygoidei,* care reprezintă rădăcina parasimpatică a ganglionului pterigopalatin. Se formează la unirea nervului pietros mare cu nervul pietros profund; nervul pietros mare, *n. petrosus major,* conţine fibre

parasimpatice preganglionare pentru ganglionul pterigopalatin, originare din nucleul salivator superior; nervul pietros profund, *n. petrosus profundus,* se desprinde din plexul carotic intern şi în canalul pterigoidian se uneşte cu nervul pietros mare, formând nervul canalului pterigoidian. Nervul pietros profund constituie rădăcina simpatică a ganglionului pterigopalatin (fig. 163).

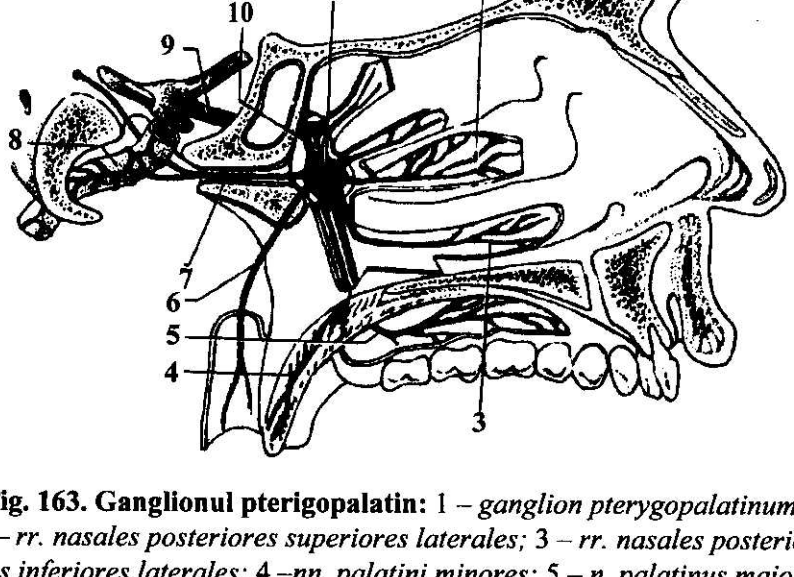

Fig. 163. Ganglionul pterigopalatin: 1 – *ganglion pterygopalatinum;* 2 – *rr. nasales posteriores superiores laterales;* 3 – *rr. nasales posteriores inferiores laterales;* 4 –*nn. palatini minores;* 5 – *n. palatinus major;* 6 – *r. pharyngeus;* 7 – *n. canalis pterygoidei;* 8 – *a. carotis interna;* 9 – *n. maxillaris;* 10 – *rr. ganglionares.*

Ganglionul submandibular, *ganglion submandibulare,* este un ganglion parasimpatic, anatomic ataşat nervului mandibular, iar funcţional nervului intermediar. Prezintă ramuri glandulare, destinate glandei submandibulare, şi care conţin fibre nervoase simpatice şi parasimpatice postganglionare.

Ganglionul sublingual, *ganglion sublinguale,* ganglion parasimpatic anexat morfologic nervului lingual, iar funcţional aparţine corzii timpanului, şi trimite fibre nervoase secretorii pentru glanda sublingua-

lă. Nervul facial (fig. 164) are multe anastomoze cu nervii cranieni şi cervicali (X, IX, V, auriculotemporal, auricular mare, occipital mic, transversal al gâtului).

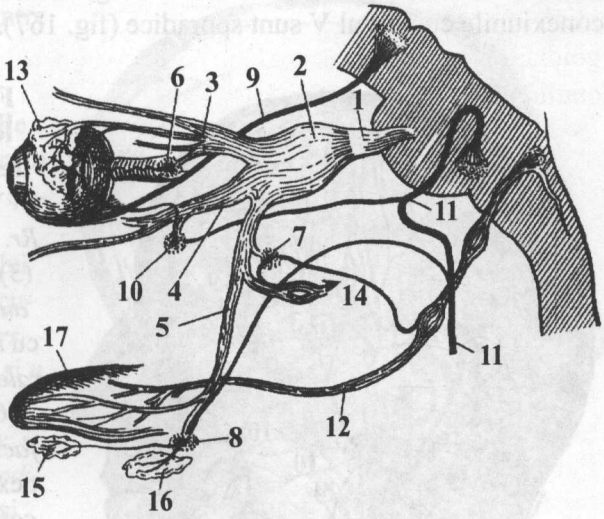

Fig. 164. Conexiunile nervilor V, VII şi IX cu ganglionii vegetativi din regiunea capului: 1 – *n. trigeminus;* 2 – *gangl. trigeminale;* 3 – *n. ophthalmicus;* 4 – *n. maxillaris;* 5 – *n. mandibularis;* 6 – *gangl. ciliare;* 7 – *gangl. oticum;* 8 – *gangl. submandibulare;* 9 – *n. oculomotorius;* 10 – *gangl. pterygopalatinum;* 11 – *n. facialis;* 12 – *n. glossopharyngeus;* 13 – *gl. lacrimalis;* 14 – *n. auriculotemporalis;* 15 – *gl. sublingualis;* 16 – *gl. submandibularis;* 17 – *lingua.*

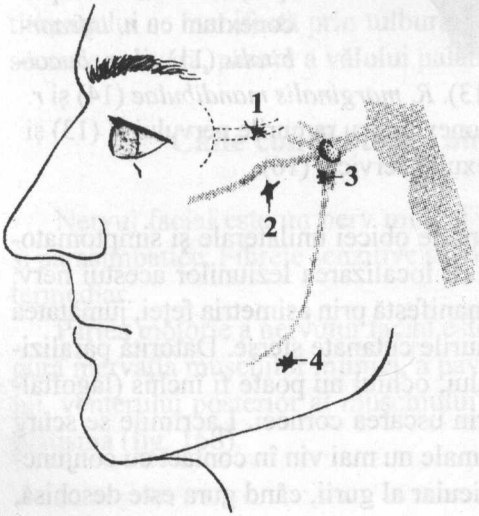

Fig. 165. Proiecţia ganglionilor vegetativi în regiunea capului: 1 – ganglionul ciliar; 2 – ganglionul pterigopalatin; 3 – ganglionul otic; 4 – ganglionul submandibular.

Multiplicitatea conexiunilor depinde de particularităţile structurii şi ramificării nervului facial. În cazurile când trunchiul nervului este scurt,

ramificările sunt numeroase, au un caracter reticular şi formează multiple anastomoze cu ramurile nervului trigemen (fig. 166) şi invers, când trunchiul nervului facial este relativ lung, formează puţine ramuri, iar conexiunile cu nervul V sunt sporadice (fig. 167).

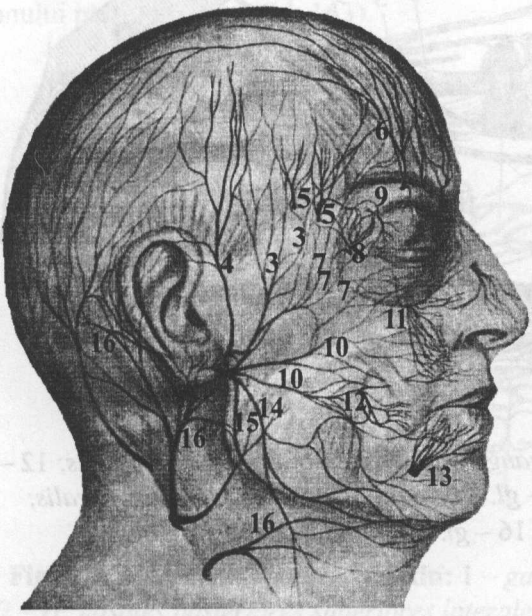

Fig. 166. Conexiunile nervului facial cu nervul trigemen (după V.N. Şevkunenko)
Rr. temporales n. facialis (3) anastomozează cu *n. auriculotemporalis* (4), cu *nn. zygomaticotemporales* (5) şi *supraorbitalis* (6). *Rr. zygomatici n. facialis* (7) formează conexiuni cu *nn. zygomaticofacialis* (8), *lacrimalis* (9) şi *supraorbitalis* (6). *Rr. bucales n. facialis* (10) formează multiple conexiuni cu *n. infraorbitalis* (11), cu *n. buccinatorius* (12) şi cu *n. mentalis* (13). *R. marginalis mandibulae* (14) şi *r. colli n. facialis* (15) realizează conexiuni cu ramurile nervului V (13) şi cu nervii plexului cervical (16).

Paraliziile nervului facial sunt de obicei unilaterale şi simptomatologia lor diferă în conformitate cu localizarea leziunilor acestui nerv. Mai frecvent aceste paralizii se manifestă prin asimetria feţei, jumătatea afectată fiind inexpresivă, cu pliurile cutanate şterse. Datorită paraliziei muşchiului orbicular al ochiului, ochiul nu poate fi închis (lagoftalmie), putând apărea cheratite prin uscarea corneei. Lacrimile se scurg pe obraz deoarece punctele lacrimale nu mai vin în contact cu conjunctiva. În paralizia muşchiului orbicular al gurii, când gura este deschisă,

ea devine asimetrică, comisura bucală afectată fiind trasă de partea sănătoasă. În paralizia buccinatorului, în timpul masticației alimentele se acumulează în vestibulul bucal şi se scurg printre buzele paralizate.

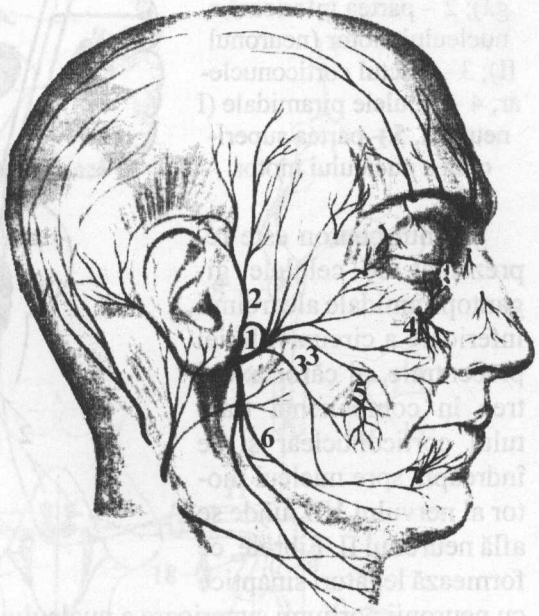

Fig. 167. Conexiunile nervului facial cu nervul trigemen (după V.N. Şevkunenko).
Conexiunile trunchiului n. facial (1) cu n. auriculotemporal (2); între *rr. buccales n. facialis* (3) şi *n. infraorbitalis* (4); *n. buccinatorius* (5); între *r. marginalis mandibulae n. facialis* (6) şi *n. mentalis* (7).

Leziunile coardei timpanului se manifestă prin tulburări gustative (aguezie), tulburări de secreție salivară, pareză a vălului palatin ş. a.

Căile conductoare ale nervului facial

Nervul facial este un nerv mixt şi conține fibre motoare, senzitive şi parasimpatice. Fibrele senzitive şi parasimpatice constituie nervul intermediar.

Partea motorie a nervului facial este alcătuită din doi neuroni şi asigură inervația mușchilor mimici, a pavilionului urechii, a bolții craniului, venterului posterior al mușchiului digastric, mușchiului scăriței şi platisma (fig. 168).

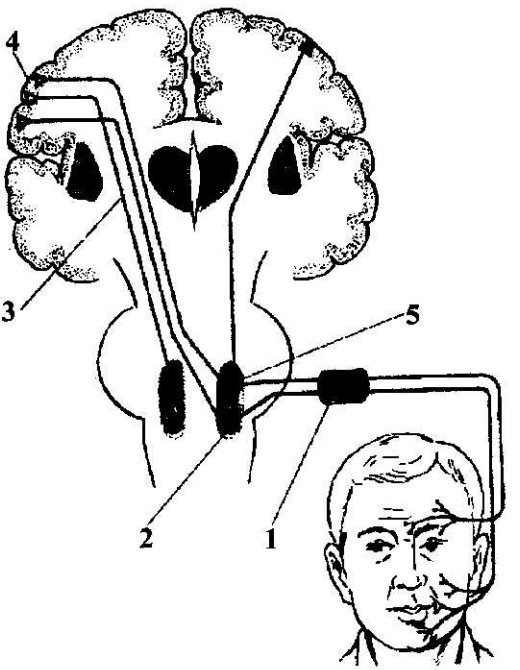

Fig. 168. Calea eferentă motorie a nervului facial: 1 – n. facial (din partea stângă); 2 – partea inferioară a nucleului motor (neuronul II); 3 – tractul corticonuclear; 4 – celulele piramidale (I neuron), 5 – partea superioară a nucleului motor.

Primul neuron este reprezentat de celulele gigantopiramidale ale treimii inferioare a circumvoluției precentrale, ai căror axoni trec în componența tractului corticonuclear și se îndreaptă spre nucleul motor al nervului VII, unde se află neuronul II. Fibrele, ce formează legături sinaptice cu neuronii porțiunii superioare a nucleului motor, sunt încrucișate parțial, deci se orientează spre nucleul motor de aceeași parte și de partea opusă. Prelungirile neuronului localizat în această porțiune a nucleului motor asigură inervația mușchilor mimici ai porțiunii superioare a feței. Spre deosebire de aceasta, fibrele nervoase ale căii corticonucleare, ce se orientează spre porțiunea inferioară a nucleului motor, trec complet de partea opusă, deci are loc încrucișarea deplină. Prelungirile acestor neuroni inervează mușchii mimici din partea inferioară a feței. De aceea, la afectarea neuronilor centrali, într-o emisferă survine doar paralizia grupului inferior de mușchi ai mimicii de partea opusă.

Primul neuron al porțiunii senzitive al acestui nerv este reprezentat de celulele pseudounipolare ale ganglionului genicular, ale căror dendrite trec mai întâi în canalul facial împreună cu fibrele motorii ale nervului și apoi se desprind de la el, participând la formarea coardei timpanice. În continuare ele intră în componența nervului lingual și se termină cu receptori (corpusculi gustativi) în mucoasa 2/3 anterioare a limbii (fig. 169).

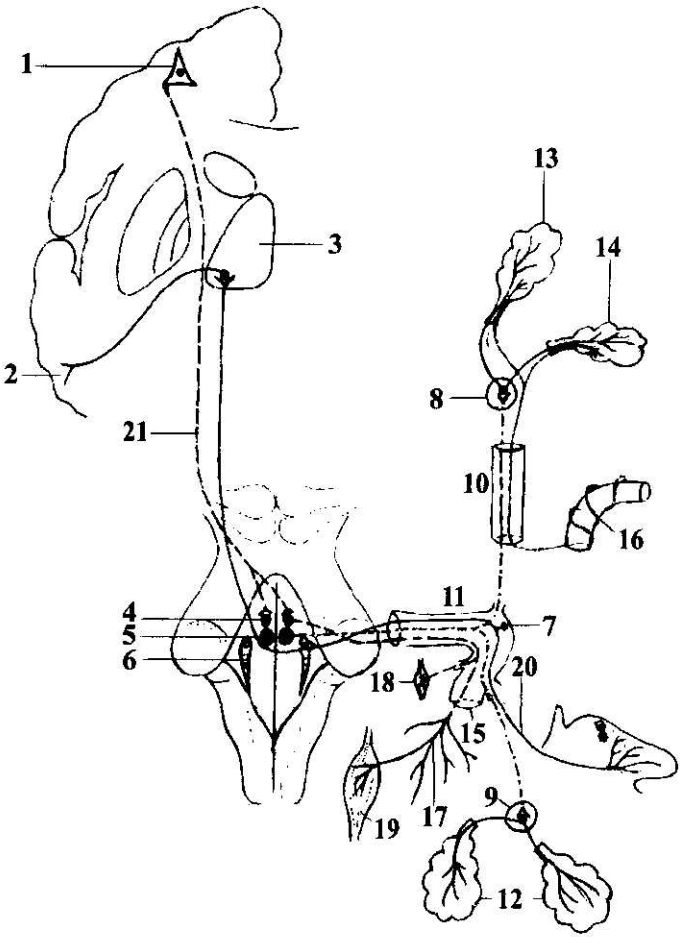

Fig. 169. Căile conductoare aferentă şi eferentă ale nervului facial:
1 – celulele piramidale din circumvoluţia precentrală; 2 – centrul cortical al analizatorului gustativ; 3 – talamusul optic; 4 – nucleul motor; 5 – nucl. salivator superior; 6 – nucl. tractului solitar; 7 – ganglionul geniculat; 8 – ganglionul pterigopalatin; 9 – ganglionul submandibular sau sublingual; 10 – canalul pterigoid; 11 – canalul n. facial; 12 – glandele sublingual şi submandibular; 13 – glanda lacrimală; 14 – glande nazale; 15 – orificiul stilomastoidian; 16 – plexul carotidian intern; 17 – plexul parotidian; 18 – m. scăriţei; 19 – mm. mimici; 20 – coarda timpanului; 21 – tractul corticonuclear.

Axonii primului neuron trec în componența nervului și pătrund în trunchiul cerebral, făcând o legătură sinaptică cu neuronul doi, localizat în nucleul tractului solitar. Fibrele emergente de la acest nucleu trec de cealaltă parte, deci sunt încrucișate pe deplin, se asociază lemniscului medial și se îndreaptă spre tuberculul anterior al talamusului, unde este localizat neuronul III. Axonii neuronului trei străbat partea posterioară a brațului posterior al capsulei interne și fac legătura cu centrul cortical al analizatorului interoceptiv, localizat în regiunea inferioară a circumvoluției postcentrale.

Primul neuron al căilor eferente vegetative este amplasat în nucleul salivator superior. Axonii neuronilor acestui nucleu, sub aspectul fibrelor nervoase preganglionare parasimpatice, intră în componența nervului intermediar și în canalul nervului facial se împart în două ramuri – coarda timpanului și nervul pietros mare. Ulterior coarda timpanului se asociază nervului lingual, în componența căruia ajunge la ganglionii submandibular și sublingual, făcând sinapsă cu neuronii acestora. În acești ganglioni este localizat neuronul II al căii conductoare eferente vegetative. Fibrele nervoase postganglionare parasimpatice se îndreaptă spre glandele sublinguală și submandibulară, asigurând inervația lor secretorie.

Nervul pietros mare, la nivelul canalului pterigoidian, se unește cu nervul pietros profund simpatic și formează nervul canalului pterigoidian. În fosa pterigopalatină fibrele preganglionare parasimpatice fac legături sinaptice cu neuronii ganglionului pterigopalatin. Fibrele parasimpatice postganglionare se asociază la nervul maxilar, unde, trecând prin nervul zigomatic în orbită, dă ramura comunicantă care conține fibre parasimpatice spre nervul lacrimal pentru inervația secretorie a glandei lacrimale. O parte din fibrele postganglionare asigură inervația parasimpatică a glandelor mucoasei cavității nazale, bolții palatine și faringelui.

Nervul vestibulocohlear

Nervul vestibulocohlear, *n. vestibulocochlearis,* perechea a VIII-a de nervi cranieni (fig. 170), este un nerv senzorial constituit prin reunirea a două părți: una destinată senzațiilor auditive, partea cohleară

şi cea de-a doua destinată culegerii mesajelor în legătură cu statica şi echilibrul corpului – partea vestibulară.

Cele două componente ale nervului vestibulocohlear emerg din trunchiul cerebral la nivelul şanţului bulbopontin, lateral de rădăcina nervului facial. Apoi nervul pătrunde în meatul auditiv intern, unde se află cei doi ganglioni senzitivi: ganglionul vestibular şi ganglionul cohlear.

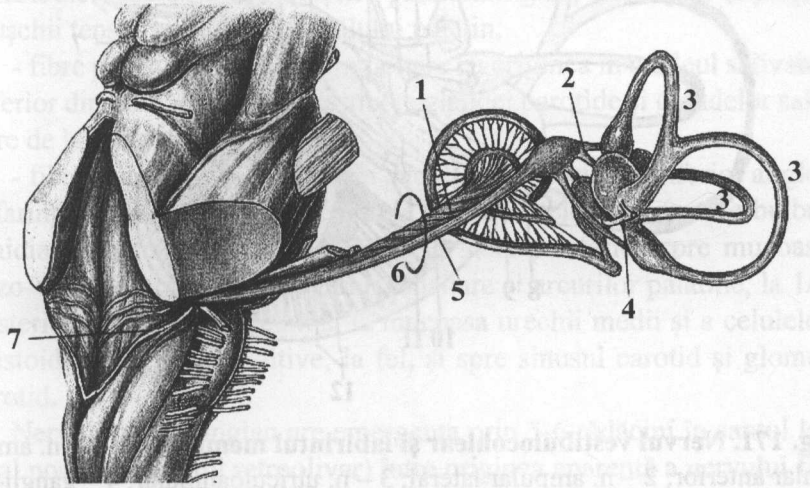

Fig. 170. Nervul vestibulocohlear: 1 – *pars cochlearis;* 2 – *nn. ampullares;* 3 – *canalis semicirculares;* 4 – *n. utriculoampullaris;* 5 – *pars vestibularis;* 6 – *n. vestibulocochlearis;* 7 – *unghiurile fosei romboide.*

Ganglionul vestibular, *ganglion vestibulare,* este situat în fundul conductului auditiv intern şi este format din corpul neuronilor bipolari, ale căror prelungiri periferice formează (fig. 171):

- nervii ampulari anterior, posterior şi lateral, *nn. ampullares anterior, posterior et lateralis,* destinaţi receptorilor dinamici ai crestelor ampulare corespunzătoare;
- ramura comunicantă cohleară, *r. communicans cochlearis,* destinată nervului cohlear;
- nervul utricular, *n. utricularis,* destinat maculei utriculare;
- nervul utriculoampular, *n. utriculoampularis,* destinat maculei

utriculare şi crestelor ampulare ale canalelor semicirculare anterior şi lateral;

- nervul sacular, *n. saccularis,* destinat maculei saculare.

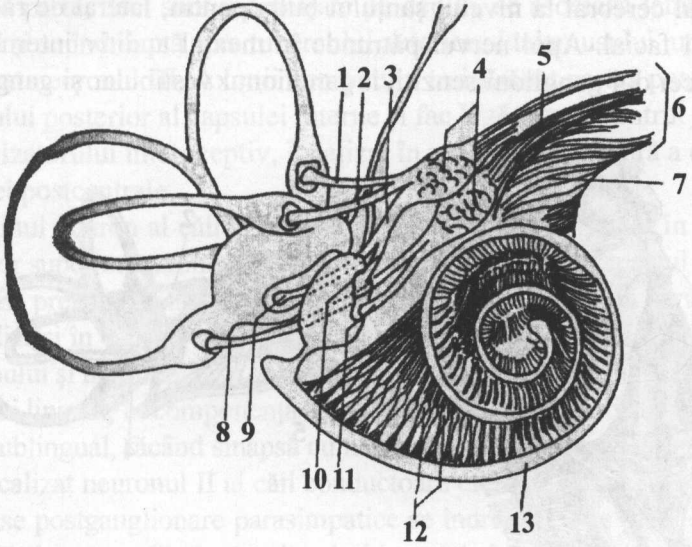

Fig. 171. Nervul vestibulocohlear şi labirintul membranos: 1 – n. ampular anterior; 2 – n. ampular lateral; 3 – n. utriculoampular; 4 – ganglionul vestibular; 5 – partea vestibulară; 6 – n. vestibulocohlear; 7 – partea cohleară; 8 – n. ampular posterior; 9 – n. utricular; 10 – n. sacular superior; 11 – n. sacular inferior; 12 – ganglionul spiralat; 13 – ductul cohlear.

Prelungirile centrale ale neuronilor ganglionului vestibular fac legătura cu neuronii nucleilor vestibulari aflaţi în aria vestibulară a fosei romboide, formând partea vestibulară a nervului vestibulocohlear.

Ganglionul cohlear, *ganglion cochlearis,* este un ganglion situat în canalul spiral al modiulului, format de neuroni bipolari, ale căror prelungiri periferice se termină în organul spiral sau organul lui Corti, iar cele centrale ajung la nucleii respectivi proiectaţi, la fel, pe aria vestibulară a fosei romboide.

Nervul glosofaringian

Nervul glosofaringian, *n. glossopharyngeus,* perechea a IX-a de nervi cranieni. Este un nerv mixt. Conţine: fibre motoare, cu originea în porţiunea superioară a nucleului ambiguu, care inervează muşchii constrictor superior al faringelui, constrictor mijlociu (la inervarea căruia contribuie şi nervul vag), muşchii palatofaringian, palatoglos şi parţial muşchii tensor şi ridicător al vălului palatin;

- fibre parasimpatice preganglionare cu originea în nucleul salivator inferior din bulbul rahidian, destinate glandei parotide şi glandelor salivare de la rădăcina limbii;

- fibre senzitive cu originea în ganglionii superior şi inferior ai glosofaringianului, prelungirile centrale a neurocitelor emerg spre bulbul rahidian la nucleul tractului solitar, iar cele periferice spre mucoasa nazo- şi bucofaringelui, a regiunii tonsilare şi arcurilor palatine, la 1/3 posterioară a limbii, precum şi la mucoasa urechii medii şi a celulelor mastoidiene şi tubei auditive, la fel, şi spre sinusul carotid şi glomul carotid.

Nervul glosofaringian are emergenţa prin 5-6 rădăcini în şanţul lateral posterior (şanţul retroolivar) între originea aparentă a nervului facial şi a nervului vestibulocohlear, situaţi superior, şi nervul vag, situat inferior. Rădăcinile se reunesc în două trunchiuri subţiri ce se îndreaptă spre orificiul jugular unde este situat ventral faţă de nervul vag şi accesor. În limitele acestui orificiu nervul formează ganglionul superior, *ganglion superius,* şi imediat după ieşirea din craniu se găseşte ganglionul inferior, *ganglion inferius.*

La ieşirea din craniu, nervul glosofaringian se găseşte înapoia venei jugulare interne, a arterei carotide interne şi a nervului vag, dar înaintea ganglionului cervical superior al lanţului simpatic. Apoi se deplasează între muşchii stilofaringian şi stiloglos, trecând de obicei printre muşchiul constrictor superior şi mijlociu al faringelui, merge înainte pe sub polul inferior al tonsilei palatine şi ajunge la rădăcina limbii, unde se termină prin ramuri linguale la mucoasa treimii posterioare a limbii.

Nervul glosofaringian dă următoarele ramuri colaterale (fig. 172,173):

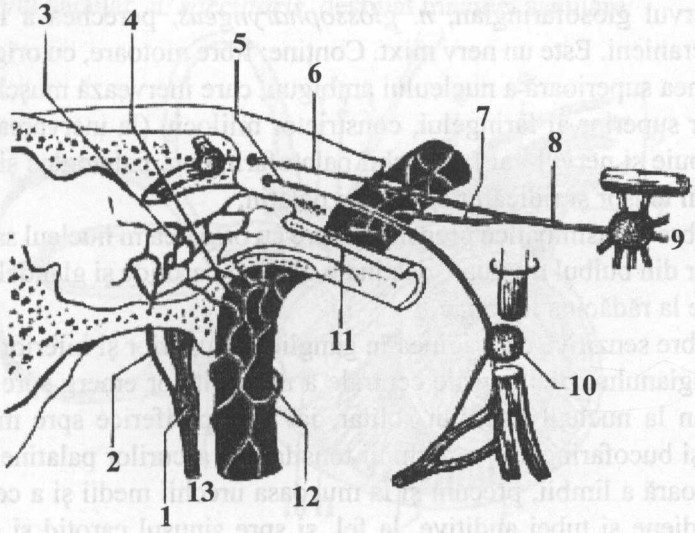

Fig. 172. Nervul timpanic: 1 – *ganglion inferius n. IX;* 2 – *n. tympanicus;* 3 – *plexus tympanicus;* 4 – *nn. caroticotympanici;* 5 – *n. petrosus minor;* 6 – *n. petrosus major;* 7 – *n. petrosus profundus;* 8 – *n. canalis pterygoidei;* 9 – *ganglion pterygopalatinum;* 10 – *ganglion oticum;* 11 – *r. tubarius;* 12 – *plexus caroticus internus;* 13 – *n. glossopharyngeus.*

1 – nervul timpanic, *n. tympanicus*, se desprinde din ganglionul inferior, pătrunde în canaliculul timpanic al temporalului şi ajunge pe planşeul urechii medii. La nivelul canaliculului timpanic, nervul prezintă pe traiectul său un mic ganglion reprezentat de intumescenţa timpanică, *intumescentia tympanica* sau *ganglion tympanicum.* În cavitatea timpanică nervul se împarte în numeroase ramuri care formează plexul timpanic, *plexus tympanicus.* La acest nivel nervul timpanic anastomozează cu fibre simpatice, care pleacă din plexul carotic intern, formând nervii caroticotimpanici, *nn. caroticotympanici.* Deci, aceşti nervi realizează anastomoze între plexul timpanic şi plexul carotic şi sunt destinaţi mucoasei cavităţii timpanice şi glomusului carotic. De

la acest plex porneşte şi ramura tubară, *r. tubarius,* destinată mucoasei tubei auditive;

2 – ramura comunicantă cu ramura auriculară a nervului vag, *r. communicans cum ramus auricularis nervi vagi,* ia naştere din trunchiul nervului glosofaringian, la ieşirea acestuia din orificiul jugular, şi contribuie la inervaţia meatului acustic extern;

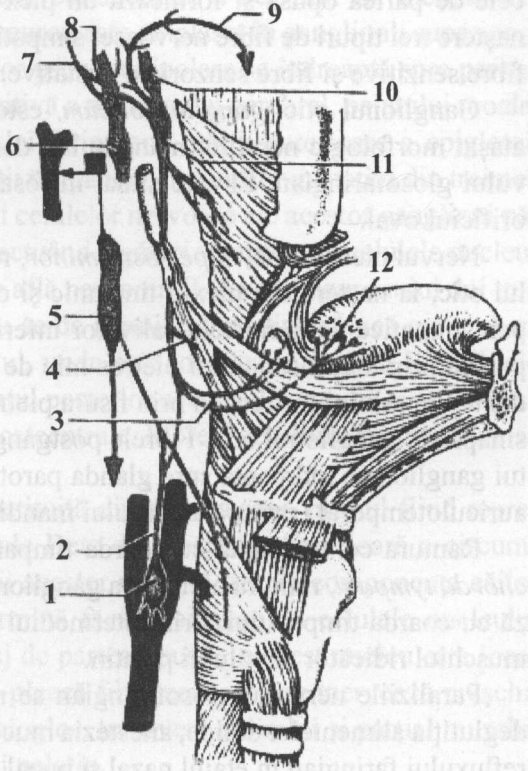

Fig. 173. Nervul glosofaringian: 1 – *glomus caroticum;* 2 – *r. sinus carotici;* 3 – *rr. tonsillares;* 4 – *r. muscularis stylopharyngei;* 5 – *ganglion cervicale superius;* 6 – *n. vagus;* 7 – *r. auricularis;* 8 – *r. communicans cum r. auricularis n. vagus;* 9 – *n. petrosus minor;* 10 – *ganglion superius;* 11 – *ganglion inferius;* 12 – *rr. linguales.*

3 – ramuri faringiene, *rr. pharyngei,* destinate muşchiului constrictor mijlociu al faringelui şi mucoasei faringiene; anastomozează cu ramurile faringiene ale nervului vag şi ramurile laringofaringiene ale ganglionului cervical superior al trunchiului simpatic, formând plexul faringian, *plexus pharyngeus;*

4 – ramura muşchiului stilofaringian, *r. musculi stylopharyngei* (motorie), inervează muşchiul omonim;

5 – ramura sinusului carotic, *r. sinus carotici,* destinată sinusului carotic şi glomusului carotic;

6 – ramuri tonsilare, *rr. tonsillares,* iau naştere din porţiunea terminală a trunchiului nervului glosofaringian, înainte de a pătrunde în rădăcina limbii, şi inervează tunica mucoasă a arcurilor palatine şi tonsilelor omonime;

7 – ramuri linguale, *rr. linguales,* reprezintă ramurile terminale ale nervului glosofaringian destinate inervaţiei mucoasei linguale, situate posterior de şanţul terminal, şi papilele circumvalate. Ele se unesc cu cele de partea opusă şi formează un plex lingual. Din acest plex iau naştere trei tipuri de fibre nervoase: simpatice vasomotorii şi secretorii; fibre senzitive şi fibre senzoriale gustative.

Ganglionul otic, *ganglion oticum,* este un ganglion parasimpatic, ataşat morfologic nervului mandibular, dar aparţinând funcţional nervului glosofaringian. El este situat în fosa infratemporală, inferior de orificiul oval.

Nervul pietros mic, *n. petrosus minor,* ramură aferentă a ganglionului otic, ia naştere din plexul timpanic şi conţine fibre preganglionare parasimpatice de la nucleul salivator inferior. Părăseşte cavitatea timpanică prin hiatul canalului pietros mic de pe faţa anterioară a piramidei temporalului şi, trecând prin fisura pietroscuamoasă se termină prin sinapsă în ganglionul otic. Fibrele postganglionare de la neuronii acestui ganglion se îndreaptă spre glanda parotidă în componenţa nervului auriculotemporal (ramură a nervului mandibular).

Ramura comunicantă cu coarda timpanului, *r. communicans cum chorda tympani,* ramură eferentă a ganglionului otic care anastomozează cu coarda timpanului. Prin intermediul său fibre nervoase ajung la muşchiul ridicător al vălului palatin.

Paraliziile nervului glosofaringian se manifestă prin dificultăţi în deglutiţia alimentelor solide, anestezia mucoasei faringiene, cu abolirea refluxului faringian în etajul nazal şi bucal, anestezia şi abolirea gustului în treimea posterioară a limbii. Nevralgia glosofaringianului se manifestă prin crize dureroase declanşate în timpul deglutiţiei – de trecerea bolului alimentar, cu iradierea durerii în regiunea auriculară. Deglutiţia este un reflex muscular complex care implică muşchii constrictori şi ridicători ai faringelui, muşchii limbii şi ai palatului moale, musculatura

laringelui şi, de asemenea, câteva grupe musculare extrinseci (muşchii supra- şi infrahioidieni). Această complexitate este întregită de faptul că deglutiţia este controlată nervos de plexul cervical şi de nervii trigemen, facial, glosofaringian, vag, accesor şi hipoglos.

Calea conductoare a nervului glosofaringian

Porţiunea senzitivă a căii conductoare a nervului IX include trei neuroni (fig. 174). Primul neuron este amplasat în ganglionii superior şi inferior. Dendritele celulelor pseudounipolare se îndreaptă spre periferie şi asigură inervaţia senzitivă a meningelui cerebral, palatului moale, arcadelor palatine, amigdalei faringiene, părţii anterioare a epiglotei, conductului auditiv, cavităţii timpanice, mugurilor gustativi din treimea posterioară a limbii. Axonii celulelor nervoase ale acestor ganglioni pătrund în bulbul rahidian, efectuând legături sinaptice cu celulele nucleului tractului solitar, unde se află neuronul II. Axonii neuronului doi trec de partea opusă şi, alipindu-se de lemniscul medial, pleacă spre tuberculul anterior al talamusului, unde este localizat neuronul III. Fibrele neuronului trei trec prin braţul posterior al capsulei interne şi se termină în scoarţa circumvoluţiei postcentrale. Fibrele sensibilităţii gustative se termină în uncus.

Calea motorie este constituită din doi neuroni, primul fiind reprezentat de celulele piramidale Betz din porţiunea inferioară a circumvoluţiei precentrale. Axonii acestor neuroni trec în componenţa căilor corticonucleare care se termină făcând sinapse cu celulele nucleului ambiguu de aceeaşi parte şi de partea opusă. În acest nucleu este localizat neuronul II de la care pleacă fibre nervoase ce inervează muşchii stilofaringian, palatoglos, hioglos, transvers al limbii şi parţial muşchii ridicător şi tensor al vălului palatin.

Primul neuron al căii eferente vegetative se află în nucleul salivator inferior. Fibrele preganglionare ajung la ganglionul otic, unde se află neuronul II. Fibrele postganglionare de la acest ganglion asigură inervaţia parasimpatică a glandei parotide şi glandelor salivare ale vestibulului cavităţii bucale.

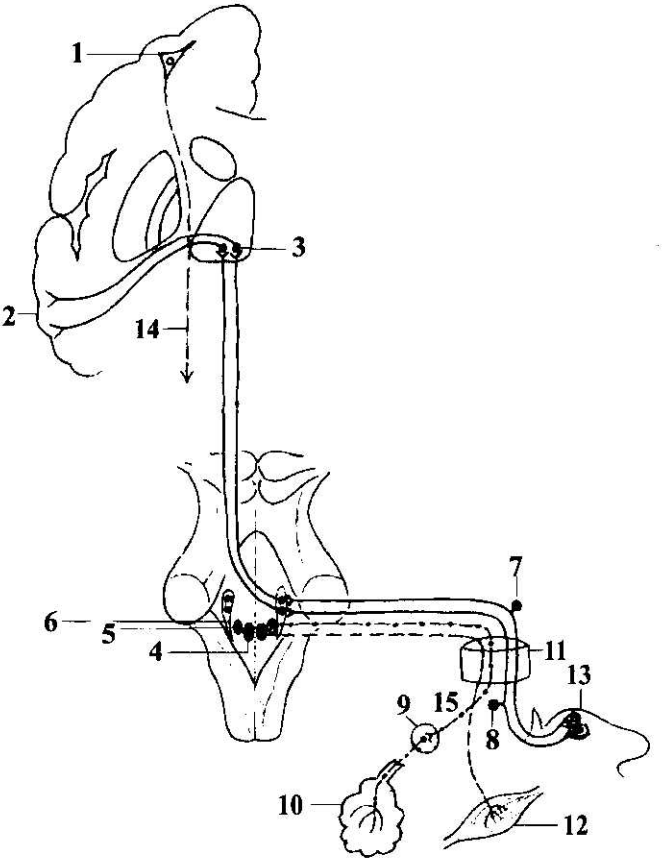

Fig. 174. Calea conductoare a nervului glosofaringian: 1 – celule piramidale (I neuron); 2 – *uncus et gyrus postcentralis;* 3 – *thalamus opticus* (III neuron, senzitiv); 4 – *nucleus ambiguus* (II neuron); 5 – *nucleus salivatorius inferior* (I neuron; vegetativ); 6 – *nucleus tractus solitarii* (II neuron, senzitiv); 7 – *ganglion superius* (I neuron, senzitiv); 8 – *ganglion inferius* (I neuron, senzitiv); 9 – *ganglion oticum* (II neuron vegetativ); 10 – *glandula parotis;* 11 – *foramen jugulare;* 12 – *r. musculi stylopharyngei;* 13 – *papillae valatae;* 14 – *tractus corticonuclearis;* 15 – *nervus tympanicus.*

Nervul vag

Nervul vag, *n. vagus,* perechea a X-a de nervi cranieni, este un nerv mixt, foarte lung, având un teritoriu de distribuție foarte întins. Din bulbul rahidian nervul, iese prin șanțul lateral posterior cu câteva rădăcini, care, unindu-se, formează un trunchi comun ce părăsește craniul prin orificiul jugular și străbate regiunea cervicală, însoțind artera carotidă internă și vena jugulară internă. La nivelul orificiului jugular și imediat sub el nervul formează doi ganglioni: ganglionul superior, *ganglion superius,* și ganglionul inferior, *ganglion inferius.* La ieșirea din orificiul jugular nervul vag trece posterior de vena jugulară internă și artera carotidă internă. În regiunea cervicală nervul trece în componența fasciculului vasculonervos al gâtului, fiind situat între aceste două vase sangvine.

În cavitatea toracică nervul vag pătrunde prin apertura ei superioară, unde nervul din dreapta se plasează anterior de artera subclavie, iar cel stâng pe fața anterioară a arcului aortei. În cavitatea toracică ambii nervi trec posterior de rădăcina plămânilor respectivi, apoi însoțesc esofagul, unde nervul vag drept trece pe fața posterioară, iar cel stâng – pe fața anterioară a esofagului. Ramificările acestor nervi formează plexul esofagian, *plexus oesophageus,* din care mai apoi se formează trunchiurile vagale anterior și posterior, care împreună cu esofagul pătrund în cavitatea abdominală și se distribuie în ramuri terminale.

Fiind un nerv mixt, conține fibre senzitive, motore și parasimpatice. Fibrele senzitive reprezintă prelungirile periferice ale neuronilor pseudounipolari din ganglionii superior și inferior. Prelungirile centrale ale acestor neuroni trec în componența rădăcinilor nervului vag și se termină prin sinapsă în neuronii nucleului tractului solitar, comun pentru perechile VII, IX și X de nervi cranieni. Fibrele motorii sunt axonii neuronilor nucleului ambiguu, comun cu nervul glosofaringian. Fibrele parasimpatice preganglionare pornesc de la nucleul dorsal al nervului vag și asigură inervația parasimpatică a organelor regiunii cervicale, a cavității toracice și abdominale.

Topografic, la nervul vag deosebim patru porțiuni: craniană, cervicală, toracică și abdominală.

Porţiunea craniană se află între bulbul rahidian şi ganglionul superior. La acest nivel din nervul vag iau naştere (fig. 175):

- ramura meningee, *r. meningeus,* care merge din ganglionul superior, se orientează recurent spre cavitatea craniană şi se distribuie pahimeningelui din fosa craniană posterioară şi pereţilor sinusurilor transversal şi occipital;

- ramura auriculară, *r. auricularis,* la fel, ia naştere din ganglionul superior, pătrunde în canaliculul mastoidian al osului temporal, traversează piramida temporalului pe care o părăseşte prin fisura timpanomastoidiană şi inervează pielea meatului acustic extern şi pielea suprafeţei externe a pavilionului urechii.

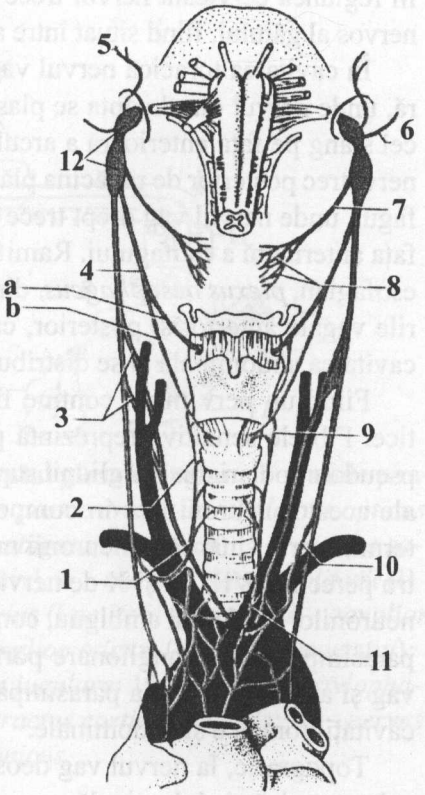

Fig. 175. Nervul vag; porţiunea craniană şi cervicală: 1 – *n. laryngeus inferior;* 2 – *r. communicans cum n. laryngeo inferiore;* 3 – *rr. cardiaci cervicales superiores;* 4 – *n. laryngeus superior:* a – *r. internus;* b – *r. externus;* 5 – *r. meningeus;* 6 – *r. auricularis;* 7 – *rr. pharyngei;* 8 – *plexus pharyngeus;* 9 – *r. communicans cum r. laryngeo interno;* 10 – *rr. cardiaci cervicales inferiores;* 11 – *n. laryngeus recurrens;* 12 – *gg. superior et inferior n. vagi.*

Porţiunea cervicală a nervului vag se află între ganglionul inferior şi până la nivelul aperturii toracale superioare. În această porţiune de la nervul vag pornesc:

- ramuri faringiene, *rr. pharyngealis,* care în peretele faringelui, împreună cu ramurile

nervului glosofaringian şi lanţului simpatic formează plexul faringian, *plexus pharyngeus.* Din acest plex iau naştere ramuri destinate muşchilor constrictor mijlociu şi constrictor inferior al faringelui, muşchilor palatului moale, cu excepţia muşchiului tensor al vălului palatin, pentru glanda tiroidă şi glandele paratiroide;

- ramurile cardiace cervicale superioare, *rr. cardiaci cervicales superiores,* în număr de 2-3, conţin fibre nervoase senzitive şi parasimpatice preganglionare, coboară anterior de artera carotidă comună stângă, iar cele din dreapta descind de-a lungul trunchiului brahiocefalic şi împreună cu ramuri de la lanţul simpatic formează plexul cardiac, *plexus cardiacus;*

- nervul laringeu superior, *n. laryngeus superior,* se desprinde din ganglionul inferior al nervului vag şi este destinat în special inervaţiei laringelui. Descinde pe peretele lateral al faringelui şi la nivelul osului hioid se împarte în două ramuri terminale:

- ramura externă, *r. externus,* destinată inervaţiei motorii a muşchiului cricotiroidian, muşchiului constrictor inferior al faringelui şi inervaţiei senzitive a mucoasei cavităţii infraglotice a laringelui;

- ramura internă, *r. internus,* perforează membrana tirohioidiană pentru a pătrunde în cavitatea laringelui inervând tunica mucoasă mai superior de rima vocală şi o porţiune a rădăcinii limbii. De la ramura internă se desprinde ramura comunicantă cu nervul laringeu recurent, *r. communicans cum nervo laryngeo recurrens;*

- nervul laringeu recurent, *n. laryngeus recurrens,* este destinat muşchilor laringelui, cu excepţia muşchiului cricotiroidian. Traiectul şi raporturile acestor nervi sunt diferite din dreapta şi din stânga.

Nervul laringeu recurent drept ia naştere din nervul vag anterior de porţiunea retroscalenică a arterei subclavii. El înconjoară artera subclavie dreaptă din partea inferioară, apoi urcă pe faţa laterală a traheei. Nervul laringeu recurent stâng ia naştere din nervul vag la nivelul arcului aortei. El înconjoară spre inferior şi posterior arcul aortei şi urcă în şanţul format de esofag şi trahee.

Nervul laringeu recurent dă naştere la:

- ramuri traheale, *rr. tracheales;*

- ramuri esofagiene, *rr. oesophageales;*
- ramuri faringiene, *rr. pharyngei;*
- ramuri cardiace cervicale inferioare, *rr. cardiaci cervicales inferiores,* care pornesc spre plexurile cardiace.

Porțiunea terminală a nervului laringeu recurent destinată mușchilor laringelui denumită nervul laringeu inferior, *n. laryngeus inferior,* anastomozează cu ramura comunicantă a nervului laringeu superior și contribuie la inervația tunicii mucoase a laringelui inferior de rima vocală.

Porțiunea toracică a nervului vag trece prin mediastinul posterior și este delimitată superior de locul de pornire al nervului laringeu recurent, iar inferior de hiatul esofagian al diafragmului. Ramurile acestei porțiuni (fig. 176, 177) sunt următoarele:

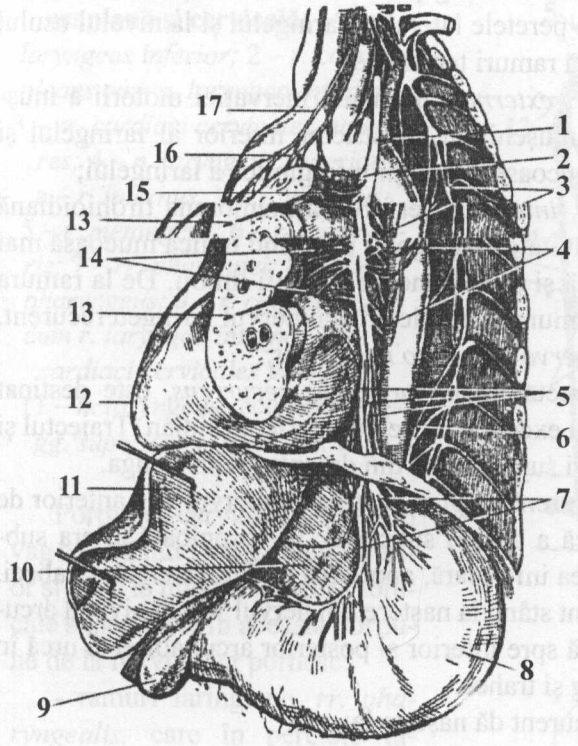

Fig. 176. Nervul vag (porțiunea toracică și abdominală): 1 – *n. vagus sinister;* 2 – *n. laryngeus recurrens;* 3 – *truncus sympathicus;* 4 – *rr. oesophageales n. vagi;* 5 – *plexus oesophagealis anterior;* 6 – *n. splanchnicus major;* 7 – *rr. gastrici anteriores;* 8 – *ventriculus;* 9 – *vesica fellea;* 10 – *omentum minus;* 11 – *hepar;* 12 – *cor;* 13 – *pulmo sinister;* 14 – *plexus pulmonalis;* 15 – *rr. bronchiales;* 16 – *plexus cardiacus;* 17 – *r. cardiacus cervicalis superior n. vagi.*

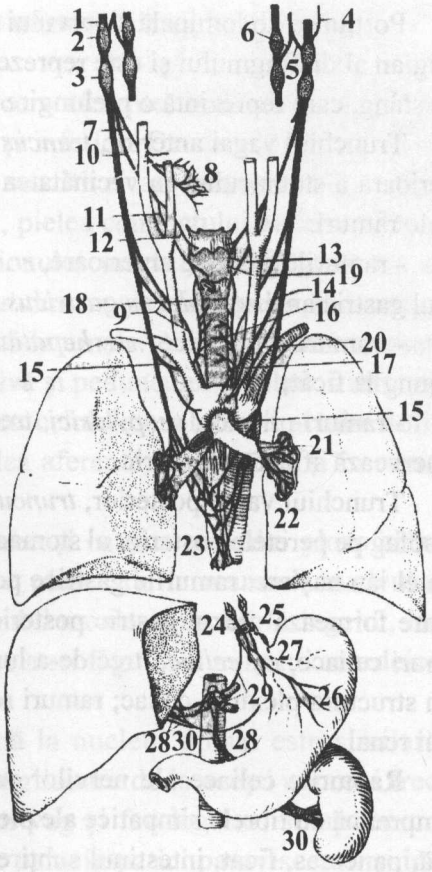

Fig. 177. Nervul vag şi zonele de inervaţie: 1 – *n. vagus;* 2 – *ganglion superius;* 3 – *ganglion inferius;* 4 – *ramus meningeus;* 5 – *ramus auricularis;* 6 – *ramus communicans cum n. glossopharyngeo;* 7 – *rami pharyngeales;* 8 – *plexus pharyngealis;* 9 – *rami cardiaci cervicales superiores;* 10,11,12 – *n. laryngeus superior;* 13 – *ramus communicans cum n. laryngei recurrens;* 14 – *rami cardiaci cervicales inferiores;* 15 – *n. laryngeus recurrens;* 16 – *rami tracheales;* 17 – *rami oesophageales;* 18 – *n. laryngeus inferior;* 19 – *ramus communicans;* 20 – *rami cardiaci thoracici;* 21 – *rami bronchiales;* 22 – *plexus pulmonalis;* 23 – *plexus oesophagealis;* 24 – *truncus vagalis anterior;* 25 – *truncus vagalis posterior;* 26 – *rami gastrici anteriores;* 27 – *rami gastrici posteriores;* 28 – *rami hepatici;* 29 – *rami coeliaci;* 30 – *rami renales.*

- ramurile cardiace toracice, *rr. cardiaci thoracici,* emerg spre plexurile cardiace;

- ramurile bronhiale, *rr. bronchiales,* împreună cu cele traheale şi cu cele ale lanţului simpatic iau parte la formarea plexului pulmonar, *plexus pulmonalis;*

- plexul esofagian, *plexus oesophageus,* format din ramurile nervilor drept şi stâng. De la acest plex pleacă ramuri ce inervează tunicile esofagului.

Porţiunea abdominală a nervului vag începe la nivelul hiatului esofagian al diafragmului şi este reprezentat prin trunchiurile vagale drept şi stâng, care reprezintă o prelungire a plexului esofagian.

Trunchiul vagal anterior, *truncus vagalis anterior,* trece pe faţa anterioară a stomacului, în vecinătatea curburii mici, şi trimite următoarele ramuri:

- ramurile gastrice anterioare, *rr. gastrici anteriores,* formează plexul gastric anterior, *plexus gastricus anterior;*
- ramurile hepatice, *rr. hepatici,* în componenţa omentului mic ajung la ficat;
- ramuri pilorice, *rr. pylorici,* trec pe curbura mică a stomacului şi inervează sfincterul piloric.

Trunchiul vagal posterior, *truncus vagalis posterior,* coboară de pe esofag pe peretele posterior al stomacului, de-a lungul curburii mici. De la el iau naştere: ramurile gastrice posterioare, *rr. gastrici posteriores,* care formează plexul gastric posterior, *plexus gastricus posterior;* ramuri celiace, *rr. celiaci,* trec de-a lungul arterei gastrice stângi şi intră în structura plexului celiac; ramuri renale, *rr. renales,* destinate plexului renal.

Ramurile celiace ale nervilor vagi trec prin ganglionii celiaci şi împreună cu fibrele simpatice ale plexului celiac se îndreaptă spre splină, pancreas, ficat, intestinul subţire şi cel gros până la flexura colică stângă.

Componentul parasimpatic al nervului vag până la organe sunt fibrele nervoase preganglionare. În organe sunt localizaţi ganglionii intramurali, de la care pornesc fibrele postganglionare scurte.

Astfel, nervul vag posedă o vastă zonă de inervaţie, care realizează inervaţia senzitivă şi parasimpatică a organelor regiunii cervicale, cavităţii toracale şi abdominale, la fel şi inervaţia motorie somatică a musculaturii laringelui, faringelui şi porţiunii superioare a esofagului.

Căile conductoare ale nervului vag (fig. 178)

Primul neuron al căii conductoare aferente, la fel ca şi la nervul IX, se află în ganglionii superior şi inferior. Dendritele acestor neuroni formează terminaţii nervoase senzitive care percep sensibilitatea generală de la meningele cerebral, pielea conductului auditiv extern, pielea suprafeţei externe a pavilionului urechii, bulbii gustativi ai mucoasei epiglotei, mucoasa palatului moale, faringelui şi laringelui, organelor cavităţii toracice şi abdominale. Axonii acestor neuroni pătrund în bulbul rahidian între olivă şi pedunculul cerebelos inferior unde formează legături sinaptice cu celulele nucleului tractului solitar – neuronul II. Mai departe calea aferentă urmează ca şi în cazul nervului IX.

Calea eferentă motorie este aceeaşi ca şi a nervului glosofaringian. Fibrele nervoase motorii, ce pleacă de la neuronii nucleului ambiguu, inervează muşchii palatului moale, muşchii faringelui, laringelui, epiglotei, părţii superioare a esofagului şi muşchii coardelor vocale.

Calea eferentă vegetativă până la nucleul dorsal este similară celei a nervului IX. Fibrele preganglionare de la aceşti neuroni trec în componenţa ramurilor nervului vag şi fac legături sinaptice cu celulele nervoase ale ganglionilor parasimpatici paraviscerali şi intramurali. Prelungirile acestor neuroni formează fascicule de fibre nervoase postganglionare care inervează muşchii netezi, glandele organelor cavităţilor toracice şi abdominale, precum şi vasele sangvine (fig. 179).

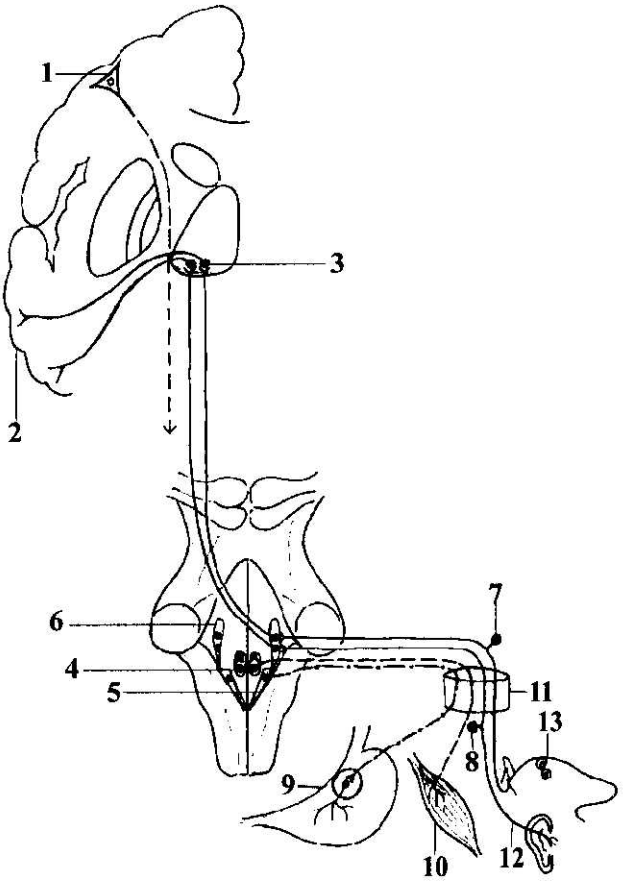

Fig. 178. Căile conductoare ale nervului vag: 1 – I neuron motor (celulele piramidale); 2 – *uncus et gyrus postcentralis*; 3 – al III-lea neuron senzitiv (*thalamus opticus*); 4 – al II-lea neuron motor (*nucl. ambiguus*); 5 – *nucl. dorsalis* (I neuron vegetativ); 6 – *nucl. tractus solitarii* (al II-lea neuron senzitiv); 7 – *ganglion superius* (I neuron senzitiv); 8 – *ganglion inferius* (I neuron senzitiv); 9 – *ganglia intravisceralia et paravisceralia* (al II-lea neuron vegetativ); 10 – *mm. pharyngis, laryngis, palati mollis* etc.; 11 – *foramen jugulare*; 12 – *n. auricularis posterior*; 13 – *radix linguae.*

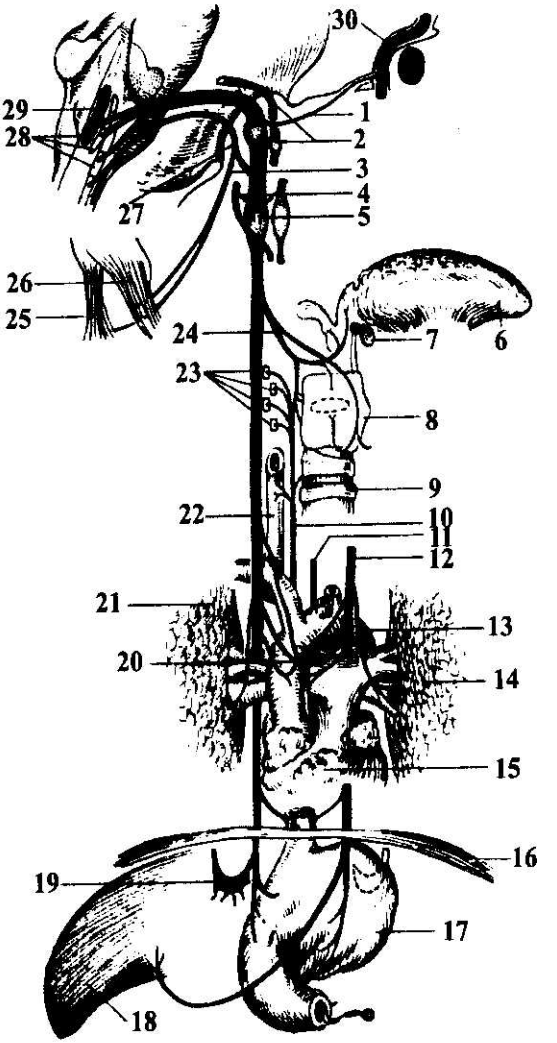

Fig. 179. Schema nervilor IX, X şi XI: 1 – *r. communicans n. vagi cum n. facialis;* 2 – *n. glossopharyngeus;* 3 – *n. accessorius;* 4 – *r. communicans cum n. hypoglossus;* 5 – *r. communicans cum tr. sympathicus;* 6 – *lingua;* 7 – *os hyoideum;* 8 – *larynx;* 9 – *trachea;* 10 – *n. laryngeus recurrens dexter;* 11 – *n. laryngeus recurrens sinister;* 12 – *n. vagus sinister;* 13 – *aorta;* 14 – *pulmo sinister;* 15 – *cor;* 16 – *diaphragma;* 17 – *gaster;* 18 – *hepar;* 19 – *gangl. coeliacum;* 20 – *gangl. cardiacus;* 21 – *pulmo dexter;* 22 – *oesophagus;* 23 – *ramurile musculare ale n. laryngeus inferior spre muşchii laringelui;* 24 – *n. laryngeus superior;* 25 – *m. trapezius;* 26 – *m. sternocleidomastoideus;* 27 – *n. accessorius;* 28 – *nucleii nervilor vag şi accesor;* 29 – *nucl. n. vagi;* 30 – *n. facialis.*

Nervul accesor

Nervul accesor, *n. accessorius,* perechea a XI-a, este un nerv motor, constituit din două rădăcini: o rădăcină craniană (partea vagală), *radices craniales* (*pars vagalis*) şi o rădăcină spinală (partea spinală), *radices spinales* (*pars spinalis*).

Rădăcina craniană, prin 4-5 filete nervoase, apare în şanţul lateral posterior al bulbului rahidian, inferior de cea a nervului vag, iar rădăcina spinală, formată din 10-12 filete nervoase, apare din măduva spinării la mijlocul distanţei dintre şanţul ventrolateral şi dorsolateral.

Rădăcinile spinale se unesc într-un fascicul comun şi urcă în cavitatea craniană prin orificiul occipital mare, unde, prin unirea cu rădăcina craniană, formează trunchiul nervului accesor, *truncus nervi accessorii.* Trunchiul nervului accesor traversează orificiul jugular şi se împarte în două ramuri terminale: internă şi externă.

Ramura internă, *r. internus,* este formată din fibre nervoase provenite din rădăcina craniană (partea vagală) şi prin intermediul ramurilor faringiene ale nervului laringeu recurent al nervului vag se distribuie muşchilor laringelui, constrictorului superior al faringelui şi muşchiului vălului palatin.

Ramura externă, *r. externus,* formată din fibre nervoase provenite din rădăcina spinală (partea spinală) este destinată inervaţiei muşchilor sternocleidomastoidian şi trapez.

Nervul hipoglos

Nervul hipoglos, *n. hypoglossus,* perechea a XII-a, este un nerv motor destinat inervaţiei muşchilor limbii (fig. 180, 181). Din encefal nervul emerge prin 10-15 rădăcini nervoase din şanţul anterolateral al bulbului rahidian, situat între piramidele şi olivele bulbare. La unirea acestor rădăcini se formează trunchiul nervului hipoglos, care părăseşte craniul prin canalul omonim şi, ocolind posterolateral nervul vag, coboară în jos, plasându-se între artera carotidă internă şi vena jugu-

lară internă. Mai departe trece pe sub venterul posterior al muşchiului digastric şi muşchiul stilohioid în triunghiul submandibular. La acest nivel nervul hipoglos anastomozează cu rădăcina superioară a plexului cervical, contribuind la formarea ansei cervicale profunde.

În triunghiul submandibular nervul hipoglos formează un arc orientat cu convexitatea în jos, trece între muşchiul milohioidian şi muşchiul hioglos şi se distribuie muşchilor intrinseci şi extrinseci ai limbii prin ramuri linguale, *rr. linguales.*

De la nervul hipoglos ia naştere rădăcina descendentă, care conţine fibre motoare din nervul I spinal. Ramura descendentă anastomozează cu ramuri ascendente de la plexul cervical, formând ansa cervicală, *ansa cervicalis,* de la care are loc inervaţia muşchilor infrahioidieni.

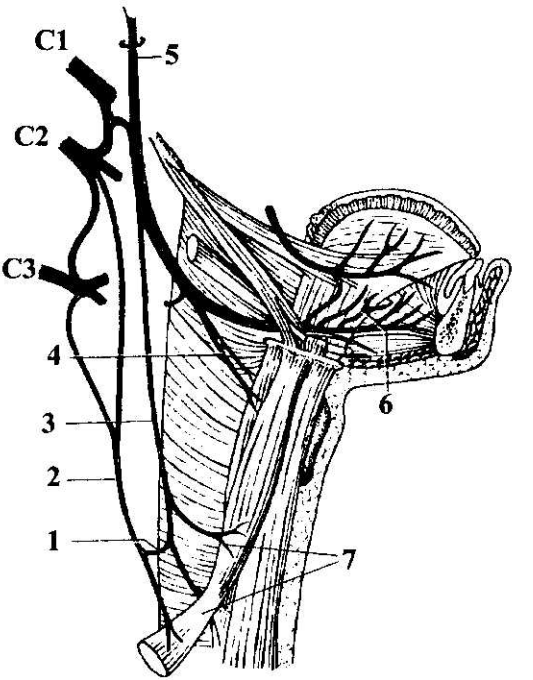

Fig. 180. Nervul hipoglos: 1 – *ansa cervicalis;* 2 – *radix inferior;* 3 – *radix superior;* 4 – *r. thyrohyoideus;* 5 – *n. hypoglossus;* 6 – *rr. linguales;* 7 – *rr. musculares ansa n. hypoglossi.*

Paraliziile nervului hipoglos survin de obicei unilateral, adeseori şi bilateral. În paralizia unilaterală limba este deviată în partea bolnavă, ca urmare a predominanţei genioglosului de partea sănătoasă. Tulburările funcţionale se manifestă prin dereglarea masticaţiei şi deglutiţiei, la fel şi prin tulburări în vorbire.

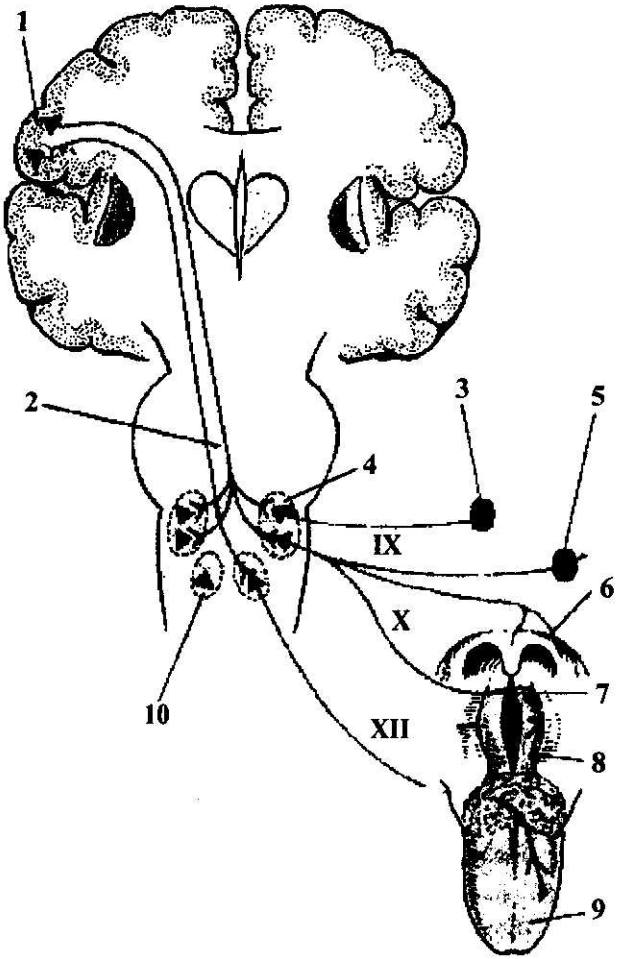

Fig. 181. Căile eferente motoare ale nervilor IX, X şi XII: 1 – celulele piramidale din porţiunea inferioară a circumvoluţiei precentrale; 2 – *tractus corticonuclearis*; 3 – *m. stylopharyngeus*; 4 – *nucl. ambiguus nn. IX, X*; 5 – *mm. epiglotei*; 6 – mm. palatului moale şi constrictorii faringelui; 7 – *n. laryngeus recurrens*; 8 – mm. vocali; 9 – mm. limbii; 10 – *nucl. n. hypoglossi.*

Tabelul 5

Nervii cranieni: componența fibrelor, nucleii, regiunile de inervație

Nervul, componența fibrelor	Denumirea nucleilor	Organele inervate și regiunile de inervație
I. *Nn. olfactorii* (S)	-	Regiunea olfactorie a tunicii mucoase a cavității nazale
II. *N. opticus* (S)	-	Retina globului ocular
III. *N. oculomotorius* (M, Ps)	Nucl. *n. oculomotorii* (M), *nucl. centralis* impar (M)	*Mm. levator palpebrae superioris, rectus medialis, rectus superior, rectus inferior, obliquus inferior*
	Nucl. accessorius n. oculomotorii (P_s)	*Mm. ciliaris, sphincter pupillae*
IV. *N. trochlearis* (M)	*Nucl. n. trochlearis* (M)	*M. obliquus superior.*
V. *N. trigeminus* (M, S)	*Nucl. mesencephalicus n. trigemini* (S)	Pielea regiunii frontale și temporale, pielea feței
	Nucl. pontinus n. trigemeni (S), *nucl. spinalis n. trigemini* (S)	Tunica mucoasă a cavității nazale și bucale, 2 /3 anterioare ale limbii, dinții, glandele salivare, organele orbitei, pahimeningele în fosa medie și anterioară a craniului
	Nucl. motorius n. trigemini (M)	Mușchii masticatori, *m. tensor veli palatini, m. tensor tympani, m. mylohyoideus et venter anterior m. digastrici*
VI. *N. abducens* (M)	*N. abducens* (M)	*M. rectus lateralis*

VII. *N. facialis* (M, S, Ps)	*Nucl. n. facialis* (M)	Muşchii mimici, *m. platysma, venter posterior m. digastricus, m. stylohyoideus, m. stapedius*
	Nucl. tractus solitarii (S)	Sensibilitatea gustativă a 2/3 anterioare ale limbii
	Nucl. salivatorius superior (Ps)	*Glandula lacrimalis*, glandele mucoasei nazale şi bucale, *glandula sublingualis, glandula submandibularis*
VIII. *N. vestibulocochlearis* (S)	*Pars cochlearis: nucl. cochlearis dorsalis, nucl. cochlearis ventralis* (S)	*Organum spirale*
	Pars vestibularis: nucl. vestibularis superior, nucl. vestibularis medialis, nucl. vestibularis inferior, nucl. vestibularis lateralis (S)	*Cristae ampullares maculae utriculi et maculae sacculi*
IX. *N. glossopharyngeus* (M, S, Ps)	*Nucl. ambiguus* (M) *Nucl. tractus solitarii* (S)	*M. stylopharyngeus* *Cavum tympani, tuba auditiva, tunica mucosa radix linguae, pharyngis, tonsilla palatina, glomus caroticus*
	Nucl. salivatorius inferior (Ps)	*Glandula parotidea*

X. *N. vagus* (M, S, Ps)	*Nucl. ambiguus* (M)	*Tunica muscularis pharyngis, m. levator veli palatini, m. uvulae, m. palatoglossus, m. palatopharyngeus, mm. laryngis*
	Nucl. tractus solitarii (S)	Pielea conductului auditiv extern, *dura mater encephali* în regiunea fosei medii a craniului, organele regiunii cervicale, cavității toracice, cavității abdominale, cu excepția porțiunii stângi a intestinului gros
	Nucl. dorsalis n. vagi (Ps)	Musculatura netedă și glandele organelor cavității toracice și abdominale cu excepția porțiunii stângi a intestinului gros
XI. *N. accessorius* (M)	*Nucl. n. accessorii* (M)	*M. sternocleidomastoideus, m. trapezius*
XII. *N. hypoglossus* (M)	*Nucl. n. hypoglossi* (M)	Mușchii limbii

Notă: M – motor; S – senzitiv; Ps – parasimpatic.

Distribuirea formațiunilor neurovasculare prin orificiile, canalele și fisurile craniului

Orificiile craniului	*Canalele craniului*	*Fisurile craniului*
Orificiul supraorbital – nervul și vasele supraorbitale **Orificiul infraorbital** – nervul și vasele infraorbitale	**Canalul optic** – nervul optic, artera oftalmică **Canalul infraorbital** – nervul și vasele infraorbitale	**Fisura orbitală superioară** – nervii oculomotor, trohlear și abducens; nervii lacrimal, frontal și nazociliari; filamente din plexul nervos simpatic carotidian intern; ramura recurentă a arterei lacrimale, vena oftalmică superioară

Orificiul mental – nervul şi vasele mentale	**Canalul nazolacrimal** – ductul nazolacrimal	
Orificiul mandibulei – nervul şi vasele alveolare inferioare	**Canalul carotidian** – artera carotidă internă, plexul nervos simpatic carotidian intern, plexul venos carotidian intern	**Fisura orbitală inferioară** – nervul maxilar, nervul zigomatic, ramuri orbitale ale ganglionului pterigopalatin, vasele infraorbitale, venele oftalmice inferioare
Orificiile lamei cribriforme – filamentele nervilor olfactivi, vasele şi nervul etmoidal anterior	**Canalul nervului facial** – nervul facial	
Orificiul rotund – nervul maxilar	**Canalul condilar** – vena emisară de la sinusul sigmoid spre venele occipitale, o ramură meningee a arterei occipitale	**Fisura pterigomaxilară** – artera maxilară, nervul maxilar, venele sfenopalatine
Orificiul oval – nervul mandibular, nervul pietros mic, artera meningee accesorie, venele emisare de la sinusul cavernos la plexul pterigoidian	**Canalul hipoglosului** – nervul hipoglos şi ramura sa meningee (recurentă), ramura meningee a arterei faringiene ascendente, vena emisară din plexul bazilar spre vena jugulară internă	**Fisura pietrotimpanică** – nervul coarda timpanului, ramura timpanică anterioară a arterei maxilare
Orificiul spinos – ramura meningee al nervului mandibular, vasele meningee medii		
Meatul acustic intern – nervul facial, nervul vestibulocohlear, artera labirintică	**Canalul musculotubar** – muşchiul tensor al timpanului (semicanalul superior), tuba auditivă (semicanalul inferior)	

Orificiul sfenopalatin – artera sfenopalatină, ramuri nazale ale ganglionului pterigopalatin şi ale nervului maxilar	**Canalul pterigoidian** – nervul canalului pterigoidian, artera canalului pterigoidian	
Orificiul stilomastoidian – nervul facial, ramura stilomastoidiană a arterei auriculare posterioare	**Canalicului timpanic** – ramura timpanică a nervului glosofaringian, ramura timpanică inferioară a arterei faringiene ascendente	
Orificiul palatin mare – nervul şi vasele palatine mari	**Canalicului mastoidian** – ramura auriculară a nervului vag	
Orificiile palatine mici – nervii şi vasele palatine mici	**Canalul nervului pietros mare** – nervul pietros mare, ramura pietroasă a arterei meningee medii	
Orificiul parietal – vena emisară de la sinusul sagital superior spre scalp		
Orificiul mare occipital – bulbul rahidian şi meningele, arterele vertebrale, spinale posterioare, spinală anterioară, nervul accesor (porţiunea spinală), ramuri meningee ale nervilor cervicali superiori	**Canalul nervului pietros mic** – nervul pietros mic	
Orificiile etmoidale anterioare – nervul şi vasele etmoidale anterioare		

Orificiile etmoidale posterioare – nervul şi vasele etmoidale posterioare		
Orificiul zigomatico-orbital – ramura zigomatică a nervului maxilar		
Orificiile feţei infratemporale ale maxilei – nervii şi vasele alveolare posterosuperioare		
Orificiul lacerat – o ramură meningee a arterei faringiene ascendente, vene emisare de la sinusul cavernos la plexul pterigoidian		

Legităţile distribuirii nervilor

1. În conformitate cu amenajarea primordiilor organelor în jurul tubului neural, distribuirea nervilor are loc de la linia mediană (de la centru) spre periferie.

2. În concordanţă cu principiul simetriei bilaterale, în constituţia corpului nervii sunt perechi şi distribuiţi simetric.

3. Datorită structurii metamerice a trunchiului se menţine distribuirea segmentară a nervilor (*nn. intercostales, ilioinguinalis, iliohypogastricus*).

4. Distribuirea nervilor de la encefal şi măduva spinării are loc pe calea cea mai scurtă. Prin aceasta se explică emiterea ramurilor scurte către organele situate în imediata apropiere şi a ramurilor lungi pentru organele mai îndepărtate. La deplasarea organului de la primordiul primar, în regiunea poziţiei definitive, nervul corespunzător creşte şi urmează aceste structuri.

5. Nervii muşchilor scheletici iau naştere din segmentele măduvei spinării ce corespund miotomilor din care a provenit muşchiul respectiv. De aceea, la deplasarea muşchiului către un segment sau altul al corpului inervaţia o primeşte de la sursa din vecinătatea primordiului primar. Prin aceasta se explică inervaţia muşchilor truncopetali ai trunchiului ce s-au deplasat pe trunchi de la cap, de către nervii cranieni (*n. accessorius*), şi a muşchilor truncofugali ai membrelor de la plexul nervos ce corespunde acestor membre (plexul brahial pentru membrul superior şi lumbosacral pentru membrul inferior). Prin aceasta se explică şi inervaţia diafragmului, la cărui primordiu este localizat în regiunea cervicală de către nervul frenic, ramură a plexului cervical.

Astfel, după proveniența nervului poate determina proveniența şi dezvoltarea organelor, deoarece există o concordanţă între originea nervului şi localizarea primordiilor organelor.

6. Dacă muşchiul a provenit din contopirea a câtorva miotomi, apoi inervaţia are loc din câţiva nervi (de exemplu, inervaţia muşchilor laţi ai abdomenului de către nervii intercostali şi ramurile plexului lombar).

7. Nervii superficiali (cutanaţi) însoţesc venele superficiale, iar nervii profunzi însoţesc arterele, venele şi vasele limfatice, constituind împreună cu ele fascicule vasculonervoase.

8. Nervii din componenţa fasciculelor vasculonervoase sunt localizaţi, ca şi aceste fascicule, pe suprafaţa de flexie a unei regiuni sau alta a corpului, unde sunt bine ascunse şi protejate.

Fiecare nerv prin fibrele sale se ramifică în limitele unei zone cutanate sau musculare. În conformitate cu aceasta, suprafaţa corpului şi toată musculatura poate fi împărţită în zone corespunzătoare regiunii de ramificare a nervului cutanat sau a celui muscular. O astfel de inervaţie poartă denumirea de *inervaţie periferică* sau *zonală* (segmentară). Cunoaşterea acestor zone de inervaţie este importantă pentru diagnosticul afecţiunilor sistemului nervos periferic.

9. Majoritatea nervilor corpului uman sunt micşti, având în componenţa sa fibre nervoase senzitive, motoare şi vegetative.

10. Pentru inervaţia periferică este specifică prezenţa zonelor de suprapunere a ramificaţiilor nervilor. Deosebim zone de suprapunere

intrasistemică – dintre nervii unuia şi aceluiaşi plex şi zone de suprapunere intersistemică – zone inervate de nervi ce provin de la diferite plexuri nervoase. Din acest punct de vedere, fiecare regiune a nervului în cauză poate fi împărţită în trei zone:

- *zona autonomă*, inervată numai de nervul respectiv, la leziunea căruia va avea loc anestezia zonală totală;

- *zona mixtă*, inervată de nervul respectiv şi parţial de nervii vecini; la leziunea nervului în cauză se va înregistra o diminuare parţială a sensibilităţii;

- *zona maximală*, inervată în cea mai mare parte de către nervii vecini şi numai parţial de către nervul respectiv; la lezarea acestui nerv sensibilitatea nu se tulbură, deoarece ea va fi menţinută pe contul nervilor vecini.

11. Pentru sistemul nervos este specifică şi prezenţa multiplelor conexiuni dintre diferiţi nervi cranieni, la fel şi dintre ramurile plexurilor nervoase.

Spre deosebire de zonele inervaţiei periferice ale nervilor cutanaţi distingem şi zone de inervaţie segmentară sau radiculară. Deoarece fiecare neuromer este legat de segmentul respectiv al corpului, fiecare rădăcină posterioară a nervului spinal şi fiecare ganglion spinal contribuie la inervaţia acelui segment al pielii (dermatom), care este legat cu el în procesul dezvoltării embrionare. La fel şi fiecare rădăcină anterioară inervează acei muşchi care au provenit împreună cu acesta din segmentul respectiv (miotom). Deci, pielea şi toată musculatura pot fi divizate în zone radiculare inervate de rădăcinile nervoase respective – anterioare sau posterioare. Aceasta reprezintă inervaţia radiculară sau segmentară a corpului.

Zonele inervaţiei radiculare, spre deosebire de zonele inervaţiei periferice ale nervilor cutanaţi reprezintă anumite teritorii neîntrerupte, ce corespund segmentului sau rădăcinii respective. Fiecare segment al pielii este inervat de către trei segmente nervoase vecine, care se suprapun reciproc. De aceea, la secţionarea unei rădăcini nu pot fi observate niciun fel de tulburări ale sensibilităţii. Pentru ca sensibilitatea unui segment să dispară complet e necesar de a secţiona trei rădăcini nervoase.

SISTEMUL NERVOS VEGETATIV

Sistemul nervos vegetativ (sinonime – autonom, visceral), *sistema nervosum autonomicum,* reprezintă o porţiune specializată a sistemului nervos ca un tot unitar, care dirijează activitatea tuturor organelor antrenate la realizarea funcţiilor vegetative ale organismului (nutriţia, respiraţia, excreţia, înmulţirea, circulaţia lichidelor). Funcţionalitatea acestuia este reglementată de scoarţa emisferelor mari, prin urmare, el se integrează în unitatea sistemului nervos. Sistemul nervos vegetativ asigură inervaţia vaselor sangvine şi limfatice, a viscerelor, glandelor, muşchilor netezi, muşchiului cardiac şi îndeplineşte funcţia trofoadaptivă şi de menţinere la un nivel constant al mediului intern al organismului. În organism permanent are loc o activitate corelativă a porţiunilor somatică şi vegetativă din componenţa sistemului nervos, deoarece numai astfel poate fi posibilă reglarea adecvată a tuturor funcţiilor vitale. În emisferele encefalului şi în trunchiul cerebral centrii nervoşi vegetativi şi centrii nervoşi somatici se află alături unul de altul, fibrele nervoase trec, de regulă, în componenţa unora şi aceloraşi nervi.

La toate nivelele sistemului nervos central – în măduva spinării, cerebel, talamus şi scoarţă are loc suprapunerea căilor conductoare şi zonelor de proiecţie ale organelor reglate de sistemul nervos somatic şi cel vegetativ. Impulsurile aferente viscerale şi somatice pot fi raportate aceluiaşi neuron, care „deserveşte" atât funcţiile vegetative, cât şi cele somatice. Astfel este asigurată o activitate coordonată a sistemului nervos, prin interacţiunea porţiunilor vegetativă şi somatică. În componenţa nervilor cranieni şi a celor spinali trec conductori nervoşi atât somatici, cât şi vegetativi. Scoarţa cerebrala, în special zona premotorie, este locul unde are loc integrarea funcţiilor vegetative şi somatice la cel mai înalt nivel. Prin urmare, sistemul nervos vegetativ nu poate fi apreciat decât în cadrul sistemului nervos integru, ca o parte componentă a acestuia.

Vom analiza acest fel de activitate corelată luând ca exemplu reglarea actului de micţiune.

În actul micţiunii participă muşchii involuntari – *m. detrusor vesicae* şi *m. sphincter vesicae,* inervaţi de sistemul nervos vegetativ, şi

muşchiul voluntar – *m. sphincter uretrae externus,* care are inervaţie somatică. Când muşchiul detrusor al vezicii se contractă, ambele sfincttere se relaxează, deşi fiecare sfincter are inervaţie din porţiuni diferite ale sistemului nervos: sfincterul vezicii din sistemul nervos vegetativ, iar sfincterul uretrei din sistemul nervos somatic. Aceasta se produce datorită prezenţei în encefal a unui centru comun de coordonare. În integrarea funcţiilor sistemelor vegetativ şi somatic un rol important îl au sistemul limbic şi formaţiunea reticulară.

Unitate morfologică a sistemului nervos şi vegetativ şi acelui somatic este neuronul. La baza activităţii sistemului nervos vegetativ stă reflexul, care se desfăşoară pe baza arcului reflex. În sistemul nervos somatic, care conduce viaţa de relaţie, viteza de conducere a impulsului nervos este de 60-120 m/sec., provocând reflexe rapide, pe când în sistemul nervos vegetativ impulsul nervos circulă cu o viteză de 1-30 m/sec., reacţiile fiind lente. Activitatea sistemului nervos vegetativ are caracter continuu, producându-se atât în timp de veghe, cât şi în timpul somnului.

Reacţiile sistemului nervos vegetativ (contracţiile muşchilor netezi, constricţia sau dilatarea vaselor sangvine, stimularea secreţiei glandelor ş. a.) se manifestă la excitarea receptorilor porţiunii somatice şi a receptorilor viscerelor.

Reflexele vegetative se împart în *necondiţionate* (reflexe congenitale), ce se realizează prin arcul reflex constituit din trei neuroni, şi *condiţionate* (reflex dobândit), al căror substrat morfologic sunt arcurile reflexe multineuronale complicate.

În componenţa arcului reflex vegetativ şi a celui somatic deosebim trei neuroni: receptiv, asociativ şi efector (fig. 182). Circuitul reflex vegetativ necondiţionat se realizează la nivelul măduvei spinării sau al trunchiului cerebral.

Calea aferentă a arcului nervos vegetativ este asemănătoare cu cea a arcului reflex somatic. Neuronul viscero-aferent îşi are originea în ganglionii spinali sau în ganglionii nervilor cranieni (V, VII, IX, X), sau în ganglionii plexurilor nervoase vegetative. Dendritele lor ajung la receptorii din organe sau vase (baroreceptori, presoreceptori, chemoreceptori), iar axonii trec în componenţa rădăcinilor posterioare sau ale

nervilor cranieni, pătrund în nevrax, făcând legături sinaptice cu neuronii vegetativi din coarnele laterale ale măduvei spinării şi corespunzător cu neuronii nucleilor vegetativi ai trunchiului cerebral. Aceasta este **porţiunea viscerosenzitivă a arcului reflex vegetativ.**

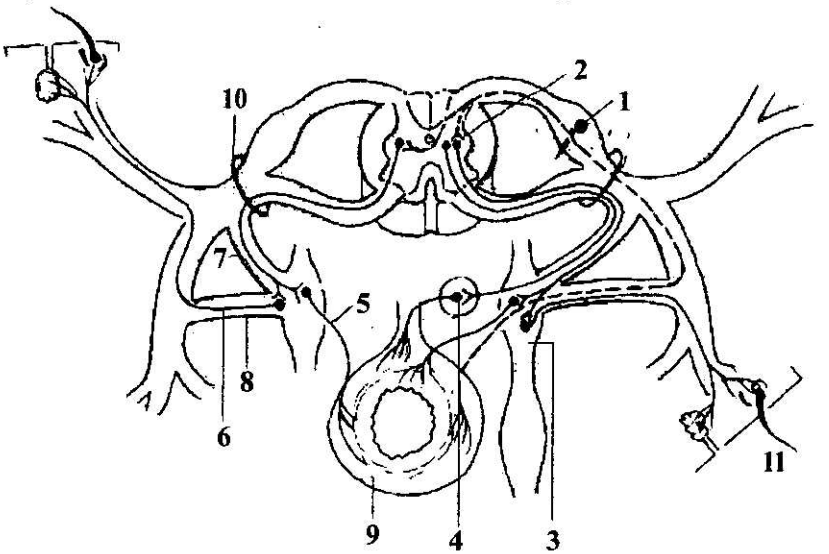

Fig. 182. Arcul reflex al sistemului nervos vegetativ: 1 – *ganglion spinale* (I neuron); 2 – *cornu laterale, nucl. intermediolateralis* (C_8, Th_{1-12}, L_{1-3}; neuronul II); 3 – *ganglion trunchi sympatici* (neuronul III); 4 – *ganglion praevertebrale* (neuronul III); 5 – *pars visceralis*; 6 – *pars somatica*; 7 – *r. communicans albus*; 8 – r. *communicans griseus*; 9 – *viscerus*; 10 – *foramen intervertebrale*; 11 – glande sudoripare şi vase sangvine.

Neuronul doi, asociativ, se află în nucleul intermediolateral ale coarnelor laterale ale măduvei spinării – C_8, T_1 – L_3 şi S_2 – S_4 sau în nucleii vegetativi ai nervilor cranieni III, VII, IX, X. Axonii neuronului doi se răspândesc la periferie în componenţa rădăcinilor anterioare ale nervilor spinali sau în componenţa nervilor cranieni sus-numiţi. Aceşti axoni reprezintă **fibrele preganglionare,** care urmează calea spre ganglionii vegetativi.

Calea eferentă se deosebeşte fundamental de cea de la arcul reflex somatic ca urmare a faptului că **neuronul trei – efector** se află la pe-

riferie, în afara sistemului nervos central şi este localizat în ganglionii vegetativi. Fibrele preganglionare, ce pornesc de la centrii vegetativi ai măduvei spinării, trec în componenţa nervilor spinali, de la care îşi urmează calea prin **ramura comunicantă albă,** *ramus communicans albus,* spre ganglionii vegetativi. Axonii neuronului trei reprezintă fibre postganglionare, ce se termină în organul efector, precum este muşchiul neted, muşchiul cardiac sau o glandă.

Făcând o comparaţie între arcurile reflexe – vegetativ şi somatic, trebuie de menţionat că, deşi au un plan unic, în structura lor deosebim particularităţi esenţiale. În arcul reflex somatic ambii neuroni – asociativ şi cel efector, sunt localizaţi în limitele sistemului nervos central, pe când în arcul reflex vegetativ axonii neuronului asociativ părăsesc sistemul nervos central şi fac legături sinaptice cu neuronii efectori dislocaţi în ganglionii vegetativi. Prin urmare, corpul celular al neuronului efector al arcului reflex somatic se află în structurile sistemului nervos central, iar neuronul efector al arcului reflex vegetativ – la periferie.

Deoarece axonii neuronului asociativ ai arcului reflex vegetativ părăsesc limitele sistemului nervos central, acest neuron constituie începutul căii eferentă şi este denumit **neuron efector central,** iar neuronul efector din ganglionii vegetativi – **neuron efector periferic.**

Deci, **calea eferentă a arcului reflex vegetativ este bineuronală.** Primul neuron se află în componenţa unuia din nucleii vegetativi ai sistemului nervos central, iar al doilea – în ganglionii vegetativi dispuşi la periferie. În componenţa căii deosebim **porţiunea preganglionară,** constituită din axonii primului neuron prevăzuţi cu o teacă de mielină, şi **porţiunea postganglionară,** formată de axonii neuronului doi, lipsiţi de teacă de mielină, deci sunt amielinici. O parte din axonii neuronilor se îndreaptă spre viscere, formând astfel **porţiunea viscerală** a arcului reflex vegetativ, iar altă parte, **prin ramura comunicantă cenuşie,** *ramus communicans griseus,* trec în componenţa nervilor spinali spre organele somatice (aparatul locomotor, piele), unde inervează vasele sangvine, glandele sudoripare şi cele sebacee. Ea constituie **porţiunea somatica** a arcului reflex vegetativ.

Sistemul nervos vegetativ reprezintă substratul morfologic al integrității și interdependenței funcțiilor motorii și viscerale, efectuate pe cale reflexă (fig. 183).

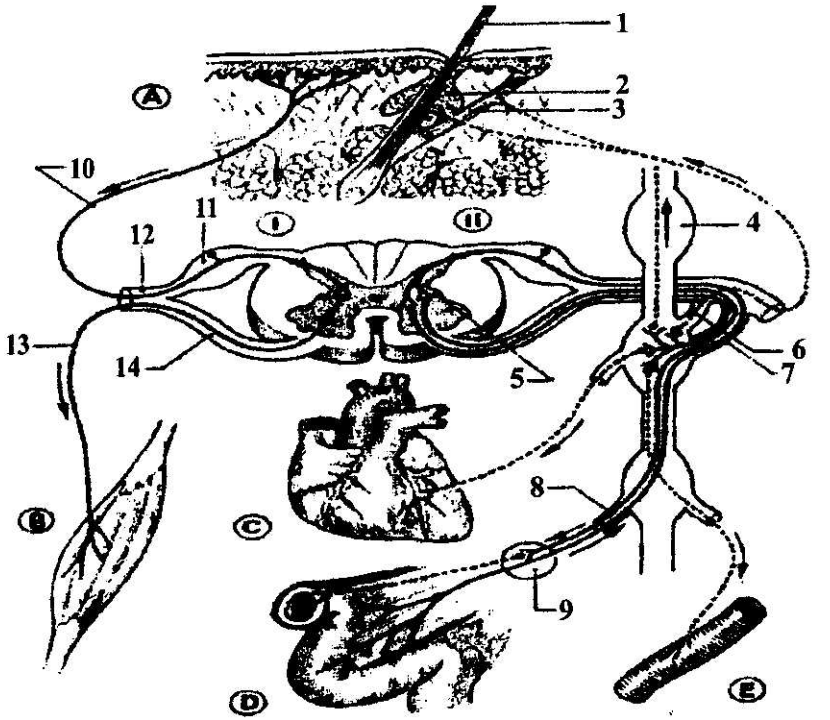

Fig. 183. Sistemul nervos vegetativ ca substrat al integrității și interdependenței funcțiilor motorii și viscerale: I – inervația somatică; II – inervația simpatică. A – pielea; B – mușchi scheletici; C – cordul; D – intestinul; E – vas sangvin: 1 – fir de păr; 2 – glandă sebacee; 3 – mușchi erector al părului; 4 – ganglion al lanțului simpatic; 5 – coloana intermediolaterală a măduvei spinării; 6 – ramura comunicantă cenușie; 7 – ramura comunicantă albă; 8 – nervi vegetativi; 9 – ganglion paravisceral; 10 – fibre senzitive; 11 – ganglion spinal.

În cadrul sistemului nervos vegetativ, structural, topografic și funcțional, deosebim un sistem nervos simpatic și unul parasimpatic, care,

ca şi sistemul nervos somatic, este constituit dintr-o **porţiune centrală** şi una **periferică.**

Porţiunea centrală a sistemului nervos vegetativ este reprezentată de nucleii vegetativi, distribuiţi în măduva spinării şi trunchiul cerebral sub aspect de focare.

Centrii sistemului nervos simpatic se află în coarnele laterale ale măduvei la nivelul segmentelor C_8, T_1-T_{12} şi L_1-L_2, deci în măduva cervicală inferioară, toracală şi lombară superioară, ce constituie **focarul toracolombar.** Centrii sistemului parasimpatic sunt situaţi în nucleii vegetativi – parasimpatici din trunchiul cerebral şi din coarnele laterale ale măduvei spinării S_2-S_4. Nucleii parasimpatici din trunchiul cerebral sunt:

- nucleul parasimpatic al nervului III, situat în mezencefal;
- nucleul lacrimal (porţiunea superioară a nucleului salivator superior) din punte al nervului VII;
- nucleul salivator superior al nervului VII, ce se găseşte în punte, imediat sub precedentul;
- nucleul salivator inferior al nervului IX, situat în bulbul rahidian;
- nucleul dorsal al nervului X, situat în bulbul rahidian, inferior de nucleul salivator inferior.

Nucleul parasimpatic al nervului III constituie **focarul mezencefalic,** iar nucleii nervilor VII, IX şi X – **focarul pontobulbar;** nucleii vegetativi din coarnele laterale ale segmentelor S_2-S_4 formează **focarul sacral.**

Aceste focare sunt dominate de centrele vegetative supreme, care nu sunt simpatice sau parasimpatice şi reglează ambele porţiuni ale sistemului nervos vegetativ. Ele sunt suprasegmentare şi dislocate în: scoarţa emisferelor mari, hipotalamus, formaţiunea reticulară, corpul striat, sistemul limbic, cerebel (fig. 184).

Hipotalamusul reprezintă centrul principal de integrare a funcţiilor vegetative ce exercită reglarea activităţii glandelor endocrine şi prin ele realmente supune controlului toate tipurile de metabolism. Se consideră că nucleii intermediari ai hipotalamusului se referă la centrii de control ai sistemului parasimpatic, iar nucleii posteriori – ai sistemului simpatic.

Hipotalamusul constituie substratul morfofuncţional intermediar dintre sistemul nervos şi cel endocrin ce asigură integrarea reflexelor simpatice şi parasimpatice, controlează activitatea centrelor vegetative din trunchiul cerebral (vasomotor, respirator, salivaţiei, vomei, deglutiţiei de strănutare).

Aşa structuri suprasegmentare ca formaţiunea reticulară, cerebelul şi sistemul limbic reglează funcţiile de importanţă vitală care necesită menţinerea homeostazei prin coordonarea funcţiilor somatice şi vegetative.

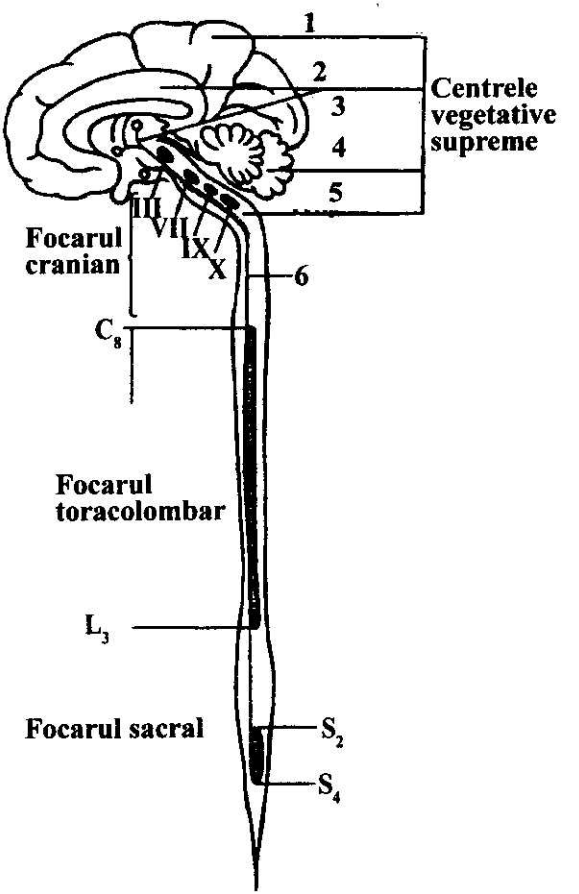

Fig. 184. Focarele şi centrele supreme ale sistemului nervos vegetativ (III – focarul mezencefalic; VII; IX, X – focarul pontobulbular; $C_8 – L_3$ – focarul toracolombar; $S_2 – S_4$ – focarul sacral): 1 – scoarţa emisferelor mari; 2 – sistemul limbic; 3 – hipotalamusul; 4 – cerebelul; 5 – formaţia reticulară; 6 – fasciculul longitudinal posterior.

Căile conductoare ale reflexelor vegetative condiţionate încă nu sunt studiate îndeajuns. Datele din literatură ne permit să prezentăm schema căilor aferente şi eferente ale reflexelor vegetative

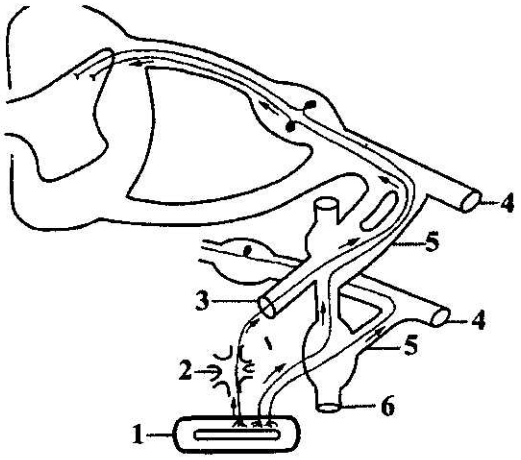

Fig. 185. A – aferentaţia viscerală a sensibilităţii dureroase: 1 – organ; 2 – *g. paravisceral*; 3 – *n. splanhnici*; 4 – n. spinal; 5 – ram communicant alb; 6 – trunchiul simpatic.

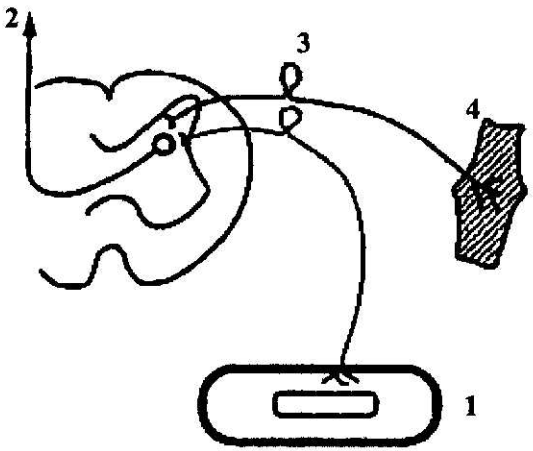

B – convergenţa somatoviscerală: 1 – organ; 2 – tractul spinotalamic lateral; 3 – ganglionul spinal; 4 – arie tegumentară.

condiţionate. În calitate de căi aferente pot servi căile senzitive ce ţin de sistemul nervos somatic. Există şi căi aferente care încep de la interoreceptorii organelor sistemelor digestiv, respirator, urogenital şi cardiovascular, constituind în trunchiul cerebral **tractul nucleotalamic,** *tr. nucleothalamicus*.

Aferenţele simpatice, ce transmit durerea viscerală, sunt dendrite ale neuronilor din ganglionii spinali de la T_1 la L_2. Pe traiectul lor anatomic până la receptorii, de la care preiau informaţia (fig. 185 A, B) se observă că ele parcurg ramurile comunicante albe şi trec prin lanţul simpatic de unde se distribuie receptorilor viscerali prin nervii cardiaci, pulmonari, esofagieni, splanhnici şi hipogastrici. Aferenţele pornite de la un organ ajung la măduva spinării prin mai mulţi nervi spinali.

La intrarea în măduvă, fibrele viscerale, ca şi cele somatice algice, se angajează prin zona marginală şi pătrund în cornul posterior al măduvei. Aici fac sinapsă pe aceleaşi grupe neuronale pe care se termină şi fibrele sensibilităţii somatice nociceptive din segmentul corespunzător. Este aşa-numita convergenţă somatovisceralã. De la aceşti neuroni pornesc tracturile spinotalamice în lungul cărora se transmit spre talamus şi cortexul cerebral atât durerea visceralã, cât şi cea somatică. Astfel de convergenţe au loc la nivelul talamusului, care se repetă şi la nivelul cortexului cerebral.

Convergenţa somatovisceralã, întărită la fiecare releu al căilor de conducere, stă la baza **durerii referite,** adică durerea visceralã este resimţită într-un teritoriu cutanat. Acest teritoriu reprezintă dermatomul care corespunde segmentului medular la nivelul căruia s-a dezvoltat organul respectiv în perioada embrionară. De exemplu, cordul se formează în primele etape în regiunea cervicală şi toracală superioară, de aceea durerea cardiacă este resimţită în dermatoamele $C_8 - T_1$, stângi. Astfel se desfăşoară şi fenomenul când este vorba de durerea renală, uretrală sau testiculară, care sunt referite în dermatoamele $L_1 - L_2$.

Referirea durerii viscerale în teritoriul dermatomului corespunzător segmentului la nivelul căruia s-a dezvoltat viscerul constituie aşa-numita **lege dermatomală.**

Căile vegetative eferente ale reflexelor condiţionate, organizate sub formă de tracturi, încep de la nucleii hipotalamusului. Axonii acestor neuroni la nivelul mezencefalului trec în apropierea substanţei cenuşii centrale şi poartă denumirea de **fascicul longitudinal posterior,** *fasc. longitudinalis posterior.* O parte din fibrele acestui fascicul fac legături sinaptice cu neuronii nucleilor vegetativi ai nervilor III, VII, IX şi X. La nivelul măduvei spinării calea vegetativă descendentă trece pe partea anterioară a tractului corticospinal lateral. La nivelul porţiunii toracice a măduvei spinării o parte din fibrele acestui fascicul fac legături sinaptice cu neuronii intermediolaterali. Celelalte fibre ale fasciculului longitudinal posterior formează **fasciculul paraependimal,** *fasc. paraependimalis,* care se întinde de-a lungul canalului central şi formează legături cu neuronii parasimpatici sacrali.

Deoarece autonomia sistemului nervos vegetativ este relativă, activitatea ei fiind permanent sub controlul scoarţei emisferelor mari, s-a determinat prezenţa legăturilor dintre neuronii lobilor frontali şi temporali ai emisferelor encefalului cu nucleii vegetativi ai hipotalamusului.

Porţiunea periferică a sistemului nervos vegetativ este constituită din (fig. 186):

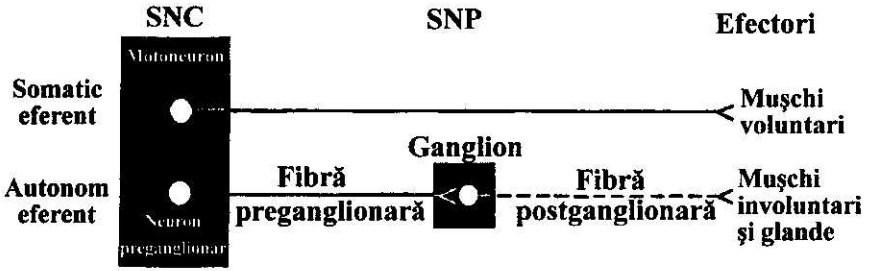

Fig. 186. Comparaţie a sistemelor eferente somatic şi vegetativ.

1. Fibrele nervoase preganglionare ce trec în componenţa nervilor cranieni şi a celor spinali.

2. Ganglionii vegetativi, unde deosebim:

- ganglioni de ordinul I sau paravertebrali, care formează trunchiul simpatic, *ganglion trunci sympathici;*
- ganglioni de ordinul II sau prevertebrali;
- ganglioni de ordinul III sau paraviscerali şi ganglionii din regiunea capului sau cranieni – ciliar, pterigopalatin, submandibular, sublingual şi otic;
- ganglionii de ordinul IV sau intramurali (intraorganici).

Ganglionii de ordinul întâi şi doi fac parte din sistemul nervos simpatic, iar ganglionii de ordinul III-IV şi cranieni din porţiunea parasimpatică a sistemului nervos vegetativ.

3. Fibre nervoase şi nervi vegetativi postganglionari care pornesc de la ganglionii vegetativi.

4. Plexurile nervoase vegetative.

5. Terminaţii nervoase.

Porţiunea simpatică a sistemului nervos vegetativ

Centrii **porţiunii simpatice,** *pars sympathica,* se află în coloanele laterale din măduva spinării – C_8, T_1-T_{12}, L_1-L_2, sau şi L_3. De la neuronii nucleilor intermediolaterali ai segmentelor menţionate începe porţiunea periferică a sistemului simpatic, reprezentată prin:

- fibrele simpatice preganglionare ce emerg din măduva spinării prin nervii spinali C_8, T_1 – L_3 şi ajung în trunchiul simpatic prin rădăcinile ventrale şi ramurile comunicante albe;
- trunchiul simpatic în a cărui ganglioni fibrele preganglionare pot face sinapsă:

a – la acelaşi nivel; b – au traiect ascendent şi fac sinapsă într-un ganglion superior sau mai cranial al trunchiului simpatic; c – au traiect descendent şi fac sinapsă într-un ganglion inferior sau mai caudal al trunchiului simpatic, sau au traiect emergent pe calea nervilor splanhnici toracici şi splanhnici lombari fără sinapsă.

Neuronii trunchiului simpatic dau naştere la trei tipuri de fibre postganglionare:

- perivasculare, care au traiect de-a lungul pereţilor vaselor sangvine către destinaţii;
- spinale, care au traiect pe calea ramurilor comunicante cenuşii către fiecare nerv spinal, prin care acestea se distribuie vaselor sangvine, glandelor sudoripare şi muşchilor piloerectori;
- viscerale, care trec direct către viscere.

Ganglionii plexurilor vegetative primesc fibrele preganglionare provenite de la nervii splanhnici şi trimit fibre postganglionare către viscere pe calea plexurilor perivasculare din jurul arterelor, ce vascularizează viscerele abdominale şi pelviene.

Trunchiul simpatic, *truncus sympaticus,* este o formaţiune pară constituită din 20-25 perechi de ganglioni uniţi între ei prin **ramuri interganglionare,** *rr. interganglionares.* Trunchiurile simpatice încep la nivelul bazei craniului cu ganglionul cervical superior, trec de părţile laterale ale coloanei vertebrale şi treptat apropiindu-se între ele, se termină la nivelul primei vertebre coccigiene cu ganglionul coccigian impar.

Spre trunchiul simpatic vin numai ramurile comunicante albe, constituite din fibre preganglionare ce merg de la nervul spinal spre ganglion. Ramuri comunicante albe au numai nervii spinali C_8, T_1-T_{12} şi L_1-L_{2-3}. Spre ganglionii cervicali şi lombari inferiori ai trunchiului simpatic nu vin ramuri comunicante. Aceşti ganglioni primesc fibre preganglionare prin intermediul ramurilor interganglionare.

De la ganglionii trunchiului simpatic pornesc ramurile comunicante cenuşii, care se orientează spre nervul spinal vecin. Ramurile comunicante cenuşii conţin fibre postganglionare – prelungiri ale neuronilor ganglionilor trunchiului simpatic. Prin intermediul nervilor spinali şi a ramurilor lor, fibrele postganglionare ajung la piele, vase sangvine şi limfatice, la glandele sudoripare şi saline, muşchii pieloşi, asigurând inervaţia lor simpatică.

Topografic în structura trunchiului simpatic se pot diferenţia: partea cervicala, constituită din 2-3 ganglioni; partea toracică – 12 ganglioni; partea lombară – 5 ganglioni; partea sacrală – 5 ganglioni şi un ganglion coccigian (fig. 187).

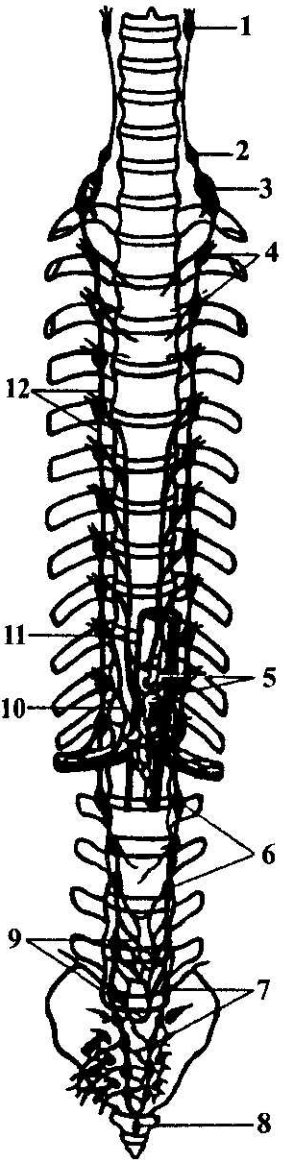

Fig. 187. Trunchiul simpatic: 1 – *ganglion cervicale superius;* 2 – *ganglion cervicale medium;* 3 – *ganglion cervicothoracicum;* 4 – *ganglia thoracica;* 5 – *plexus aorticus abdominalis;* 6 – *ganglia lumbalia;* 7 – *ganglia sacralia;* 8 – *ganglion coccygeum (impar);* 9 – *rami interganglionares transversus;* 10 – *n. splanchnicus minor;* 11 – *n. splanchnicus major;* 12 – *rami interganglionares.*

Porţiunea cervicală a trunchiului simpatic este reprezentată prin trei ganglioni: superior, mijlociu şi inferior, de la care pleacă ramuri comunicante cenuşii la nervii cervicali şi ramuri interganglionare. Ei sunt aşezaţi înaintea apofizelor transversale, sub lamina prevertebrală a fasciei cervicale (fig. 188).

Fig. 188. Porţiunea cervicală a trunchiului simpatic:
1 – *ganglion superius;* 2 – *ganglion cervicothoracicum (stellatum);* 3 – *truncus sympathicus;* 4 – *r. communicantes;* 5 – *n. vagus;* 6 – *plexus brachialis;* 7 – *n. hypoglossus.*

O parte din fibrele preganglionare ale ramurilor comunicante albe, ce se îndreaptă spre ganglionii $T_6 - T_{12}$, nu formează în ei sinapse, dar sunt tranzitorii şi, formând nervii splanhnici mare şi mic, se termină prin sinapse în neuronii ganglionilor plexului aortal abdominal. Numărul ganglionilor cervicali ai trunchiului simpatic şi ai conexiunilor lor cu nervii spinali şi nervul vag este instabil. Concomitent şi originea ramurilor viscerale este diferită şi depinde de numărul acestor ganglioni. În unele cazuri numărul lor poate atinge cifra 6, unde cel mai masiv este primul. Mai frecvent se întâlnesc 2-3 ganglioni cervicali.

Ramurile interganglionare, *rami interganglionares,* sunt formate de fibre preganglionare şi postganglionare. Către ganglionii cervicali, lombari inferiori, sacrali şi coccigian nu vin ramuri comunicante albe, însă fibrele preganglionare formează sinapse în ei numai trecând prin ramurile interganglionare. Nici ramurile postganglionare nu de fiecare dată pornesc de la ganglionii corespunzători; o parte din ele, la fel

prin ramurile interganglionare, se ridică în sus sau coboară în jos şi mai departe trec în componenţa ramurilor ce pleacă de la ganglionul respectiv.

Ganglionul cervical superior, *ganglion cervicale superius,* este amplasat anterior de apofizele transversale ale vertebrelor $C_2 - C_3$, posterior de artera carotidă internă, medial – de nervul vag. Este cel mai mare din cei trei ganglioni cervicali (lungimea de 2 cm, grosimea 0,5 cm).

De la acest ganglion pornesc următoarele ramuri:

1. Nervul carotid intern, *n. caroticus internus,* ce urcă alături de artera carotidă internă, formând în jurul ei **plexul carotid intern,** *plexus caroticus internus.* În canalul carotid de la plex pornesc **nervii caroticotimpanici,** *nn. caroticotympanici,* spre tunica mucoasă a urechii medii, unde împreună cu nervul timpanic participă la formarea **plexului timpanic,** *plexus tympanicus.* După ieşirea arterei din canal, de la plexul carotid intern se ramifică **nervul pietros profund,** *n. petrosus profundus,* care pătrunde în canalul pterigoid al sfenoidului. În canal acest nerv stabileşte conexiune cu nervul pietros mare, formând **nervul canalului pterigoid,** *n. canalis pterygoideus.* Fibrele acestui nerv trec prin ganglionul pterigopalatin şi aderând la ramurile nervului maxilar asigură inervaţia simpatică a glandelor şi vaselor tunicii mucoase a cavităţii nazale, bucale, conjunctivei palpebrei inferioare, pielii feţei şi glandei lacrimale.

O parte a plexului carotidian intern, ce străbate sinusul cavernos, este numit **plex cavernos,** *plexus cavernosus,* de la care pornesc fibre comunicante spre nervii oculomotor, trohlear, abducens şi oftalmic.

Plexul carotid intern continuă de-a lungul ramurilor arterei carotide interne sub formă de plexuri periarteriale, meningeale şi oftalmice. O ramură a plexului carotid intern, ce inervează glanda pineala, se numeşte *n. pinealis.* De la plexul oftalmic se ramifică **rădăcina simpatică,** *radix sympathicus,* spre ganglionul ciliar. Fibrele acestei rădăcini trec tranzitor prin ganglionul ciliar şi în componenţa nervilor ciliari scurţi pătrund în globul ocular unde asigură inervaţia simpatică a muşchiului dilatator al pupilei şi a vaselor ochiului.

2. **Nervii carotici externi,** *nn. carotici externi,* se disociază în **plexul carotid extern,** *plexus caroticus externus,* ce se răspândeşte pe artera omonimă şi ramurile ei. Ambele plexuri carotide se unesc pe artera carotidă comună, formând **plexul carotid comun,** *plexus caroticus communis.*

3. **Ramurile comunicante cenuşii,** *rr. communicantes grisei,* ce unesc ganglionul cervical superior cu primii patru nervi spinali.

4. **Nervul jugular,** *n. jugularis,* ascendează pe peretele venei jugulare interne şi se ramifică în ramuri ce trec în componenţa nervilor vag, glosofaringian, accesor şi hipoglos.

5. **Ramuri laringofaringiene,** *rr. laryngopharyngei,* aderă la ramurile nervilor vag şi glosofaringian, contribuind la formarea **plexurilor faringian şi esofagian,** *plexus pharyngeus et plexus oesophageus.*

6. **Nervul cardiac cervical superior,** *n. cardiacus cervicalis superior,* merge pe partea dreaptă de-a lungul trunchiului brahiocefalic, iar de partea stângă pe traiectul arterei carotide comune până la plexul cardiac.

Ganglionul cervical mediu, *ganglion cervicale medium,* este foarte mic şi poate lipsi. Este amplasat anterior de apofiza transversală a vertebrei C_6. Ramura interganglionară spre ganglionul cervical inferior adeseori se dedublează, formând **ansa subclaviculară,** *ansa subclavia.* Ramurile mai importante sunt:

1 – ramuri comunicante cenuşii către nervii spinali cervicali V – VI;

2 – **nervul cardiac cervical mediu,** *n. cardiacus cervicalis medius,* descinde posterior de artera carotidă comună şi contribuie la formarea plexului cardiac profund;

3 – ramuri spre plexul carotid comun şi plexul arterei tiroide inferioare, care împreună cu ramurile nervului vag contribuie la inervaţia glandelor tiroide şi paratiroide.

Ganglionul cervicotoracic (stelat), *ganglion cervicothoracicum (stellatum),* e situat pe apofiza transversală a vertebrei T_7 şi pe colul primei coaste, posterior de artera subclaviculară, la locul de pornire a arterei vertebrale (fig. 189). De la ganglion pornesc următoarele ramuri:

1 – ramuri comunicante cenuşii, care se unesc cu nervii C_{7-8} şi T_1;

2 – ramuri spre artera subclaviculară, care formează **plexul subclavicular,** *plexus subclavius,* ce contribuie la inervaţia glandelor tiroide, paratiroide, organele mediastinului anterior şi posterior;

3 – **nervul vertebral,** *n. vertebralis,* formează **plexul vertebral,** *plexus vertebralis,* care inervează vasele encefalului, măduvei spinării şi a meningelui. La nivelul pătrunderii arterei vertebrale în canal, pe peretele arterei, se depistează ganglionul vascular simpatic – **vertebral,** *ganglion vertebrale;*

4 – **nervul cardiac cervical inferior,** *n. cardiacus cervicalis inferior,* în componenţa lui pătrund ramuri cardiace ale nervului vag, ce contribuie la formarea plexului cardiac profund.

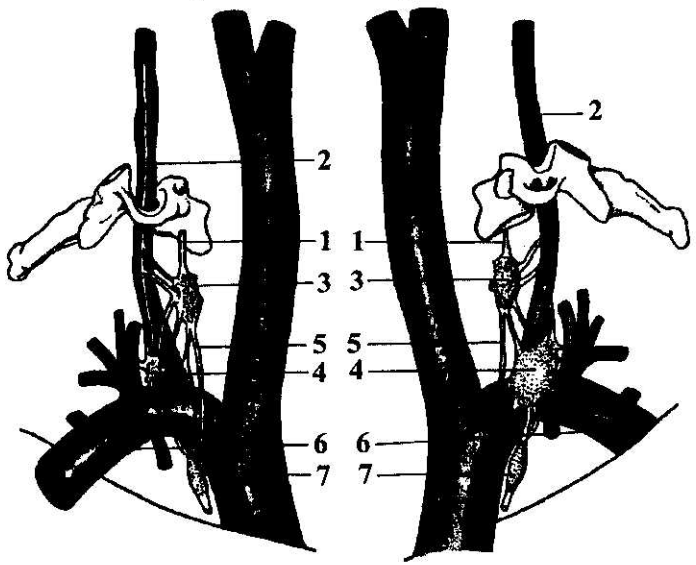

Fig. 189. Ganglionul cervicotoracic (a – aspect anterior; b – aspect posterior): 1 – *truncus sympaticus;* 2 – *a. vertebralis;* 3 – *ganglion medium;* 4 – *ganglion stellatum;* 5 – *ansa Vienssens;* 6 – *a. subclavia;* 7 – *ganglion thoracicum II.*

Porţiunea toracică a trunchiului simpatic, reprezintă un lanţ din 10-12 **ganglioni toracici,** *ganglia thoracica,* situaţi înaintea capetelor coastelor, pe faţa laterală a corpurilor vertebrelor, acoperiţi de fascia en-

dotoracică şi pleura costală (fig. 190). Posterior de ei trec vasele şi nervii intercostali. Către toţi ganglionii toracici vin ramurile comunicante albe de la toţi nervii respectivi ce conţin fibre preganglionare. De la ganglionii toracici pornesc următoarele ramuri:

1 – ramurile comunicante cenuşii către toţi nervii spinali toracici; aceste ramuri sunt numeroase şi prin intermediul lor un ganglion simpatic are conexiuni cu câţiva nervi intercostali;

2 – ramuri spre porţiunea toracică a aortei care formează **plexul aortal toracic,** *plexus aorticus thoracicus,* care superior se uneşte cu **plexul arcului aortei,** *plexus arcus aortae,* iar inferior continuă cu **plexul aortal abdominal,** *plexus aorticus abdominalis.* Din plexul aortal toracic pornesc ramuri de-a lungul arterelor intercostale şi diafragmale superioare;

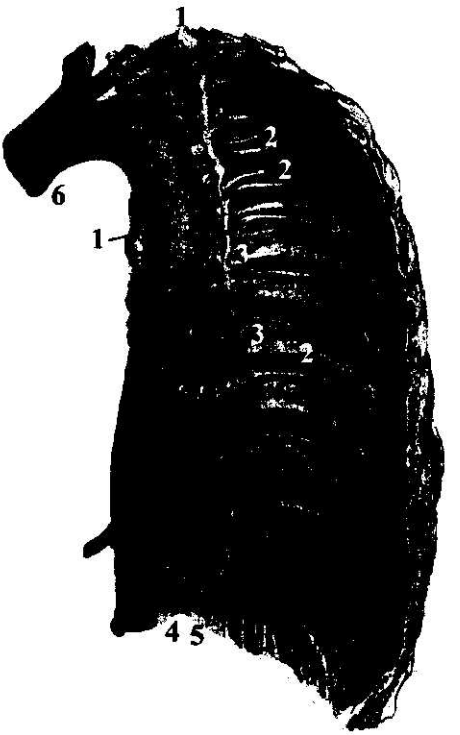

Fig. 190. Porţiunea toracică a trunchiului simpatic: 1 – *truncus sympathicus;* 2 – *fasciculul vasculonervos intercostal;* 3 – *rr. communicantes;* 4 – *n. splanchnicus major;* 5 – *n. splanchnicus minor;* 6 – *aorta.*

3 – **nervii cardiaci toracici,** *nn. cardiaci thoracici,* pornesc de la ganglionii toracici II-V şi împreună cu ramurile cardiace ale nervului vag contribuie la formarea plexului cardiac;

4 – nervii simpatici spre organele cutiei toracice împreună cu ramurile nervului vag formează **plexul traheal,** *plexus trachealis;* **plexul bronhial,** *plexus bronchialis;* **plexul pulmonar,** *plexus pulmonaris;* **plexul esofagian,** *plexus oesophagealis;*

5 – **nervul splanhnic mare,** *n. splanchnicus major,* porneşte cu rădăcinile sale din ganglionii toracici V-IX şi conţine în principal fibre preganglionare. Perforând porţiunea lombară a diafragmului nervul splanhnic drept însoţeşte vena azigos, iar cel stâng vena hemiazigos şi se termină în ganglionii plexului celiac;

6 – **nervul splanhnic mic,** *n. splanchnicus minor,* se formează din ganglionii X, XI şi XII, trece lateral de nervul precedent şi pătrunde în cavitatea abdominală prin pedunculul intermedial al diafragmului. Este constituit din fibre preganglionare ce se termină în ganglionii plexului celiac.

Fig. 191. Porţiunea lombară a trunchiului simpatic: 1 – *v. cavae inferior;* 2 – *rr. communicantes;* 3 – *rr. viscerales;* 4 – *ganglia lumbalia;* 5 – *aorta.*

Trebuie de menţionat că în componenţa nervilor splanhnici, în afară de fibre preganglionare, se conţin şi fibre aferente.

Porţiunea lombară a trunchiului simpatic are 4-5 ganglioni, aşezaţi pe părţile laterale ale corpurilor vertebrelor lombare, de-a lungul marginii mediale a muşchiului psoas mare. Pe partea dreaptă se situează posterior de vena cavă inferioară, iar pe partea stângă, lateral de aorta abdominală (fig. 191).

Ganglionii lombari, *ganglia lumbalia,* sunt uniţi între ei nu numai prin ramurile interganglionare longitudinale, dar şi prin **ramuri interganglionare transversale,** *rami interganglionares transversus.* Aceste ramuri se află pos-

terior de aortă şi vena cavă inferioară. Ramuri comunicante albe merg numai spre ganglionii lombari I şi II, iar ceilalţi ganglioni primesc fibre preganglionare prin intermediul ramurilor interganglionare.

Ramurile ganglionilor lombari:

1 – ramuri comunicante cenuşii spre nervii spinali lombari;

2 – **nervii splanhnici lombari,** *nn. splanchnici lumbales,* care se îndreaptă spre plexul celiac sau nemijlocit spre plexurile vegetative organice (renal, suprarenal, aortal abdominal). Aceşti nervi conţin fibre pre- şi postganglionare.

Porţiunea pelviană a trunchiului simpatic este constituită din patru **ganglioni sacrali,** *ganglia sacralia,* şi dintr-un ganglion coccigian impar, localizaţi pe faţa pelviană a sacrului, medial de orificiile sacrale (fig. 192). La fel ca şi în porţiunea lombară, ganglionii sunt uniţi între ei prin ramuri interganglionare longitudinale şi ramuri interganglionare transversale. De la ganglionii sacrali pornesc:

1 – ramuri comunicante cenuşii spre nervii spinali sacrali;

2 – **nervii splanhnici sacrali,** *nn. splanchnici sacrales,* care trec spre plexurile hipogastrice superior şi inferior, asigurând inervaţia simpatică a organelor micului bazin.

Fig. 192. Porţiunea pelviană a trunchiului simpatic: 1, 2, 3, 4, 5, 6 – *ganglia sacralia;* 7 – *ansa sacralis;* 8 – *ganglion coccygeum;* 9 – *rami interganglionares transversus.*

Plexurile vegetative ale cavității abdominale şi pelviene

Plexurile vegetative ale cavităților abdominale şi pelviene sunt constituite din: ganglionii vegetativi, în care sunt localizați neuronii II ai căilor eferente; fasciculele de fibre interganglionare; fibrele postganglionare, ce urmează spre organe separat sau împreună cu vasele sangvine în jurul cărora formează plexuri omonime, fibrele preganglionare şi fibrele aferente senzitive.

Unul din cele mai masive plexuri vegetative ale cavității abdominale este **plexul aortic abdominal,** *plexus aorticus abdominalis,* format din câțiva ganglioni simpatici prevertebrali, de dimensiuni mari, din multiplele ramuri ale nervilor splanhnic mare şi mic, un număr mare de nervi, ce unesc aceşti ganglioni între ei şi multiplele ramuri ce pornesc de la ganglioni şi care formează plexuri vegetative secundare (sau organice) pentru organele cavității abdominale şi micului bazin (fig. 193).

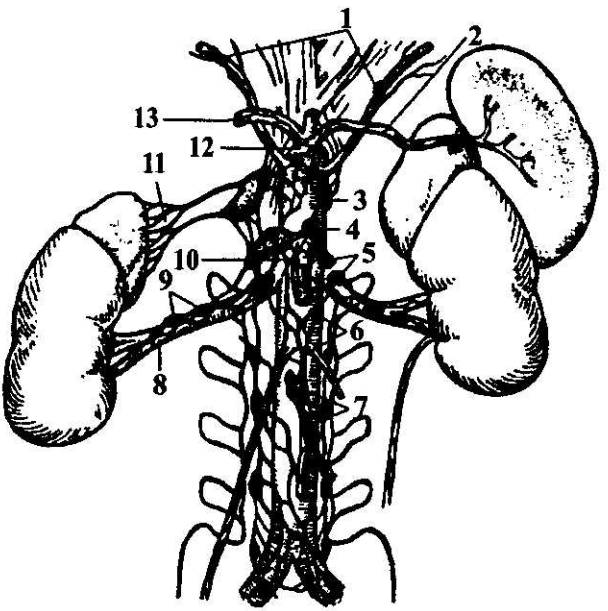

Fig. 193. Plexul aortic abdominal: 1 – *ganglia phrenica;* 2 – *plexus lienalis;* 3 – *ganglion coeliacum sinistrum;* 4 – *ganglion mesentericum superius;* 5 – *ganglia aortorenalia;* 6 – *plexus intermesentericus;* 7 – *plexus mesentericus inferior;* 8 – *plexus renalis;* 9 – *ganglia renalia;* 10 – *plexus mesentericus superior;* 11 – *plexus suprarenalis;* 12 – *plexus coeliacus;* 13 – *plexus hepaticus.*

Numărul ganglionilor acestui plex este destul de variat, însă mai frecvent se întâlnesc numai 3–5 ganglioni, dar de dimensiuni mari. Ganglionii principali sunt următorii:

1 – **ganglionii celiaci,** *ganglia coeliaca,* de formă semilunară, localizaţi în stânga şi în dreapta de trunchiul celiac;

2 – **ganglionul mezenteric superior,** *ganglion mesentericum superius,* impar, aflat în locul de origine al arterei mezenterice superioare;

3 – **ganglioni aortorenali,** *ganglia aortorenalia,* aflaţi la locul de origine al arterelor renale.

Către ganglionii plexului aortal abdominal vin nervii splanhnici mare şi mic şi nervii splanhnici lombari. O mare parte din fibrele simpatice preganglionare, ce trec în componenţa acestor nervi formează legături sinaptice cu neuronii ganglionilor celiaci şi ai ganglionului mezenteric superior. Celelalte fibre preganglionare trec prin aceşti ganglioni tranzitor şi se termină în ganglionii aortorenali şi în ganglionii plexurilor vegetative secundare ale cavităţii abdominale şi micului bazin sau în ganglionii din plexurile simpatice periarteriale.

La formarea plexului aortal abdominal mai iau parte şi fibrele trunchiului vagal posterior, precum şi fibrele senzitive de la nervul diafragmal drept. Însă aceste fibre (preganglionare parasimpatice şi cele aferente) trec prin aceşti ganglioni tranzitor şi iau parte la formarea plexurilor organice.

De la ganglionii plexului aortal abdominal pornesc un număr mare de ramuri. Ramurile ganglionilor celiaci şi mezenteric superior se răspândesc în diferite părţi, ca şi razele solare, formând aşa-numitul „plex solar", *„plexus solaris"*, denumirea veche.

Ramurile plexului aortal abdominal continuă de-a lungul arterelor ce pornesc de la aorta abdominală. Ele formează în jurul acestor vase plexuri vegetative secundare pentru organele cavităţii abdominale – **plexuri vegetative periarteriale.**

Deosebim următoarele plexuri vegetative secundare ale organelor cavităţii abdominale:

1. **Plexul celiac,** *plexus coeliacus,* cel mai masiv, aflat pe faţa anterioară a aortei abdominale, în jurul trunchiului celiac (fig. 194) ce se continuă de-a lungul ramurilor lui.

2. **Plexul frenic,** *plexus phrenicus,* par, amplasat de-a lungul arterelor frenice inferioare. În componenţa acestui plex întâlnim **ganglioni frenici,** *ganglia phrenica,* de dimensiuni mici.

3. **Plexul gastric,** *plexus gastricus,* de-a lungul arterei gastrice stângi, formând pe curbura mică a stomacului plexul gastric superior şi de-a lungul arterelor gastroepiploice dreaptă şi stângă – plexul gastric inferior.

4. **Plexul splenic,** *plexus splenicus,* de-a lungul arterei omonime.

5. **Plexul pancreatic,** *plexus pancreaticus,* de-a lungul arterelor ce vascularizează această glandă.

6. **Plexul suprarenal,** *plexus suprarenalis,* în componenţa căruia se conţine un număr mare de fibre simpatice preganglionare ce se termină nemijlocit în ganglionii suprarenali şi celulele substanţei medulare a glandei suprarenale, ce au o provenienţă comună cu ganglionii simpatici.

7. **Plexul renal,** *plexus renalis,* de-a lungul arterei renale; în componenţa acestui plex sunt **ganglioni renali,** *ganglia renalis.* Plexul renal continuă pe uretere, formând **plexul ureteric,** *plexus uretericus.*

8. **Plexul testicular,** *plexus testicularis,* de-a lungul arterei testiculare, iar la femei **plexul ovarian** – *plexus ovaricus.*

9. **Plexul mezenteric superior,** *plexus mesentericus superior,* de-a lungul arterei omonime şi a ramurilor ei.

10. **Plexul intermezenteric,** *plexus intermesentericus,* reprezintă o porţiune a plexului aortal abdominal, aflat pe aortă, între locurile de origine ale arterelor mezenterice.

11. **Plexul mezenteric inferior,** *plexus mesentericus inferior,* de-a lungul arterei omonime şi a ramurilor ei. La nivelul de origine al arterei de la aortă se află **ganglionul mezenteric inferior,** *ganglion mesentericus inferius.* De la acest ganglion porneşte **plexul rectal superior,** *plexus rectalis superior,* – de-a lungul arterei rectale superioare.



Fig. 194. Plexul celiac: 1 – *ganglia coeliaca;* 2 – *plexus renalis;* 3 – *plexus aorticus;* 4 – *plexus diaphragmaticus;* 5 – *nn. splanchnici majores;* 6 – *nn. splanchnici minores.*

Plexul aortic abdominal se răspândeşte pe arterele iliace comune sub denumirea de **plexurile iliace,** *plexus iliaci.* De la acest plex pornesc 4–6 fascicule care coboară inferior de nivelul bifurcaţiei aortei şi pe faţa anterioară a vertebrei L_5 formează **plexul hipogastric superior,** *plexus hypogastricus superior* (fig. 195), de forma unei lamele triunghiulare. La formarea acestui plex participă ganglioni vegetativi şi nervii splanhnici lombari şi sacrali, care descind de la trunchiurile simpatice drept şi stâng.

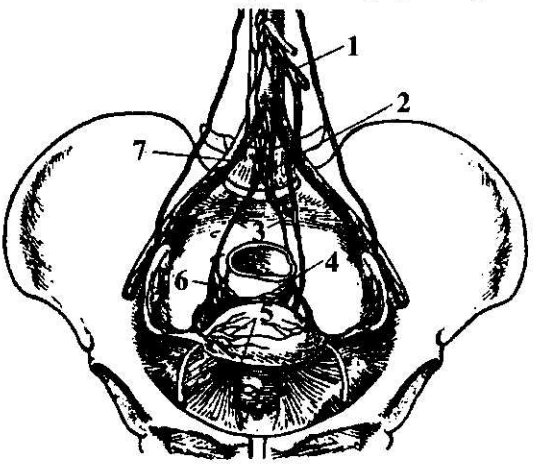

Fig. 195. Plexurile nervoase hipogastrice: 1 – *plexus mesentericus inferior;* 2 – *plexus hypogastricus superior;* 3 – *nn. hypogastrici dexter et sinister;* 4 – *plexus rectalis superior;* 5 – *plexus uterovaginalis;* 6 – *plexus hypogastricus inferior;* 7 – *plexus iliacus.*

La nivelul vertebrei S_1 plexul hipogastric se divide în două fascicule de nervi – **nervii hipogastrici drept şi stâng,** *nn. hypogastrici dexter et sinister.* Aceşti nervi coboară pe părţile laterale ale rectului şi pe muşchiul levator al anusului formează **plexul hipogastric inferior,** *plexus hypogastricus inferior,* sau **plexul pelvin,** *plexus pelvinus.* Spre acest plex, afară de nervii hipogastrici, vin nervii splanhnici sacrali şi splanhnici pelvieni. Ultimii pornesc de la segmentele măduvei spinării $S_2 - S_4$ şi conţin fibre preganglionare parasimpatice şi aferente care trec tranzit prin plexul hipogastric inferior.

De la plexul hipogastric inferior se răspândesc fascicule nervoase care formează plexuri perivasculare pe ramificările arterei iliace interne, prin care, ajungând la organele micului bazin, formează şi plexuri organice:

1. **Plexurile rectal mediu şi inferior,** *plexus rectales medii et inferiores.*
2. **Plexul prostatic,** *plexus prostaticus,* în jurul prostatei.
3. **Plexul ductului deferent,** *plexus ductus deferentialis,* în jurul ductului deferent.
4. **Plexul uterovaginal,** *plexus uterovaginalis,* de-a lungul arterei uterine.
5. **Plexul vezical,** *plexus vesicalis,* pe arterele vezicale superioare şi inferioare.
6. **Plexul cavernos al penisului** (clitorisului), *plexus cavernosus penis* (*clitoridis*) – pe arterele dorsală şi profundă ale penisului (arterele dorsală şi profundă ale clitorisului).

Plexurile vasculare şi organice ale bazinului, ce realizează inervaţia simpatică şi aferentă a viscerelor, îşi au originea în plexul celiac, iar inervaţia parasimpatică şi aferentă are loc din segmentele sacrale ale măduvei spinării prin intermediul nervilor splanhnici pelvieni. Aceşti nervi asigură inervaţia parasimpatică a intestinului gros (colonul descendent, colonul sigmoid, rectul), organele aparatului urogenital.

Porţiunea parasimpatică a sistemului nervos vegetativ
(fig. 196)

Pe lângă inervaţia simpatică, viscerele, glandele şi vasele sangvine mai primesc fibre nervoase parasimpatice, tot de origine vegetativă, dar cu acţiune antagonistă inervaţiei simpatice.

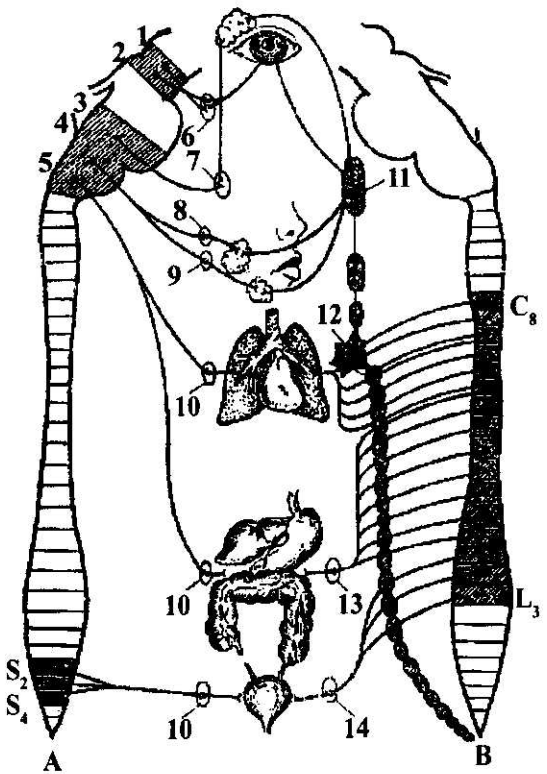

Fig. 196. Sistemul nervos vegetativ (schemă, după L. O. Badaleanu. A – porţiunea parasimpatică; B – porţiunea simpatică): 1, 2 – nucleii parasimpatici (III), 3 – nucleul lacrimal al nervului VII; 4 – nucleii salivator superior şi inferior (VII, IX); 5 – nucleul dorsal (X); 6 – 9 – ganglionii ciliar, pterigopalatin, otic şi submandibular; 10 – ganglioni intramurali; 11, 12 – ganglionii cervical superior şi cervicotoracic; 13 – ganglionii celiaci; 14 – ganglionul mezenteric inferior.

Acţiunea diferită a acestor două categorii de fibre nervoase se datorează naturii diferite a mediatorilor chimici. La ambele sisteme, între fibra preganglionară şi cea postganglionară se eliberează acelaşi mediator chimic – **acetilcolina.** La sistemul simpatic, la capătul periferic al fibrei postganglionare, acolo, unde aceasta ia contact cu organul efector, se eliberează **noradrenalina** şi fibrele nervoase se

numesc **fibre adrenergice.** În cazul sistemului nervos parasimpatic, la segmentul periferic al fibrei postganglionare, unde aceasta ia contact cu organul efector, se eliberează **acetilcolina** şi fibrele nervoase se numesc **fibre colinergice.**

Partea periferică a sistemului parasimpatic este reprezentată prin ganglioni şi fibre nervoase, dispuse în afara sistemului nervos central. Spre deosebire de sistemul simpatic, la cel parasimpatic ganglionii se află în imediata vecinătate a organelor, în plexurile sau chiar în pereţii acestora – ganglioni intramurali.

În ceea ce priveşte fibrele nervoase, ca şi la sistemul simpatic, există fibre preganglionare, mielinice, care, din cauza poziţiei ganglionilor, sunt foarte lungi, şi fibre postganglionare, amielinice, foarte scurte (fig. 197).

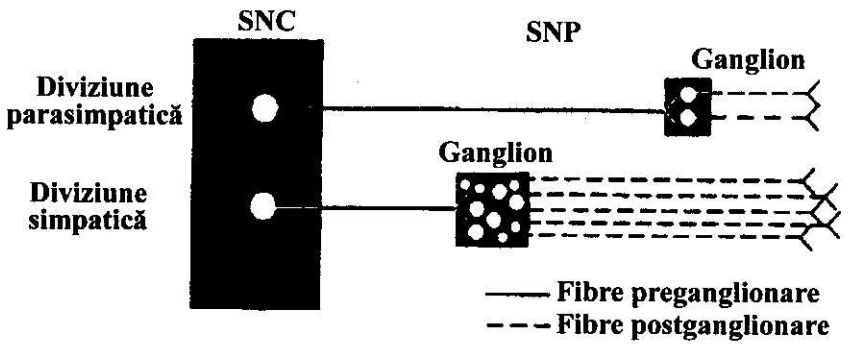

Fig. 197. Comparaţie a diviziunilor eferente ale sistemelor simpatic şi parasimpatic. Fibre preganglionare (linie continuă); fibre postganglionare (linie întreruptă).

Fibrele parasimpatice au originea în nucleii vegetativi ai trunchiului cerebral, fiind ataşate nervilor cranieni – III, VII, IX, X şi în neuronii parasimpatici ai segmentelor $S_2 - S_4$, fiind amplasate la periferie prin nervii splanhnici pelvini, care conţin atât fibre vegetative, cât şi fibre somatice.

Porţiunea mezencefalică este constituită din fibrele parasimpatice preganglionare ale nervului oculomotor ce pornesc de la nucleul acce-

sor parasimpatic. La început ele trec în componenţa nervului III; în interiorul orbitei se desprind de la ramura lui inferioară şi sub denumirea de **rădăcina oculomotorie,** *radix oculomotoria,* pătrund în **ganglionul ciliar,** *ganglion ciliare.*

Ganglionul ciliar este plasat în ţesutul adipos de partea laterală a nervului optic şi prezintă o aglomerare a corpurilor neurocitelor II ale porţiunii vegetative parasimpatice. Fibrele postganglionare în componenţa **nervilor ciliari scurţi,** *nn. ciliares breves,* se orientează spre muşchii ciliar şi sfincter al pupilei. Prin acest ganglion trec fibre tranzitorii, conductoare ale sensibilităţii generale de la prima ramură a nervului trigemen şi fibre simpatice de la plexul carotid intern, care inervează muşchiul dilatator al pupilei.

Porţiunea bulbară a fibrelor parasimpatice intră în componenţa nervilor facial, glosofaringian şi vag (fig. 198). Fibrele parasimpatice preganglionare ale nervului facial pornesc de la nucleul lacrimal şi salivator superior. Axonii neuronilor acestor nuclee, la început trec în componenţa nervului intermediar, iar la nivelul genunchiului nervului facial o parte din fibrele parasimpatice se ramifică, formând **nervul pietros mare,** *n. petrosus major.* Ultimul părăseşte canalul facial prin hiatul canalului nervului pietros mare şi la nivelul apexului piramidei penetrează orificiul lacerat şi pătrunde în canalul pterigoid. La acest nivel nervul pietros mare se uneşte cu nervul pietros profund (simpatic), formând **nervul canalului pterigoid,** *n. canalis pterygoidei.* Acest nerv pătrunde în fosa pterigopalatină, unde fibrele preganglionare parasimpatice formează legături sinaptice cu neuronii **ganglionului pterigopalatin,** *ganglion pterigopalatinum.* Prin acest ganglion trec fibre tranzitorii ale nervului pietros profund şi fibre aferente de la ramura a doua a nervului V. Astfel, ramurile ganglionului pterigopalatin conţin fibre aferente, postganglionare simpatice şi preganglionare parasimpatice.

Ramurile ganglionului pterigopalatin sunt: **nervul nazopalatin,** *n. nasopalatinus,* **nervul palatin mare,** *n. palatinus major,* **nervii palatini mici,** *nn. palatini minores,* **nervii nazali posteriori, superiori, laterali şi mediali,** *nn. nasales posteriores, superiores, laterales et mediales.* Aceşti nervi asigură inervaţia glandelor tunicii mucoase a ca-

vitații nazale, a palatului și faringelui. Una din ramurile ganglionului pterigopalatin trece în componența nervului zigomatic, de unde, prin intermediul ramurii comunicante, pătrund în nervul lacrimal (ramură a nervului oftalmic, V), care asigură inervația glandei lacrimale.

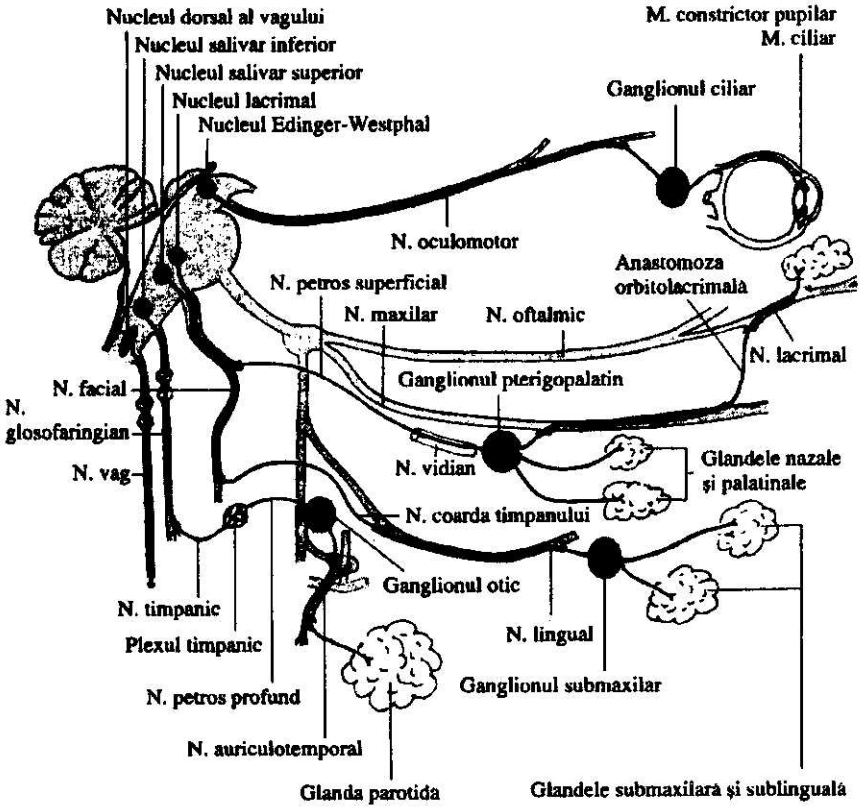

Fig. 198. Eferențele nucleilor parasimpatici ai nervilor cranieni

O parte din fibrele preganglionare parasimpatice se desprind de la nervul facial, formând **coarda timpanică,** *chorda tympani,* care anastomozează cu nervul lingual (de la ramura a 3-a a nervului V) și face sinapsă cu neuronii **ganglionilor submandibular** și **sublingual,** *ganglia submandibulare* et *sublinguale.* Fibrele postganglionare trec în

componenţa **ramurilor glandulare,** *rr. glandulares,* se orientează spre glandele omonime, asigurându-le cu fibre secretorii. Inervaţia aferentă şi simpatică are loc prin intermediul nervului lingual. Fibrele simpatice vin de la plexul vegetativ al arterei faciale.

Porţiunea parasimpatică a nervului glosofaringian este reprezentată de fibrele preganglionare ce pornesc de la nucleul salivator inferior, care la nivelul ganglionului senzitiv inferior se desprind şi trec în componenţa **nervului timpanic,** *n. tympanicus,* care iniţial pătrunde în cavitatea timpanică, unde împreună cu nervii simpatici caroticotimpanici formează **plexul timpanic,** *plexus tympanicus.* Din plexul timpanic porneşte **nervul pietros mic,** *n. petrosus minor,* care este constituit din fibre preganglionare parasimpatice ce se îndreaptă spre **ganglionul otic,** *ganglion oticum* (fig. 198).

Ganglionul otic aderă la faţa medială a nervului mandibular, inferior de orificiul oval, şi este constituit din neuroni parasimpatici. Axonii acestor neuroni reprezintă fibre postganglionare parasimpatice care, unindu-se cu nervul auriculotemporal (de la nervul mandibular a perechii a V), se termină în glanda parotidă. Inervaţia aferentă a glandei parotide are loc prin nervul auriculotemporal, iar cea simpatică din plexul arterei temporale superficiale.

Porţiunea parasimpatică a nervului vag este constituită din fibre preganglionare ce emerg de la neuronii nucleului dorsal, fiind distribuite în componenţa multiplelor ramuri ale acestui nerv spre organele regiunii cervicale, cavităţii toracice şi abdominale (fig. 175,176). Ele se termină prin legături sinaptice cu neuronii **ganglionilor parasimpatici,** *ganglia parasympathica,* paraviscerali şi intramurali. Pentru organele parenchimatoase aceşti ganglioni sunt paraviscerali sau intraorganici, iar pentru organele cavitare – intramurali, deoarece sunt localizaţi în plexurile vegetative corespunzătoare. Plexurile intramurale, la rândul său, se împart în **subseroase, intermusculare şi submucoase.**

Neuronii intraorganici şi intramurali reprezintă neuroni periferici postganglionari. Axonii acestor neuroni, prin intermediul fibrelor scurte postganglionare, se termină în celulele organului efector (glande, muşchi netezi sau miocard). Organele regiunii cervicale, cavităţilor to-

racice şi abdominale posedă o inervaţie aferentă dublă – „bulbară", de la neuronii ganglionilor senzitivi ai nervului vag, şi „spinală", de la neuronii ganglionilor senzitivi ai nervilor spinali. Inervaţia simpatică este asigurată nemijlocit de trunchiul simpatic sau din plexul celiac.

Porţiunea sacrală constă din fibre parasimpatice preganglionare care părăsesc măduva spinării prin rădăcinile anterioare, apoi în componenţa ramurilor anterioare ale nervilor spinali sacrali ies prin orificiile sacrale pelviene şi se ramifică formând **nervii splanhnici pelvini,** *nn. splanchnici pelvini.* Aceşti nervi pătrund în plexul hipogastric inferior şi prin intermediul ramurilor acestuia ajung la ganglionii intramurali sau intraorganici ai colonului descendent, sigmoid şi rect, ai vezicii urinare şi ai organelor genitale interne şi externe. Ganglionii intramurali şi intraorganici sunt localizaţi în plexurile nervoase – rectal, vezical, uterovaginal, prostatic ş. a. De la aceşti neuroni pornesc fibre postganglionare scurte, care asigură inervaţia parasimpatică a glandelor tunicii mucoase, musculaturii netede, a vaselor sangvine ale corpurilor cavernoase. Inervaţia aferentă a organelor micului bazin este asigurată de neuronii ganglionilor spinali sacrali, iar cea simpatică – de neuronii plexurilor hipogastric superior şi inferior.

Noţiunile de bază ale inervaţiei vegetative a viscerelor

Sistemul nervos vegetativ reprezintă acea parte a sistemului nervos care realizează funcţiile organelor interne despre a căror activitate, în mod obişnuit nu suntem conştienţi. Centrii vegetativi pot fi localizaţi atât în sistemul nervos central, cât şi la periferie. Centrii vegetativi supremi situaţi în nervax exercită un control global al funcţiilor organelor, iar cei situaţi la periferie – un control local. Centrii nervoşi vegetativi se clasifică în simpatici şi parasimpatici.

Mecanismul fundamental de activitate a sistemului nervos vegetativ este reflexul vegetativ care are unele particularităţi: este iniţiat, în principal, prin excitarea interoceptorilor, este polisinaptic, iar calea eferentă este formată din doi neuroni: un neuron, numit preganglionar, situat în

sistemul nervos central, şi altul, numit postganglionar, dislocat la periferie, într-un ganglion.

Cele două componente ale sistemului nervos vegetativ se deosebesc prin sediul ganglionilor vegetativi: în cazul sistemului simpatic, ganglionul este situat la distanţă de organul inervat (de cele mai multe ori în imediata apropiere a măduvei spinării), în timp ce ganglionul vegetativ parasimpatic se găseşte chiar în organul inervat.

Substratul morfologic al activităţii reflexe îl constituie arcurile reflexe simple şi compuse ale porţiunilor simpatice şi parasimpatice ale sistemului nervos vegetativ.

Porţiunea aferentă a arcului reflex este formată de neuronii senzitivi şi prelungirile lor. Aceşti neuroni reprezintă celulele pseudounipolare ale ganglionilor senzitivi spinali şi ai ganglionilor senzitivi ai nervilor cranieni V, VII, IX şi X, ale căror prelungiri periferice se termină cu receptorii localizaţi în viscere, în pereţii vaselor sangvine şi limfatice, în piele şi muşchi. Fibrele aferente de la receptorii organelor interne, ce posedă inervaţie dublă – simpatică şi parasimpatică, trec atât în componenţa nervilor simpatici (nervii splanhnici mare şi mic şi nervii splanhnici sacrali sau ai nervilor organici speciali), pe cât şi în componenţa nervilor parasimpatici (nervul vag) (fig. 58). Deci, aceste organe posedă o inervaţie aferentă dublă – „spinală", de la neuronii ganglionilor spinali, şi „bulbară", de la neuronii ganglionilor senzitivi ai nervilor cranieni.

Organele din regiunea capului posedă numai inervaţie senzitivă bulbară în componenţa ramurilor ganglionilor ciliar, pterigopalatin, otic, sublingual şi submandibular. Organele micului bazin au numai inervaţie senzitivă „spinală" prin intermediul nervilor pelvici. Fibrele aferente de la piele şi muşchi (vasele sangvine şi vasele limfatice, glandele sudoripare, muşchiul pilomotor), ce posedă numai inervaţie simpatică, trec în componenţa nervilor somatici – spinali sau cranieni (nervul V).

Prelungirile centrale ale celulelor pseudounipolare formează multiple sinapse cu neuronii intermediari, localizaţi în structurile sistemului nervos central. Totodată, datorită unui număr mare de colaterale ce pornesc de la axonii acestor neuroni, informaţia este transmisă nu numai către nucleii vegetativi ai măduvei spinării sau ai encefalului (centrelor

vegetative segmentare), dar şi la nucleii intermediari mai mici, ce transmit informaţia până la neuronii centrelor vegetative supreme (suprasegmentare) şi la neuronii somatici ai arcului reflex. Aceasta asigură integrarea reflexelor vegetative şi somatice.

Fibrele preganglionare ale sistemului nervos simpatic reprezentate de axonii neuronilor efectori centrali abandonează măduva spinării în componenţa rădăcinilor anterioare ale nervilor spinali C_8 - L_3, apoi prin ramurile comunicante albe pătrund în ganglionii trunchiului simpatic sau în ganglionii prevertebrali ai plexului ciliac, unde formează legături sinaptice cu neuronii efectori periferici. Fibrele postganglionare simpatice, prin ramurile comunicante cenuşii, intră în componenţa nervilor somatici sau formează nervi simpatici aparte, prin intermediul cărora ajung la organul efector.

Nervii vegetativi formează plexuri în jurul vaselor sangvine, împreună cu care se apropie şi pătrund în viscere. Prezenţa plexurilor din jurul vaselor sangvine constituie un caracter specific al sistemului nervos vegetativ, prin care ultimul se deosebeşte de sistemul nervos somatic.

Sistemul nervos vegetativ este caracterizat prin răspândirea universală în organism. El posedă o regiune vastă de inervaţie eferentă, care cuprinde toate organele şi ţesuturile corpului. În aceasta constă particularitatea morfologică a sistemului nervos vegetativ contrar celui somatic, care prin fibrele eferente inervează numai muşchii scheletici, deci posedă o regiune de inervaţie eferentă relativ limitată.

Fibrele preganglionare parasimpatice pornesc de la centrii vegetativi ai trunchiului cerebral în componenţa nervilor cranieni III, VII, IX şi X, iar din nucleii parasimpatici sacrali în componenţa ramurilor anterioare ale nervilor spinali S_2 - S_4. Ele formează legături sinaptice cu neuronii ganglionilor intramurali (intraorganici) sau cu neuronii ganglionilor vegetativi craniali (ciliar, pterigopalatin, otic, submandibular şi sublingual). Fibrele postganglionare parasimpatice sunt scurte şi se ramifică în profunzimea organului. Astfel, are loc reglarea reflexă a funcţiilor vegetative şi explicarea substratului morfologic al reflexelor viscerosomatice şi somato-viscerale. În unele cazuri este posibil de a schimba activitatea organelor interne, tonusul vaselor sangvine, prin influenţa

centrilor vegetativi supremi (suprasegmentari) asupra centrilor vegetativi segmentari, fără a fi implicată porțiunea aferentă (receptorii).

Investigațiile morfologice au demonstrat că în structura ganglionilor vegetativi se determină trei tipuri de neuroni: 1 – neuronii eferenți cu axonii lungi (neuroni de tipul I), care conțin multe dendrite scurte, ramificate și un axon lung, care depășește limitele ganglionului; 2 – neuroni aferenți, mai masivi, ce se aseamănă cu neuronii bipolari, caracterizați prin multiple dendrite lungi, care sunt receptoare. Neuronii de tipul I se aseamănă cu neuronii multipolari și îndeplinesc rolul de neuroni efectori; 3 – neuroni de tipul III, asociativi, polimorfi, ale căror prelungiri nu depășesc limitele ganglionului.

Astfel, în componența unui ganglion vegetativ se află neuroni ce corespund tuturor elementelor arcului reflex: aferent, asociativ și eferent. Acest arc reflex reprezintă substratul morfologic al reflexelor autonome fără participarea sistemului nervos central. În această ordine de idei ganglionii vegetativi sunt considerați centri nervoși periferici, locali, care asigură reglarea activității viscerelor prin reflexele de tip viscerovisceral. În astfel de arcuri reflexe, prelungirile periferice ale neuronilor aferenți (celule bipolare de tipul II) se termină cu receptorii localizați în tunicile unui sau altui organ; prelungirile centrale fac sinapsă cu neuronii de tipul III, care, la rândul lor, formează legături sinaptice cu neuronii efectori de tipul I. Axonii neuronilor de tipul I se îndreaptă spre efectorii nu numai ai organelor în care sunt localizați, dar și ai organelor vecine. Reflexele viscerovisceral permit interpretarea antrenării în procesele patologice ale organelor vecine.

În ultimul timp în componența sistemului nervos vegetativ se descrie a treia porțiune, numită **metasimpatică.** Ea reprezintă plexurile nervoase și ganglionii de dimensiuni microscopice, aflați în pereții organelor cavitare, cu o motorică bine pronunțată (esofag, stomac, intestin, vezică urinară, vezică biliară, căi biliare, tube uterine). În componența acestor ganglioni se află diferite tipuri de neuroni, iar ca mediator este acidul gamma-aminobutilic (GABA). Neuronii porțiunii metasimpatice au legături sinaptice cu neuronii porțiunilor simpatică și parasimpatică a sistemului nervos vegetativ.

Tabelul 6

Caracteristicile principale şi divergenţele morfologice ale sistemului nervos vegetativ şi cel somatic

Nr. d/o	Sistemul nervos vegetativ	Sistemul nervos somatic
1.	Localizarea centrilor sub formă de focare	Distribuirea metamerică a centrilor
2.	Apariţia şi răspândirea la periferie în componenţa nervilor cranieni III, VII, IX, X, în componenţa rădăcinilor anterioare ale nervilor spinali C_8, $T_1 - T_{12}$, $L_2 - L_3$ şi $S_2 - S_4$	Apariţia segmentară la periferie în componenţa nervilor cranieni III-XII (cu excepţia nervului VIII) şi în componenţa rădăcinilor anterioare a 31 perechi de nervi spinali
3.	Răspândire universală în organism	Extindere limitată în organism
4.	Absenţa distribuirii segmentare la periferie	Distribuirea metamerică la periferie este menţinută
5.	Inervează viscerele, vasele şi glandele	Inervează muşchii scheletici, articulaţiile, periostul, pielea
6.	Neuronii efectori sunt localizaţi în afara structurilor sistemului nervos central – în ganglionii vegetativi	Neuronii efectori se află în formaţiunile sistemului nervos central
7.	Partea eferentă a arcului reflex de la formaţiunile centrale şi până la organul efector este constituită din două porţiuni: pre- şi postganglionară	Partea eferentă a arcului reflex este neîntreruptă
8.	Nervi pur vegetativi nu există	Nervi pur somatici sunt
9.	Diametrul fibrelor nervoase este de 5-6 microni	Diametrul fibrelor nervoase este de 10-15 microni
10.	Viteza impulsului nervos – până la 10 m/sec.	Viteza impulsului nervos – de la 12 şi până la 100 m/sec.
11.	Fibrele nervoase vegetative formează plexuri în jurul vaselor sangvine şi limfatice	Fibrele nervoase somatice nu formează plexuri în jurul vaselor

Tabelul 7

Caracteristicile principale ale diviziunii sistemului nervos simpatic şi parasimpatic

Nr. d/o	Sistemul nervos parasimpatic	Sistemul nervos simpatic
1.	Centrii sunt localizaţi în trei focare: 1 – mezencefalic; 2 – pontobulbar; 3 – sacral	Centrii localizaţi într-un singur focar mai masiv – toracolombar
2.	Zone de inervaţie limitate	Inervează toate viscerele, toate vasele şi glandele
3.	Fibrele preganglionare sunt lungi, iar cele postganglionare scurte	Invers
4.	Ganglionii parasimpatici sunt localizaţi para- sau intravisceral	Ganglionii sunt localizaţi distanţat de organul pe care îl inervează, însă sunt şi intramurali
5.	Neuronul eferent se află în ganglionii de ordinul III şi IV	Neuronul eferent se află în ganglionii de ordinul I şi II
6.	Fibrele postganglionare au o zonă limitată de răspândire la periferie	Fibrele postganglionare au un caracter universal de răspândire în organism
7.	În regiunea capului sunt localizate 5 perechi de ganglioni parasimpatici	În regiunea capului ganglionii simpatici lipsesc
8.	Ramurile comunicante cenuşii lipsesc	Sunt prezente ramurile comunicante cenuşii
9.	Mediator – acetilcolina	Mediator – adrenalina

Tabelul 8

Efectele vegetative asupra diverselor organe

Organ	Efectul stimulării simpaticului	Efectul stimulării parasimpaticului
Ochi		
Pupilă	Dilatare	Constricție
Mușchi ciliari	Relaxare ușoară (vederea de departe)	Constricție (vederea de aproape)
Glande	Vasoconstricție și secreție scăzută	Secreție abundentă (conținut bogat în enzime pentru glandele secretante de enzime)
Glande sudoripare	Transpirații abundente (simpaticul colinergic)	Transpirația palmară
Inimă		
Miocard	Crește frecvența cardiacă Crește forța de contracție	Scade frecvența și forța de contracție (în special a atriilor)
Coronare	Dilatare (β2); constricție (α)	
Bronhii	Dilatație	Dilatație
Intestin		Constricție
Lumen	Scade peristaltismul și tonusul	Crește peristaltismul și tonusul
Sfincter	Tonus crescut (de cele mai multe ori)	Relaxare (de cele mai multe ori)
Vezică urinară		
Detrusor	Relaxare (ușoară)	
Trigon	Contracție	Contracție
Penis	Ejaculare	Relaxare
Viscere abdominale	Constricție	Erecție Niciun efect
Mușchi	Constricție (α adrenergic) Dilatație (β2 adrenergic) Dilatație (colinergic)	Niciun efect
Piele	Constricție	Niciun efect

Zonele Zaharin-Head

În condiții patologice, durerea viscerală iradiază către arii cutanate și, prin urmare, pacientul identifică durerea cu afectarea respectivelor arii (fig. 199, 200). Acest tip de durere poartă numele de **telalgie.** De exemplu, în caz de stenocardie apar dureri în omoplatul și brațul stâng, în caz de boală ulceroasă a stomacului – în regiunea interscapulară, de apendicită – în fosa iliacă dreaptă. Aceste dureri se localizează în anumite sectoare cutanate ce corespund segmentelor medulare, care recepționează impulsurile aferente de la organul afectat. Sectoarele cutanate descrise sunt numite *zonele Zaharin-Head,* după numele autorilor care le-au descris.

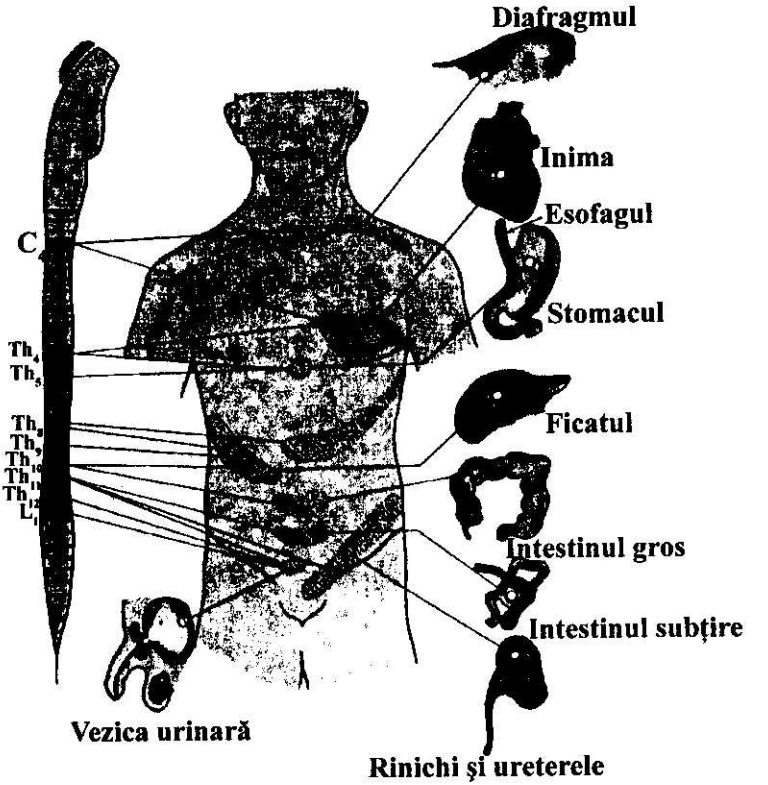

Fig. 199. Zonele Zaharin-Head sau ariile cutanate de iradiere a durerii în afecțiunile viscerelor și legătura lor cu segmentele măduvei spinării

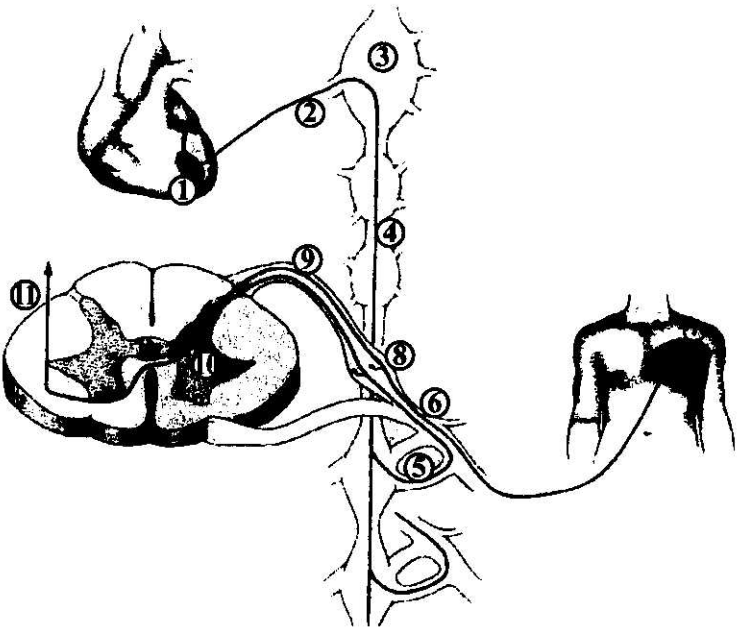

Fig. 200. Schematizare – bazele morfologice pentru durerea viscerală iradiată (telalgie): 1 – receptori aferenţi viscerali cardiaci; 2 – nervi cardiaci; 3 – ganglion cervical superior; 4 – trunchi simpatic; 5 – ram comunicant alb; 6 – nerv spinal; 7 – receptori somatici aferenţi în dermatomul T_1; 8 – ganglion spinal; 9 – rădăcina dorsală; 10 – sinapsele converg la nivelul neuronului spinotalamic; 11 – tractul spinotalamic.

Se consideră că impulsurile din organul afectat, propagate prin fibrele aferente în segmentele corespunzătoare ale măduvei, provoacă excitarea celulelor nervoase din coarnele anterioare şi laterale, de la care pornesc căile conductoare eferente somatice şi vegetative (fibre simpatice preganglionare). Aceasta duce la apariţia reflexului visceromotor, care se manifestă prin contracţie musculară, modificarea reacţiei vasculare şi instalarea hiperesteziei (sensibilitate sporită) în anumite sectoare ale pielii. În caz de inflamaţie acută a apendicelui vermiform, în zona de proiecţie a apendicelui – fosa iliacă dreaptă, la 67-70% din bolnavi apare hiperestezia cutanată şi o dilatare a vaselor sangvine. La

70-79% din bolnavi cu forme distructive ale apendicitei (flegmanoasă, gangrenoasă şi perforativă), din contra, se observă o hipoestezie şi îngustarea vaselor sangvine din sectorul respectiv al pielii.

Iradierile durerii viscerale se proiectează în epigastru pentru afecţiunile stomacului şi duodenului, în regiunea ombilicală pentru afecţiunile jejunoileonului şi colonului ascendent; în hipogastru pentru afecţiunile colonului descendent, sigmoidului şi rectului.

Cunoaşterea zonelor Zaharin-Head permite formarea opiniei despre starea viscerelor, conform durerilor localizate în anumite sectoare cutanate. Prin excitarea anumitor influenţe asupra zonelor cutanate respective este posibilă tratarea unor afecţiuni. Astfel, în medicina chineză se practică metode de tratament prin înfigerea unor ace speciale în anumite puncte ale pielii (acupunctura) sau aplicarea temperaturii înalte în aceste puncte. Aceste manipulaţii provoacă excitarea unor grupe de extero- şi proprioceptori. Impulsurile ajung prin dendrite la celulele pseudounipolare situate în ganglionul spinal al segmentului corespunzător, iar prin axonii acestora ajung la neuronii din cornul lateral medular al aceluiaşi segment, de unde pornesc fibre simpatice preganglionare. Acestea din urmă fac sinapsă cu corpurile celulelor nervoase efectoare, ai căror axoni merg spre organul vizat sub formă de fibre nervoase vegetative postganglionare.

Este importantă reamintirea faptului că cele mai multe fibre implicate în transmiterea durerii viscerale au traiect odată cu nervii simpatici şi ajung în nervii spinali toracici şi lombari superiori prin cele 14-15 perechi de ramuri comunicante cu trunchiurile simpatice. Deşi regiunea în care iradiază durerea pare a nu avea legătură cu organul afectat, ele sunt parte a aceluiaşi nivel segmentar.

Explicaţia obişnuit acceptată pentru durerea heterotopică este aceea că în substanţa cenuşie spinală impulsurile aferente viscerale converg la nivelul neuronilor aferenţi somatici secundari (fig. 185) şi reduc pragul de excitaţie al acestora. Prin urmare, un volum anormal de mare al impulsurilor viscerale aferente conduce la descărcarea neuronilor spinotalamici, consecinţa fiind reacţia anormală la nivelul cortexului cerebral.

Rezumat privind inervația și vascularizația aparatului locomotor

Tabelul 9

Vascularizația și inervația articulațiilor

Denumirea articulației	Sursele de irigație	Venele	Ganglionii limfatici	Inervația
Articulațiile coloanei vertebrale:				
- regiunea cervicală:	a. vertebrală, a. cervicală ascendentă, a. cervicală profundă, a. tiroidiană inferioară; aa. intercostale posterioare;	plexurile venoase vertebrale și mai departe în v. vertebrală	ganglionii cervicali profunzi, supraclaviculari și retrofaringieni; occipitali, retroauriculari	ramurile dorsale ale nervilor spinali, n. suboccipital, din plexul nervos al a. vertebrale
- regiunea toracică:	aa. lumbale și a. iliolombară;	vv. intercostale posterioare; vv. lumbale	ganglionii intercostali, pre- și paravertebrali ganglionii lombari	ramurile dorsale ale nervilor spinali, plexurile nervoase perivasculare
- regiunea lombară:	aa. sacrală mediana și laterale, aa. iliolombare			
- regiunea sacrală:		v. iliacă internă	ganglionii sacrali	

Articulația temporomandibulară	a. maxilară și a. temporală superficială	de la rețeaua venoasă a articulații refluxul venos are loc în v. retromandibulară	ganglionii parotidieni	n. auriculotemporal (din ramura a III a nervului V)
Articulațiile costovertebrale	aa. intercostale posterioare	vv. intercostale posterioare	ganglionii intervertebrali și prevertebrali	nervii spinali și plexurile paravasculare
Articulațiile sternocostale	rr. sternale și intercostale anterioare de la a. toracică internă	venele omonime arterelor ce irigă articulațiile	ganglionii parasternali și cervicali profunzi	ramurile anterioare ale nn. intercostali
Articulația sternoclaviculară	ramurile sternale și intercostale anterioare de la a. toracică internă	vv. sternale și intercostale anterioare	ganglionii parasternali și cervicali anteriori	nn. supraclaviculari medii n. subclavicular și plexurile periarteriale
Articulația acromioclaviculară	rr. acromiale de la aa. toracoacromială și suprascapulară	vv. acromiale	ganglionii cervicali profunzi	nn. supraclaviculari, subclavicular și suprascapular

Articulația umărului	aa. circumflexe humerale anterioară și posterioară, a. circumflexă a scapulei și a. toracoacromială	venele omonime ce se varsă în v. axilară și v. brahială	ganglionii axilari	ramurile nervilor axilar și suprascapular
Articulația cotului	aa. colaterală medie, colaterală radială, colaterală ulnară superioară, colaterală ulnară inferioară, recurentă ulnară, recurentă radială, recurentă interosoasă	venele omonime se varsă în venele radiale, ulnare, brahiale	ganglionii cubitali	nn. median, ulnar, radial și musculocutanat
Articulația radioulnară distală	ramurile aa. interosoase anterioară și posterioară, aa. carpale palmare și dorsale	venele omonime arterelor ce irigă articulația	ganglionii cubitali	n. interosos posterior; ramura dorsală a n. ulnar, n. interosos anterior
Articulația radiocarpiană	rețeaua arterială formată de ramurile arterelor radială, ulnară, interosoase anterioară și posterioară	venele omonime arterelor și se varsă în vv. ulnare, radiale și interosoase	ganglionii cubitali	ramurile nervilor – radial, ulnar, median

Articulațiile mâinii	irigația are loc din ramurile arcadelor palmare superficială şi profundă	refluxul venos – în venele digitale palmare, metacarpiene palmare, în arcadele venoase palmare superficială şi profundă	ganglionii cubitali	ramurile nervilor radial, ulnar, median
Articulația sacroiliacă	aa. lombare, iliolombară, sacrală laterală	venele sunt similare arterelor şi se varsă în v. iliacă internă	ganglionii lombari şi sacrali	ramurile nervilor femural, obturator, fesieri, sciatic, pudend şi ramurile posterioare ale nervilor lombari şi sacrali
Articulația coxofemurală	rețeaua articulară formată de ramurile arterelor – femurală profundă, circumflexe femurale medială şi laterală; a. obturatorie care trimite ramura acetabulară	vv. femurală profundă, v. femurală, vv. iliacă internă, obturatoare	ganglionii inghinali profunzi	ramurile nervilor obturator, femural şi scitic

Articulația genunchiului	este irigată de rețeaua articulară formată de aa. supero-laterală, supero-medială și mijlocie a genunchiului, aa. infero-laterală și infero-medială a genunchiului (din a. poplitee), a. descendentă a genunchiului (din a. femurală), aa. recurente tibiale anterioare și posterioare (din a. tibială anterioară)	refluxul venos prin venele omonime ce se varsă în vv. tibială anterioară, poplitee, femurală	ganglionii poplitei	ramurile nn. femural, tibial și peronier comun
Articulația talocrurală	este irigată din rețelele maleolare medială și laterală formate de ramurile aa. tibiale anterioară și posterioară și a. peronee	vv. tibiale anterioare și posterioare, v. peronee	ganglionii poplitei	ramurile n. tibial și peroneu profund
Articulațiile piciorului	ramurile aa. dorsale a piciorului, plantare medială și laterală, arcadele plantare	refluxul venos în venele profunde ale membrului inferior – vv. tibiale anterioară și posterioară, v. peronee	ganglionii poplitei	nn. peronei superficial și profund, nn. plantari medial și lateral

Tabelul 10

Inervaţia şi vascularizaţia muşchilor scheletici

Muşchii capului

1. Muşchii masticatori	*n. mandibularis (n. trigemini)*	*rr. a. maxillaris*
2. Muşchii mimici	*n. facialis*	*a. facialis, a. maxillaris, a. temporalis superficialis*

Muşchii gâtului

Muşchii superficiali ai gâtului:

1. *M. sternocleidomastoideus*	*Rami musculares plex cervicalis et n. accessorius*	*a. carotis externa*
2. *M. platisma*	*n. facialis, n. transversus coli (plexul cervical)*	*a. submentalis, truncus thyreocervicalis (a. subclavia)*

Muşchii suprahioidieni

3. *m. stylohyoideus*	*n. facialis*	*a. facialis, a. alveolaris inferior*
4. *m. digastricus*	*n. trigeminus*	
5. *venter anterior*		
6. *venter posterior*	*n. facialis*	
7. *m. mylohyoideus*	*n. trigeminus*	
8. *m. geniohyoideus*	*n. hypoglossus*	

Muşchii infrahioidieni:

9. *M. sternohyoideus*	*Rami musculares plex. cervicalis (ansa cervicalis)*	*a. thyroidea superior (a. carotis externa), a. subclavia*
10. *M. sternothyreoideus*		
11. *M. thyreohyoideus*		
12. *M. omohyoideus*		

Muşchii profunzi ai gâtului

a) *muşchii grupului lateral:*

13. *M. scalenus anterior*	*Rami musculares plex. cervicalis et plex. brachialis*	*a. vertebralis, a. cervicalis profunda, a. cervicalis ascendens, a. transversa coli, a. suprascapularis, truncus costocervicalis*
14. *M. scalenus medius*		
15. *M. scalenus posterior*		

b) *muşchii prevertebrali:*

16. *M. longus colli*	*Rami musculares plex. cervicalis et plex. brachialis*	*a. vertebralis, truncus thyreocervicalis, truncus costocervicalis, a. vertebralis (din a. subclavia)*
17. *M. longus capitis*		
18. *M. rectus capitis anterior*		
19. *M. rectus capitis lateralis*		

Muşchii spatelui

Muşchii superficiali ai spatelui:

1. *M. trapezius*	*Rami musculares plex. cervicalis et n. accessorius*	*a. transversa colli, truncus thyreocervicalis, a. suprascapularis, aa. intercostales posteriores*
2. *M. latissimus dorsi*	*N. thoracodorsalis (plex brachialis)*	*a. thoracodorsalis, a. circumflexa humeri anterior et posterior, a. transversa colli, aa. intercostales posteriores*
3. *Mm. romboidei major et minor*	*N. dorsalis scapulae (plex. brachialis)*	*a. transversa colli, a. suprascapularis, aa. intercostales posteriores, a. cervicalis ascendens*
4. *M. levator scapulae*		
5. *M. serratus posterior superior*	*Nn. intercostales*	*a. transversa colli, a. profunda colli, a. occipitalis aa. intercostales inferiores*
6. *M. serratus posterior inferior*		

Muşchii profunzi ai spatelui:

7. *M. splenius capitis*	*Rami dorsales nn. spinales (nn. cervicales, thoracici et lumbales*	*a. occipitalis, a. profunda colli, a. transversa colli, aa. intercostales posteriores; aa. lumbales, a. cervicalis profunda, a. occipitalis, a. sacralis lateralis*
8. *M. splenius cervicis*		
9. *M. erector spinae*		
10. *M. transversospinalis*		
11. *M. rectus capitis posterior minor*		
12. *M. rectus capitis posterior major*		
13. *M. obliquus capitis superior*		
14. *M. obliquus capitis inferior*		
15. *Mm. levatores costarum*	*Nn. intercostales*	*aa. intercostales posteriores*

Muşchii toracelui

1. *M. pectoralis major* 2. *M. pectoralis minor*	*Nn. pectorales medialis et lateralis (plex brachialis)*	*a. thoracoacromialis, a. thoracica lateralis, a. thoracica superior*
3. *M. subclavius*	*N. subclavius (plex brachialis)*	*ramurile a. subclavia et a. axillaris*
4. *M. serratus anterior*	*N. thoracicus longus (plex brachialis)*	*a. thoracoacromialis, aa. intercostales posteriores, a. thoracica lateralis, a. thoracodorsalis*
5. *Mm. intercostales externi* 6. *Mm. intercostales interni* 7. *Mm. subcostales*	Nn. intercostales	aa. intercostales posteriores, rr. intercostales anteriores (a. thoracica interna)

8. *M. transversus thoracic*	Nn. intercostales II-VI	a. thoracica interna – rr. intercostales anteriores
9. *Diaphragma*	N. phrenicus (plex cervicalis, nn. intercostales VII-XII)	a. phrenica superior, a. phrenica inferior, aa. intercostales posteriores, aa. intercostales anteriores, a. musculophrenica, a. pericardiacophrenica

Muşchii abdomenului

1. *M. obliquus externus abdominis* 2. *M. obliquus internus abdominis* 3. *M. transversus abdominis* 4. *M. rectus abdominis*	*Nn. intercostales, nn. iliohypogastricus et Ilioinguinalis (plex. lumbalis)* *Nn. intercostales*	*aa. intercostales posteriores, aa. lumbales, a. thoracica lateralis, aa. epigastricae superior et inferior, aa. circumflexae ilium superficiales et profunda, a. musculophrenica* *aa. epigastricae superior et inferior, aa. intercostales posteriores, aa. lumbales*
5. *M. pyramidalis*	*Nn. subcostalis, iliohypogastricus et ilioinguinalis (plex. lumbalis)*	*a. epigastrica inferior, a. cremasterica*
6. *M. quadratus lumborum*	*rami musculares (plex. lumbalis)*	*aa. subcostales, aa. lumbales, a. iliolumbalis*

MUŞCHII MEMBRULUI SUPERIOR (fig. 201 A, B, C)

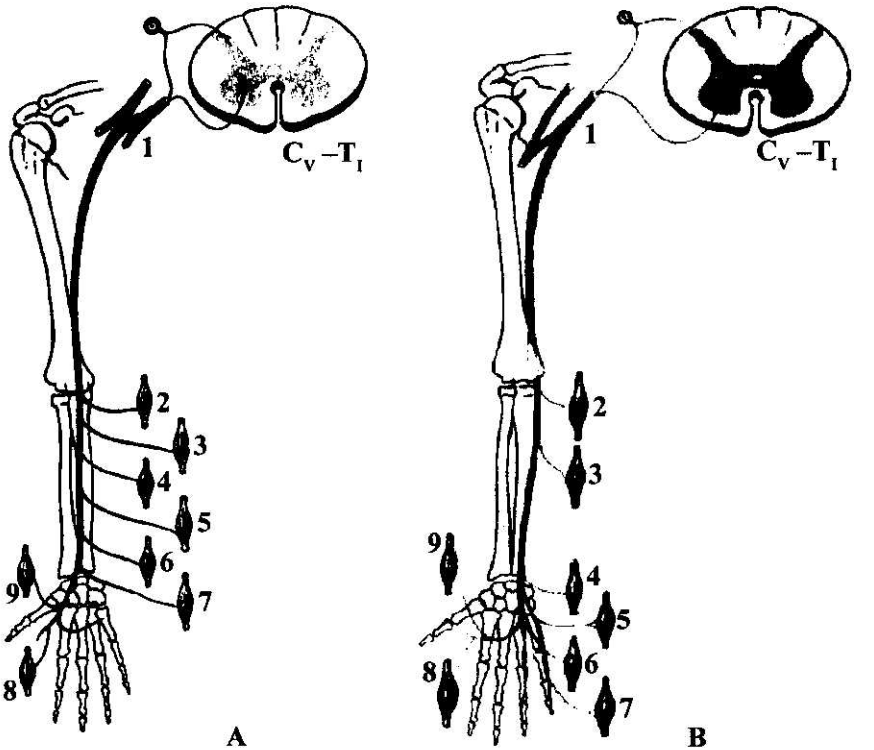

Fig. 201. Inervaţia muşchilor membrului superior: A – nervul median; B – nervul ulnar; C – nervul radial.

A. 1 – conexiunile trunchiurilor medial şi lateral al plexului brahial; 2 – *m. pronator teres;* 3 – *m. flexor carpi radialis;* 4 – *m. flexor digitorum profundus;* 5 – *m. flexor pollicis longus;* 6 – *m. pronator quadratus;* 7 – *m. abductor pollicis brevis;* 8 – *m. opponens pollicis;* 9 – *m. flexor pollicis brevis (caput superficiale).*

B. 1 – trunchiul medial al plexului brahial; 2 – *m. flexor carpi ulnaris;* 3 – *m. flexor digitorum profundus;* 4 – *m. palmaris brevis;* 5 – *m. abductor digiti minimi;* 6 – *m. opponens digiti minimi;* 7 – *m. flexor digiti minimi brevis;* 8 – *m. flexor pollicis brevis (caput profundus);* 9 – *m. adductor pollicis.*

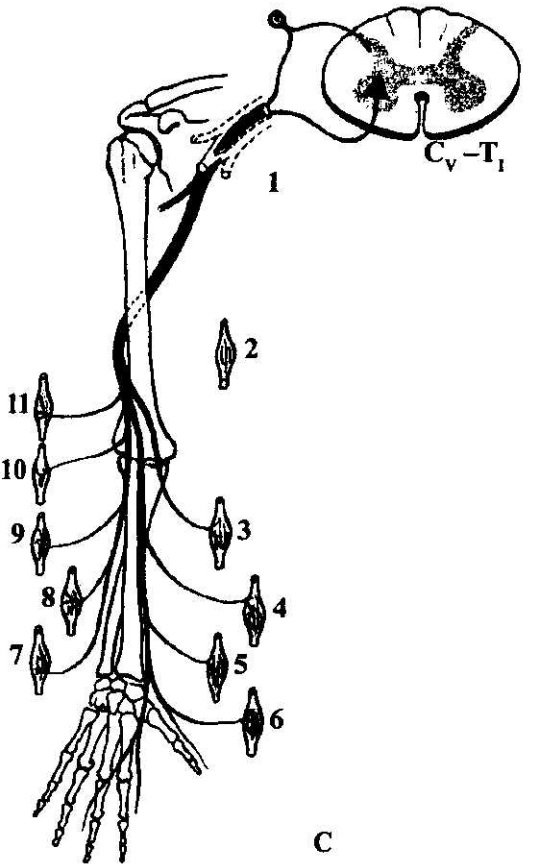

C. 1 – trunchiul posterior al plexului brahial; 2 – *m. triceps brachii;* 3 – *m. supinator;* 4 – *m. abductor pollicis longus;* 5 – *mm. extensor pollicis longus et brevis;* 6 – *m. extensor indicis;* 7 – *m. extensor digiti minimi;* 8 – *m. extensor carpi ulnaris;* 9 – *m. extensor digitorum;* 10 – *mm. extensor carpi radialis brevis et longus;* 11 – *m. brachioradialis.*

1. *M. deltoideus* 2. *M. supraspinatus*	*N. axillaris (plexus brachialis)* *N. suprascapularis (plex brachialis)*	*aa. circumflexae humeri anterior et posterior, a. thoracoacromialis, a. profunda brachii a. circumflexa scapulae, a. suprascapularis* *a. circumflexa scapulae, a. suprascapularis*
3. *M. infraspinatus* 4. *M. teres minor*	*N. axillaris (plex brachialis)*	*a. circumflexa scapulae, aa. circumflexae humeri anterior et posterior, rr. a. subscapularis*
5. *M. teres major* 6. *M. subscapularis*	*Nn. subscapulares (plex. brachialis)*	*a. axillaris, a. circumflexa humeri posterior, a. subscapularis*
7. *M. coracobrachialis*	*N. musculocutaneus (plex. brachialis)*	*rr. musculares a. brachialis, aa. circumflexae humeri anterior et posterior*
8. *M. biceps brachii* 9. *M. brachialis*	*N. musculocutaneus (plex. brachialis)*	*aa. collateralis ulnaris superior et inferior, rr. musculares a. brachialis, a. axillaris*
10. *M. triceps brachii* 11. *M. anconeus*	*N. radialis (plex. brachialis)*	*a. profunda brachii, aa. collaterales ulnares superior et inferior, a. circumflexa humeri posterior*

12. *M. pronator teres*	*N. medianus (plex. brachialis)*	*a. ulnaris, a. brachialis, a. radialis, a. interossea communis, a. interossea anterior*
13. M. palmaris longus		
14. *M. flexor digitorum superficialis* 15. *M. flexor policis longus*		
16. *M. pronator quadratus*		
17. *M. flexor carpi radialis*		
18. *M. flexor carpi ulnaris* 19. *M. flexor digitorum profundus – brachialis)*	*N. ulnaris (plex. brachialis)* *N. medianus et n. ulnaris (plex. brachialis)*	
20. *M. brachioradialis* 21. *Mm. extensor carpi radialis longus et brevis*	*N. radialis (plex. brachialis)* *N. radialis (plex. brachialis)*	*a. radialis*
22. *M. extensor digitorum* 23. *M. extensor digiti minimi* 24. *M. extensor carpi ulnaris* 25. *M. supinator* 26. *M. abductor pollicis longus et brevis* 27. *Mm. extensor pollicis longus et brevis* 28. *M. extensor indicis*	*N. radialis (plex. brachialis)*	*a. ulnaris, a. radialis, a. interossea anterior, a. interossea communis, a. interossea posterior*

29. *M. abductor pollicis brevis*	*N. medianus (plex. brachialis)*	*a. ulnaris, a. radialis, aa. interossea anterior et posterior, arcus palmaris superficialis, arcus palmaris profundus*
30. *M. flexor pollicis brevis*	*N. medianus et n. ulnaris (plex. brachialis)*	
31. *M. opponens pollicis*	*N. medianus (plex. brachialis)*	
32. *M. adductor pollicis*		
33. *M. palmaris brevis*		
34. *M. abductor digiti minimi*	*N. ulnaris (plex. brachialis)*	
35. *M. flexor digiti minimi brevis*		
36. *M. opponens digiti minimi*		
37. *Mm. lumbricales*	*2 radiali – n. medianus*	
	doi ulnari – n. ulnaris (plex. brachialis)	
38. *Mm. interossei*	*n. ulnaris*	

MUȘCHII MEMBRULUI INFERIOR (fig. 202 A, B)

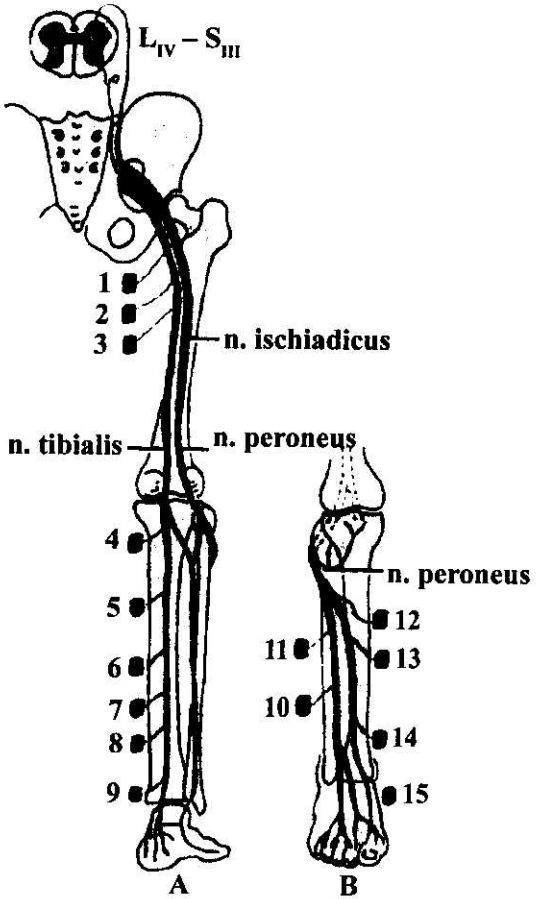

Fig. 202. Inervația mușchilor membrului inferior (A – fața posterioară; B – fața anterioară): 1 – *m. semitendinosus;* 2 – *m. semimembranosus;* 3 – *m. biceps femoris;* 4 – *m. gastrocnemius;* 5 – *m. soleus;* 6 – *m. tibialis posterior;* 7 – *m. flexor digitorum longus;* 8 – *m. flexor hallucis longus;* 9 – *m. plantaris;* 10 – *m. peroneus brevis;* 11 – *m. peroneus longus;* 12 – *m. tibialis anterior;* 13 – *m. extensor digitorum longus;* 14 – *m. extensor hallucis longus;* 15 – *m. extensor digitorum brevis.*

1. *M. iliopsoas*	*Plexus lumbalis*	*a. iliolumbalis, aa. lumbales*
2. *Mm. psoas minor et major*		
3. *M. gluteus maximus*	*N. gluteus inferior (plex. sacralis)*	*aa. gluteae superior et inferior, a. sacralis lateralis, a. circumflexa femoris lateralis*
4. *M. gluteus medius*	*N. gluteus superior*	
5. *M. gluteus minimus*	*N. gluteus superior (plex. sacralis)*	*a. glutea inferior, a. pudenda interna, a. circumflexa femoris medialis*
6. *M. tensor fascia lata*		
7. *M. piriformis*		
8. *M. obturatorius internus*	*Rami musculares (plex. sacralis), n. ischiadicus*	
9. *M. quadratus femoris*		
10. *M. gemellus superior*		
11. *M. gemellus inferior*		
12. *M. obturatorius externus*	*N. obturatorius (plex. lumbalis)*	*a. obturatoria, a. circumflexa femoris medialis*
13. *M. quadriceps femoris*	*N. femoralis (plex. lumbalis)*	*a. femoralis, a. profunda femoris*
14. *M. sartorius*		
15. *M. pectineus*	*Nn. obturatorius et femoralis (plex. lumbalis)*	*a. obturatoria, a. femoralis*
16. *M. semitendinosus*	*N. ischiadicus (plex. sacralis)*	*a. profunda femoris*
17. *M. semimembranosus*		
18. *M. biceps femoris*		
19. *M. popliteus*	*N. tibialis (plex. sacralis)*	*a. poplitea*

20. *M. adductor longus*	*N. obturatorius (plex. lumbalis)*	*a. femoralis, a. profunda femoris*
21. *M. adductor brevis*		
22. *M. adductor magnus*		
23. *M. gracilis*		
24. *M. tibialis anterior*	*N. peroneus profundus (plex. sacralis)*	*a. tibialis anterior*
25. *M.extensor digitorum longus*		
26. *M. extensor hallucis longus*		
27. *M. peroneus longus*	*N. peroneus superficialis*	*a. peronea, a. tibialis anterior*
28. *M. peroneus brevis*		
29. *M. triceps surae*	*N. tibialis (plex. sacralis)*	*a. tibialis posterior*
30. *M. plantaris*		
31. *M. flexor digitorum longus*		
32. *M. tibialis posterior*		
33. *M. flexor hallucis longus*		
34. *M. extensor digitorum brevis*	*N. peroneus profundus (plex. sacralis)*	*a. dorsalis pedis, a. tarseae medialis, a. tarseae lateralis, a. arcuata*
35. *M. abductor hallucis*	*N. plantaris medialis (plex. sacralis)*	*a. plantaris medialis*
36. *M. flexor hallucis brevis*	*Nn. plantares medialis et lateralis (plex. sacralis)*	
37. *M. adductor hallucis*		

38. *M. adductor digiti minimi* 39. *M. flexor digiti minimi brevis*	*N. plantaris lateralis (plex. sacrallis)*	*a. plantaris lateralis*
40. *M. flexor digitorum brevis*	*N. plantaris medialis (plex. sacralis)*	*arcus plantaris, aa. metatarseae plantares*
41. *M. quadratus plantae*	*N. plantaris lateralis (plex. sacralis)*	
42. *Mm. lumbricalis*	*Nn. plantares lateralis et medialis (plex. sacralis)*	
43. *Mm. interossei*	*N. plantaris lateralis (plex. sacralis)*	

VASCULARIZAȚIA, LIMFATICELE ȘI INERVAȚIA VISCERELOR

Vascularizația și inervația organelor cavității bucale

Limba este vascularizată de a. linguală (a. carotidă externă), iar refluxul sângelui venos are loc prin v. linguală ce se varsă în v. jugulară internă. Vasele limfatice de la nivelul apexului limbii se deschid în ganglionii submentali, de la corpul limbii – în ganglionii submandibulari de la rădăcina limbii, în ganglionii retrofaringiali, la fel și în cei linguali și cervicali profunzi. Un interes deosebit pentru medicina practică reprezintă ganglionii jugulodigastrici și juguloomohioidieni localizați de-a lungul venei jugulare interne la nivelul coarnelor mari ale osului hioid și pe mușchiul omohioid.

Limfaticele, ce drenează limfa de la porțiunea medie și rădăcina limbii, se încrucișează și în caz de cancer este indicată înlăturarea ganglionilor limfatici din ambele părți.

Inervaţia limbii este realizată de cinci nervi cranieni: **inervaţia motorie** a muşchilor este asigurată de nervul hipoglos (fig. 203); **inervaţia senzitivă** – simţul tactil, de durere şi temperatură este efectuată de ramurile a trei nervi: nervul trigemen, prin nervul lingual (r. a nervului mandibular), ce inervează 2/3 anterioare ale tunicii mucoase a limbii; nervul glosofaringian, ce inervează treimea posterioară a limbii; nervul vag prin intermediul nervului laringeu superior, care inervează un sector al limbii din vecinătatea epiglotei (fig. 204). **Inervaţia gustativă** pentru 2/3 anterioare ale limbii este asigurată de nervul coarda timpanului, o ramură a n. facial, iar în treimea posterioară de nervii glosofaringian şi vag.

Sursele principale de vascularizaţie a buzelor sunt a. facială de la care pornesc a. labială superioară şi inferioară, precum şi ramuri a a. maxilare. Venele labiale se varsă în v. facială care, la nivelul osului hioid, se deschide în vena jugulară internă. De la piele şi muşchii buzei superioare sângele venos se scurge în vena infraorbitală care, la rândul ei, se deschide în plexul venos pterigoidian. Din acest plex venele maxilare conduc sângele în v. retromandibulară, afluent al venei jugulare interne.

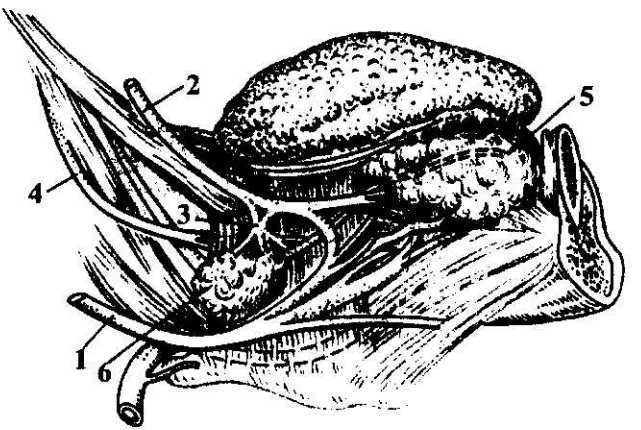

Fig. 203. Nervii limbii: 1- *n. hipoglos;* 2 – *n. lingual;* 3 – *ganglionul submandibular;* 4 – *n. glosofaringian;* 5 – *glanda sublinguală;* 6 – *glanda submandibulară.*

Cunoaşterea căilor de reflux al sângelui venos de la buze şi anastomozele venelor facială şi infraorbitală cu plexul pterigoidian este importantă pentru medicina practică, deoarece pot reprezenta şi o cale de răspândire a infecţiei din regiunea buzei superioare şi nasului extern în sinusurile pahimeningelui.

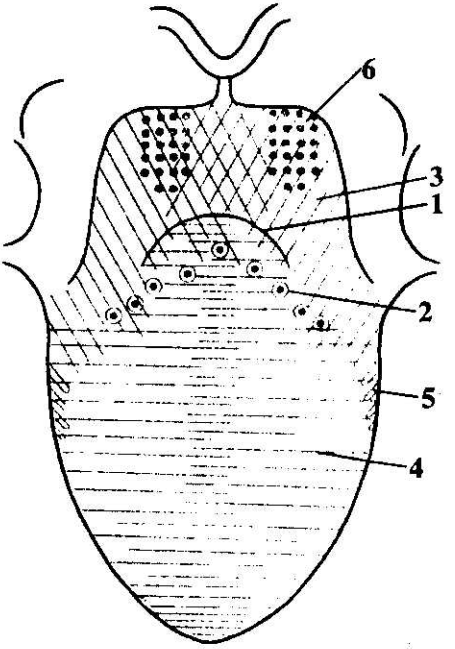

Fig. 204. Inervaţia senzitivă a limbii (schemă): 1 – linia terminală; 2 – papilele valate; 3, 5 – regiunea inervată de n. glosofaringian; 4 – regiunea inervată de n. lingual; 6 – regiunea inervată de n. laringian superior (ram a n. vag).

Drenarea limfatică de la tunica mucoasă a buzelor şi obrajilor are loc în ganglionii bucali şi submandibulari, iar de la pielea buzelor în ganglionii submentali şi submandibulari.

Inervaţia senzitivă a buzelor are loc prin ramurile a II-a şi a III-a ale nervului trigemen: rr. labiale superioare ale tălpii mici a gâştii; rr. labiale inferioare de la n. mental şi n. bucal de la ramura a 3-a a nervului V, care inervează pielea regiunii unghiului gurii.

Inervaţia motorie a muşchilor este realizată de n. facial: muşchii buzei superioare de rr. bucale, iar muşchii buzei inferioare de către ramura marginală a mandibulei.

Vascularizaţia obrajilor se realizează prin ramurile a. temporale superficiale (a. transversă a feţei) şi a. maxilare (a. bucală, a. alveolară posterioară superioară). La irigarea obrajilor participă şi a. facială.

Refluxul venos din regiunea obrajilor are loc prin: 1 – v. transversă a feţei, ce se varsă în v. retromandibulară şi apoi în v. jugulară internă; 2 – v. bucală, care se varsă în plexul pterigoidian şi ulterior, prin venele maxilare, în vena retromandibulară şi apoi în vena jugulară internă; 3 – v. facială, care la fel se deschide în v. jugulară internă.

Drenarea limfei are loc în ganglionii bucali, submandibulari, parotidieni şi cervicali profunzi.

Principalele surse de inervaţie sunt nervul facial şi ramurile II şi III ale nervului trigemen.

Bolta palatină este vascularizată de: artera palatină descendentă (ramură a arterei maxilare), care, după trecerea prin canalul palatin mare, se ramifică în a. palatină mare şi a. palatine mici; a. palatină ascendentă (ramură a a. faciale). Venele se varsă în v. facială şi în plexul pterigoidian. Vasele limfatice se varsă în ganglionii submandibulari, submentali şi cervicali profunzi.

Inervaţia este realizată de plexul faringian format de ramurile nervilor cranieni IX, X şi ai trunchiului simpatic, la fel şi de ramurile nervului maxilar – nervul palatin mare, nervii palatini mici şi nervul nasopalatin, care inervează treimea anterioară a mucoasei palatine. Muşchiul tensor al vălului palatin este inervat de n. mandibular, iar ceilalţi muşchi – de către nervul vag. Peretele inferior al cavităţii bucale este vascularizat de a. maxilară prin ramurile alveolară inferioară şi milohioidiană şi a. facială prin ramurile submentală şi sublinguală. Sângele venos se scurge în vena alveolară inferioară, apoi în plexul pterigoidian. Vasele limfatice se varsă în ganglionii submandibulari. Inervaţia muşchiului milohioidian şi a venterului anterior al muşchiului digastric este realizată de ramura a III a nervului trigemen.

Vasele şi nervii gingiilor şi dinţilor

Principala sursă de irigare a gingiilor şi dinţilor este a. maxilară care, prin ramurile alveolare superioare posterioare şi anterioare (din a. infraorbitală), vascularizează dinţii superiori şi prin ramurile arterei alveolare inferioare irigă dinţii inferiori. Refluxul sângelui venos are loc prin venele omonime, ce se varsă în v. facială. Refluxul limfei are loc în ganglionii submandibulari, submentali şi cervicali profunzi. Inervaţia dinţilor superiori este realizată de nn. alveolari superiori (de la ramura II a nervului trigemen, iar a dinţilor inferiori de n. alveolar inferior, de la ramura III a nervului trigemen), care formează în canalul mandibulei plexul dentar inferior. La inervaţia gingiei şi periostului feţei interne a arcului alveolar participă nervul lingual.

Vasele şi nervii glandelor salivare

Glanda parotidă este vascularizată de ramurile parotide deviate de la a. temporală superficială, de artera transversă a feţei, care străpunge glanda parotidă şi artera auriculară posterioară, care trece pe partea posterioară a glandei. Refluxul venos are loc în vena retromandibulară, iar refluxul limfei în ganglionii parotidieni superficiali şi profunzi. Inervaţie: ramuri parotidiene de la nervul auriculotemporal (de la ramura a III a nervului trigemen). Inervaţia simpatică de la plexul carotid extern, care mai departe se extinde în jurul arterelor facială şi temporală superficială. Inervaţia secretoare – parasimpatică se realizează din nucleul salivator inferior al nervului glosofaringian, ale cărui fibre preganglionare în componenţa nervilor timpanic şi pietros mic ajung la ganglionul otic, de la care fibrele postganglionare merg spre glandă în componenţa nervului auriculotemporal.

Glanda submandibulară este irigată de ramurile glandulare de la artera facială. Refluxul venos are loc în vena omonimă, iar vasele limfatice se deschid în ganglionii submandibulari. Inervaţia simpatică – din plexul dispus în jurul arterei faciale; inervaţia parasimpatică de fibrele preganglionare ce pornesc de la nucleul salivator superior în componenţa nervului intermediar, apoi în componenţa coardei timpanului şi nervului lingual până la ganglionul submandibular de la care fibrele postganglionare ajung la glandă.

Glanda sublinguală este irigată de a. sublinguală (din a. linguală) şi de a. submentală (din a. facială). Sângele venos este transportat prin venele omonime, iar apoi în v. jugulară internă. Vasele limfatice se deschid în ganglionii submandibulari şi submentali, iar apoi în cei cervicali laterali profunzi.

Inervaţia senzitivă este realizată de n. lingual (ramură a n. mandibular). Inervaţia parasimpatică are loc de la nucleul salivator superior, ale cărui neurofibrile trec în componenţa n. intermediar apoi prin coarda timpanului şi n. lingual până la ganglionul sublingual, de la care fibrele postganglionare ajung la glandă. Inervaţia simpatică are loc prin fibrele postganglionare ale ganglionului cervical superior al lanţului simpatic prin intermediul plexului carotid extern şi plexurile arterelor sublinguale şi submentale (fig. 205).

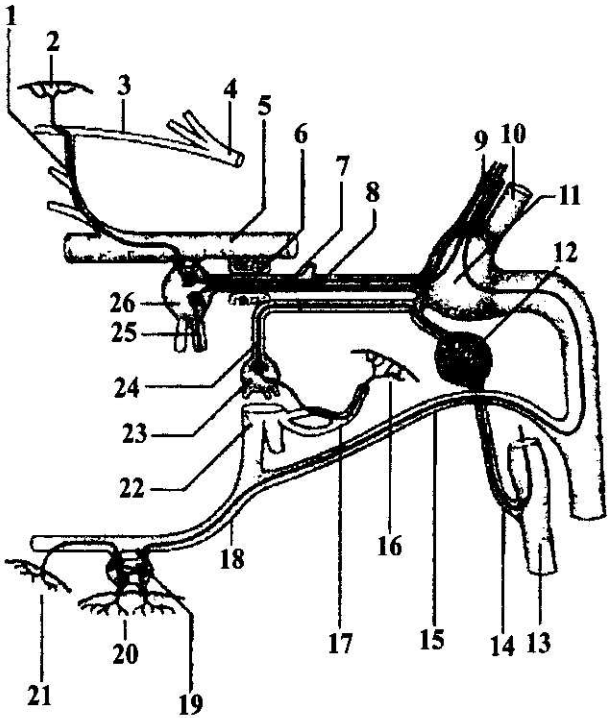

Fig. 205. Inervaţia glandelor salivare şi a glandei lacrimale: 1 – *n. zigomaticotemporal;* 2 – *glanda lacrimală;* 3 – *n. lacrimal;* 4 – *n. oftalmic;* 5 – *n. maxilar;* 6 – *canalul pterigoid;* 7 – *n. canalului pterigoid;* 8 – *n. pietros mare;* 9 – *rădăcina senzitivă a nervului facial;* 10 – *rădăcina motorie a nervului facial;* 11 – *ganglionul nervului facial;* 12 – *plexul timpanic;* 13 – *n. glosofaringian;* 14 – *n. timpanic;* 15 – *coarda timpanică;* 16 – *glanda parotidă;* 17 – *n. auriculotemporal;* 18 – *n. lingual;* 19 – *ganglionul submandibular;* 20 – *glanda submandibulară;* 21 – *glanda sublinguală;* 22 – *n. mandibular;* 23 – *ganglionul otic;* 24 – *n. pietros mic;* 25 – *nn. palatini;* 26 – *ganglionul pterigopalatin.*

Glandele salivare primesc inervaţie simpatică şi parasimpatică, unde activarea ambelor conduce la intensificarea eliminării salivei. Deosebirea constă în cantitatea şi calitatea salivei: la intensificarea activităţii sistemului simpatic se elimină câteva picături de salivă cu aspect vâs-

cos, iar la activarea sistemului parasimpatic are loc o secreție abundentă de salivă apoasă.

Vasele și nervii faringelui

Faringele este vascularizat de ramurile arterei carotide externe: a. faringee ascendentă, a. facială, a. maxilară, a. tiroidiană superioară și a. tiroidiană inferioară (ramură a trunchiului tireocervical a a. subclaviculare). Refluxul sângelui venos are loc prin venele faringiene ce iau naștere din plexul faringian. Venele faringiene se varsă în v. jugulară internă. Vasele limfatice se varsă în ganglionii retrofaringieni și cervicali profunzi. Inervația este asigurată de plexul faringian format de ramurile nervilor glosofaringian, vag și ramurile laringofaringiene ce emerg de la ganglionul cervical superior al trunchiului simpatic.

Vasele și nervii esofagului

Esofagul este vascularizat din mai multe surse care anastomozează între ele. Porțiunea cervicală este irigată de ramurile esofagiene (din a. tiroidă inferioară); în partea toracică de ramurile esofagiene de la aorta toracică; în partea abdominală de ramurile esofagiene din artera gastrică stângă și frenice inferioare. Refluxul venos din partea cervicală are loc prin v. tiroidă inferioară care se varsă în v. brahiocefalică; de la partea toracică în venele impară și semiimpară; de la partea abdominală prin venele frenice inferioare sângele se varsă în v. cavă inferioară, iar prin vena gastrică stângă în v. portă, realizându-se la acest nivel anastomoze porto-cave.

Vasele limfatice de la partea cervicală și treimea superioară și medie a părții toracice se deschid în ganglionii cervicali laterali profunzi, pretraheali, paratraheali, traheobronhiali și mediastinali posteriori. De la treimea inferioară a părții toracice și de la partea abdominală vasele limfatice se varsă în ganglionii gastrici stângi, pilorici și pancreatoduodenali. O parte din vasele limfatice ale esofagului se deschid nemijlocit în ductul toracic (D. A. Jdanov), ocolind ganglionii limfatici.

Inervaţia esofagului este asigurată de plexurile esofagiene formate de nervii vagi şi partea cervicală şi toracică a lanţului simpatic.

Vasele şi nervii stomacului

Arterele stomacului provin din cele trei ramuri ale trunchiului celiac: a. gastrică stângă, a. hepatică comună şi a. lienală. Pe curbura mică a stomacului fac anastomoze a. gastrică stângă şi a. gastrică dreaptă (ramură a arterei hepatice proprii); pe curbura mare trec a. gastroepiploică dreaptă (ramură a a. gastroduodenale) şi a. gastroepiploică stângă (ramură a arterei lienale). Spre fornicele stomacului trec arterele gastrice scurte – ramuri din a. lienală. Arterele gastrice şi gastroepiploice, anastomozând în regiunea curburilor mare şi mică formează un inel arterial de la care deviază numeroase ramuri spre pereţii stomacului. Aceste arcade reprezintă un mecanism funcţional de adaptare, necesar pentru stomac care permanent îşi modifică forma şi dimensiunile.

Refluxul venos are loc prin venele omonime, afluente ale venei porte. Vasele limfatice de la partea distală a esofagului şi partea cardiacă a stomacului se deschid în ganglionii cardiaci, care formează inelul limfatic al cardiei; de la fundul stomacului în ganglionii lienali; de la curbura mică şi corpul stomacului în ganglionii gastrici şi gastroomentali. De la faţa superioară a părţii pilorice a stomacului şi bulbul duodenului limfa se scurge în ganglionii hepatici, iar de la partea inferioară a pilorusului şi bulbului duodenal în ganglionii pilorici. Ulterior, de la aceşti ganglioni limfa se scurge în ganglionii celiaci. Stomacul reprezintă un organ care, datorită unui aparat nervos intraorganic bine dezvoltat, posedă multiple legături cu diferite formaţiuni ale sistemului nervos central. Inervaţia are loc de la nervul vag, nervul frenic şi trunchiul simpatic, ale căror ramuri formează plexul gastric, constituit din reţele nervoase subseroase, intermusculare şi submucoase. De la trunchiul anterior al nervului vag porneşte un număr mare de ramuri gastrice anterioare şi 1/3 din trunchiul posterior formează ramuri gastrice posterioare (fig. 206). Prin aceste ramuri în stomac pătrund fibre nervoase aferente şi parasimpatice preganglionare, iar prin ramurile plexului celiac – fibrele

nervoase aferente spinale şi simpatice postganglionare.

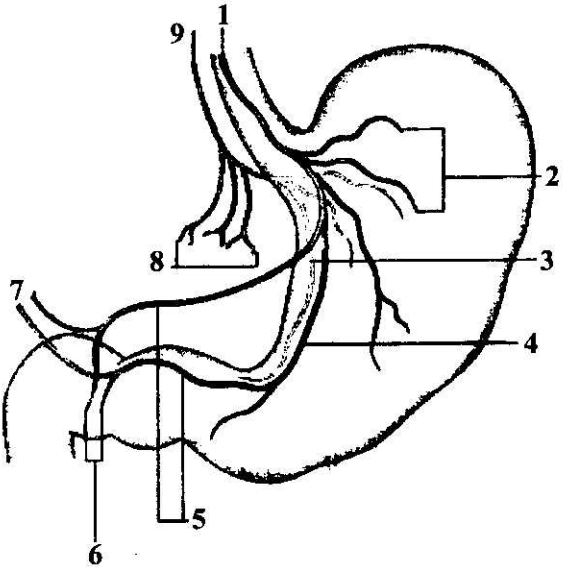

Fig. 206. Distribuirea ramurilor nervului vag în stomac: 1 – nervul vag anterior; 2 – nervul gastric anterior; 3 – nervul mare gastric posterior; 4 – nervul mare gastric anterior; 5 – nervul piloric; 6 – ramuri pilorice; 7 – nervii hepatici; 8 – nervii celiaci; 9 – nervul vag posterior.

Cea mai mare parte a fibrelor nervoase aferente spre stomac pornesc de la ganglionul inferior al nervului vag şi de la ganglionii spinali Th_7-Th_{10}. Pentru sistemul nervos al stomacului este specific prezenţa unor vaste conexiuni cu plexurile nervoase ale organelor vecine: rinichii, glandele suprarenale, splina, pancreasul, duodenul, ficatul, colonul transvers.

Vasele şi nervii intestinului subţire

Duodenul este irigat de arterele pancreaticoduodenale superioare anterioară şi posterioară (din a. gastroduodenală şi arterele pancreaticoduodenale inferioare, din a. mezenterică superioară), care anastomozează între ele şi trimit ramuri duodenale. Venele omonime se deschid în v. portă şi afluenţii ei. Vasele limfatice se îndreaptă spre ganglionii pancreatoduodenali, mezenterici superiori, celiaci şi lombari.

Inervaţia duodenului e realizată de ramurile directe ale nervilor vagi, din plexurile celiac, gastric, mezenteric superior şi hepatic. Nervii

însoțesc ansele arteriale, formând plexurile pancreatoduodenale anterioare și posterioare, care trimit ramuri în peretele intestinului. Se evidențiază și aparatul nervos al papilei duodenale, care în jurul orificiului de deschidere a canalului coledoc și celui pancreatic formează un inel constituit din ganglioni vegetativi ce contribuie la inervația sfincterelor și ampulei pancreatoduodenale.

La irigarea jejunului și ileonului participă arterele intestinale (ramuri ale a. mezenterice superioare) prin ramificările și anastomozele cărora se formează câteva rânduri de arcade. De la ultimul rând de arcade spre intestin pornesc vasele recte, considerate și vase segmentare. Segmentul jejunal este vascularizat cu numeroase arcade, pe când segmentul ileal conține arcade mai puțin numeroase, neregulate și inconstante. La 50-90 cm superior de unghiul ileocecal arcadele vasculare dispar. Refluxul sângelui venos are loc prin venele omonime în vena portă. Vasele limfatice se varsă în ganglionii mezenterici superiori, iar de la porțiunea terminală a ileonului în ganglionii ileocolici.

Inervația intestinului mezenterial e realizată de ramurile nervului vag (fibre senzitive și parasimpatice) și ale plexului mezenteric superior (nervii simpatici) (fig. 207).

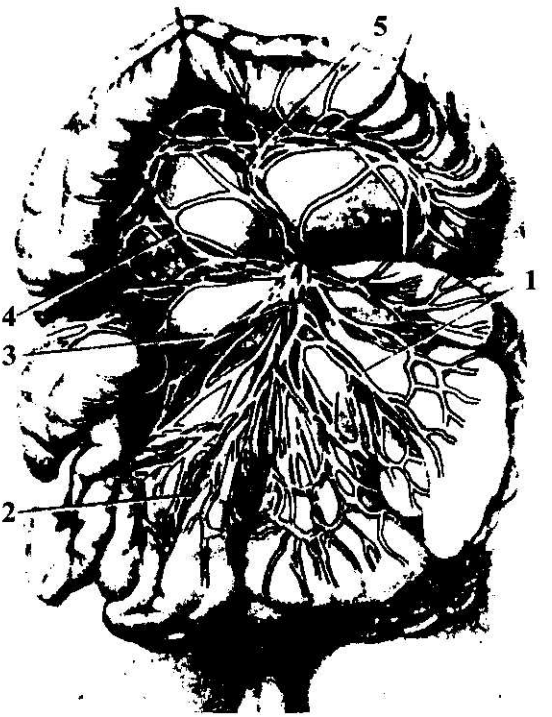

Fig. 207. Plexul mezenteric superior: 1 – *plexus jejunalis;* 2 – *plexus iliaci;* 3 – *plexus ileocolicus;* 4 – *plexus colicus dexter;* 5 – *plexus colicus medius (după Hirschfeld, Leveille).*

Vasele şi nervii colonului

Irigaţia intestinului gros este asigurată de artera mezenterică superioară şi artera mezenterică inferioară. Cecul şi apendicele vermiform este vascularizat de ramurile arterei ileocolice (din a. mezenterică superioară). Colonul ascendent – de a. colică dreaptă; colonul transvers – a. colică medie; colonul descendent – a. colică stângă (din a. mezenterică inferioară); colonul sigmoid – aa. sigmoide. Ramurile terminale ale acestor artere formează arcade marginale care constituie originea arterelor drepte, care se deosebesc de cele ale intestinului subţire prin aceea că anastomozează între ele în traiectul spre peretele colic mai rar de cât la nivelul jejunoileonului. Arterele drepte sunt ceva mai dense la colonul din dreapta decât la cel din stânga. În vecinătatea colonului arterele drepte se ramifică în arterele lungi şi scurte. Ambele tipuri sunt însoţite de plexuri nervoase periarteriale. Arterele scurte pătrund în perete prin tenia mezocolică şi sunt mai numeroase (2/3) decât cele lungi (1/3). Refluxul sângelui venos are loc prin vv. mezenterice superioară şi inferioară, afluente ale venei porte. Vasele limfatice de la cec şi apendicele vermiform se varsă în ganglionii ileocolici, pre- şi retrocecali, apendiculari; de la colonul ascendent, transvers şi descendent – în ganglionii mezocolici, pericolici, colici drepţi, colici medii şi colici stângi; de la sigmoid – în ganglionii mezenterici inferiori şi cei sigmoizi (fig. 97, 99).

Inervaţia colonului este asigurată de nervul vag, plexurile mezenterice superior şi inferior, şi de nervii viscerali pelvieni. Cecul, colonul ascendent şi o parte din colonul transvers sunt inervate de nervii plexului mezenteric superior. Celelalte porţiuni ale intestinului – colonul transvers, colonul descendent, sigmoidul primesc inervaţie de la plexul mezenteric inferior, plexul hipogastric superior şi nervii viscerali pelvieni. Se observă o concordanţă între sursele de vascularizaţie ale intestinului şi căile de distribuire a nervilor. În plexurile nervoase ale intestinului gros se află un număr mare de ganglioni nervoşi vegetativi, deosebit de denşi în regiunea ileocecală, dovadă a rolului deosebit al sistemului nervos intramural în reglarea activităţii intestinului gros.

Vasele şi nervii rectului

Rectul este irigat de ramurile a. mezenterice inferioare şi a. iliacă internă. În tunicile rectului se ramifică a. rectală superioară (din a. mezenterică inferioară), a. rectală medie şi inferioară (din a. iliacă internă). Rectul este o importantă regiune de anastomoze portocave. Vena rectală superioară nu prezintă valve, iar cele rectale medii şi inferioare prezintă pe traiectul lor valvule venoase eficiente. Refluxul sângelui venos are loc prin v. rectală superioară în sistemul venei porte (prin v. mezenterică inferioară) şi prin vv. rectale medie şi inferioară – în sistemul venei cave inferioare (prin vv. iliace interne). Vasele limfatice se varsă în ganglionii iliaci interni, subaortali şi rectali superiori. Vasele limfatice ale pielii din regiunea anusului se deschid în ganglionii inghinali.

Sistemul nervos intramural al rectului are unele particularităţi determinate de structura tunicii musculare, prezenţa sfincterului anal intern, involuntar format din fibre musculare netede, şi a sfincterului anal extern, voluntar, constituit din ţesut muscular striat. Inervaţia rectului este realizată de plexul mezenteric inferior, plexul hipogastric superior şi plexul pelvin de la care, de-a lungul arterelor rectale, se formează plexurile rectale superior, mediu şi inferior. Ele conţin fibre simpatice postganglionare şi fibre nervoase aferente de la ganglionii spinali lombari, sacrali şi coccigieni. Inervaţia parasimpatică are loc prin intermediul nervilor splanhnici pelvieni în componenţa cărora la fel trec fibre aferente de la ganglionii spinali sacrali.

Sfincterul anal extern este inervat de nervii rectali inferiori şi perineali – ramuri ale nervului pudend. Fibrele nervoase eferente somatice şi vegetative, pătrunzând printre fasciculele circulare ale canalului anal asigură inervaţia ambelor sfinctere. A. P. Leitis a stabilit prezenţa unei inervaţii somatovegetative multisegmentare comune a muşchilor diafragmului pelvian, diafragmului urogenital şi sfincterelor intestinului rect. Această unitate morfologică asigură unitatea funcţională a acestor structuri şi posibilitatea lor adaptivo-compensatoare în cazuri patologice.

Vasele şi nervii pancreasului

Aşezat retroperitoneal, la răspântia vasculară dintre aortă, trunchiul celiac şi artera mezenterică superioară, pancreasul primeşte artere atât din ramurile trunchiului celiac – respectiv din a. hepatică comună şi a. lienală, cât şi din a. mezenterică superioară. El are deci trei surse arteriale principale: 1) arterele pancreatoduodenale superioară, anterioară şi posterioară (din a. gastroduodenală); 2) artera pancreatoduodenală inferioară (din a. mezenterică superioară); 3) ramurile pancreatice (din a. lienală). Ramificările acestor artere formează multiple anastomoze atât la suprafaţa pancreasului, cât şi în profunzimea parenchimului pancreasului.

Pancreasul este un organ cu vascularizaţie bogată, care explică marea dramă a patologiei acestui organ în pancreatita acută hemoragică; procesele de necroză în această afecţiune, determinate de activitatea intrapancreatică a tripsinogenului (enzimă proteolitică), produc, prin eroziunea vaselor, hemoragii pancreatice, care alături de alte leziuni, în peste 80% din cazuri sfârşesc prin exitus. Venele se varsă în vena lienală, adiacentă la faţa posterioară a pancreasului, şi în vena mezenterică superioară şi în alte ramuri afluente la vena portă.

Vasele limfatice ale pancreasului se varsă în ganglionii pancreatici, pancreatoduodenali, pilorici şi lombari.

Inervaţia pancreasului este asigurată de sistemul nervos vegetativ şi este de mare importanţă în fiziologia, fiziopatologia şi chirurgia pancreasului. Interoceptorii, care sunt abundenţi în ţesutul conjunctiv al pancreasului, sunt reprezentaţi de terminaţii libere şi corpusculii Vater-Paccini. Ca surse de inervaţie servesc ramificaţiile plexurilor hepatic, mezenteric superior, splenic şi celiac. Fibrele parasimpatice vin direct din trunchiul vagal, mai ales de la cel drept. Ele asigură inervaţia excitosecretorie a pancreasului, cu acţiune asupra acinilor glandulari şi insulelor pancreatice. Fibrele simpatice ţin sub dependenţa lor inervaţia vasomotorie.

Afecţiunile pancreasului sunt foarte dureroase, fapt explicat de abundenţa receptorilor din pancreas. Sensibilitatea dureroasă este condusă în

special de nervii splanhnici. Stimulii dureroşi trec din nn. splanchnici prin ganglionii simpatici toracici laterovertebrali 6-11 şi prin ramurile comunicante ajung în nervii spinali toracici, făcând sinapsă cu al doilea neuron în măduva spinării. Există şi unele fibre senzitive care urmează calea nervilor frenici, ceea ce explică iradierea şi referirea durerilor în caz de pancreatică cronică în regiunile scapulare.

Vasele şi nervii ficatului

Spre deosebire de toate celelalte organe, specific pentru ficat este că în afară de sângele arterial primit prin artera hepatică proprie, primeşte şi sânge venos prin vena portă. Artera hepatică asigură circulaţia nutritivă a ficatului şi este ramură a trunchiului celiac. Vena portă asigură circulaţia funcţională a ficatului. Ea colectează sângele venos din întreg tubul digestiv subdiafragmatic, din pancreas şi splină.

Artera hepatică proprie este un component al pedicului hepatic, la nivelul căruia este situată anterior şi la stânga faţă de vena portă. În apropierea hilului ficatului, ea se divide în ramurile lobare stângă şi dreaptă, şi în 55% din cazuri dă o a treia ramură mijlocie pentru lobul pătrat. Faţă de tipul clasic, prezentat mai sus, în 45% din cazuri se întâlnesc abateri. O abatere constituie prezenţa aşa-numitei artere hepatice drepte cu originea în artera mezenterică superioară, aflat posterior de capul pancreasului. În intervenţiile chirurgicale pe pancreas această arteră poate fi ancidental ligaturată şi în literatura de specialitate sunt publicate o serie de cazuri, când ligatura acesteia a determinat necroze intense la nivelul ficatului, soldate cu exitus. De aceea în intervenţii chirurgicale pe pancreas se recomandă practicarea preoperatorie a unei arteriografii biselective, de trunchi celiac şi de arteră mezenterică superioară. Alteori există o arteră hepatică stângă, ramură a arterei gastrice stângi, sau o arteră hepatică medie, cu originea în trunchiul celiac sau chiar în aortă.

În interiorul ficatului artera hepatică proprie şi vena portă se ramifică până la artere interlobulare şi vene interlobulare. În lobulii hepatici aceste artere şi vene formează reţele capilare de la care descind venele

centrale, din unirea cărora rezultă 2-3 vene hepatice mari şi câteva mai mici ce se varsă în vena cavă inferioară. Vasele limfatice se varsă în ganglionii hepatici, gastrici, lombari, diafragmatici superiori, mediastinali posteriori şi parasternali.

Ficatul este un organ cu inervaţie bogată. Fibrele vegetative simpatice şi parasimpatice ajung la ficat pe calea plexului celiac din care pleacă plexul hepatic. După topografia fibrelor, plexul hepatic este divizat într-un plex anterior, care merge cu artera hepatică, şi unul posterior, ce însoţeşte vena portă. Tot în plexul celiac vin fibre din nervul frenic drept. Aceste fibre senzitive merg direct la suprafaţa ficatului, în stratul subseros, fiind foarte dense la nivelul ariei nuda. Existenţa fibrelor senzitive din nervul frenic explică iradierea durerii în umărul drept, în afecţiunile hepatobiliare, sau sughiţului prin iritarea peritoneului hepatic. Prin intermediul ligamentului falciform, la ficat vin şi fibre senzitive din nervii intercostali, fapt care explică iradierea durerilor în spate. Fibre senzitive hepatice există în nervii splanhnici şi în trunchiul vagal posterior.

Pentru inervaţia ficatului este specifică o evidentă predominare a elementelor sistemului nervos simpatic, în comparaţie cu cel parasimpatic, ce se explică prin prezenţa multiplelor reţele de vase sangvine.

Vasele şi nervii vezicii biliare

Irigaţia vezicii biliare are loc prin artera cistică, care porneşte din ramura dreaptă a arterei hepatice proprii. Refluxul sângelui venos are loc prin vena omonimă în vena portă. Vasele limfatice se varsă în ganglionii hepatici şi cei ai colului vezicii.

Inervaţia aferentă, simpatică şi parasimpatică a vezicii biliare şi a căilor extrahepatice este asigurată de nervii ce provin din plexul hepatic. Căile biliare conţin o serie de fibre aferente care conduc stimulii dureroşi de la acest nivel. Fibrele senzitive aparţin nervului splanhnic mare drept şi au protoneuronul în ganglionii spinali T_7-T_8. Parasimpaticul (nervul X) participă foarte redus la transmiterea durerii din regiunea căilor biliare extrahepatice. O parte din fibrele senzitive ale căilor bi-

liare aparţin nervului frenic drept, care prin plexul celiac şi plexul hepatic ajung la căile biliare extrahepatice. Ele explică durerea în umărul drept la bolnavii cu afecţiuni ale căilor biliare. Stimulenţii dureroşi sunt determinaţi, în mare parte, de distensie sau de spasmul musculaturii netede, ca şi pentru celelalte organe.

Vasele şi nervii peritoneului

Deoarece peritoneul parietal este un component al pereţilor cavităţii abdominale, irigaţia are loc prin intermediul arterelor parietale a aortei abdominale, iar peritoneul visceral reprezintă tunica externă din structura organelor corespunzătoare, apoi şi irigaţia are loc la fel ca şi a viscerelor. Un interes deosebit pentru medicina practică reprezintă inervaţia aferentă a peritoneului. Peritoneul diafragmal este inervat de nervii frenici; peritoneul pereţilor anterior şi laterali – de nervii intercostali; peritoneul peretelui posterior – de către nervii lombari. Peritoneul visceral este inervat de aceiaşi nervi care inervează organele corespunzătoare. Vasele sangvine ale peritoneului sunt inervate de fibrele postganglionare simpatice. Pentru vasele peritoneului parietal aceste fibre pornesc de la ganglionii simpatici paravertebrali, iar pentru vasele peritoneului visceral – de la ganglionii prevertebrali.

Vasele şi nervii organelor sistemului respirator

Vasele şi nervii tunicii mucoase a cavităţii nazale. Nasul extern şi vestibulul cavităţii nazale sunt irigate de artera unghiulară (ramură terminală a a. faciale) şi de artera dorsală a nasului (ramură terminală a a. oftalmice). Tunica mucoasă a părţii anterosuperioare a cavităţii nazale este vascularizată de arterele etmoidală anterioară şi posterioară (ramuri a a. oftalmice), iar regiunea posteroinferioară – de ramurile arterei sfenopalatine (din a. maxilară). Sângele venos de la nasul extern, prin venele unghiulară şi nazale externe, se varsă în vena facială, iar apoi spre vena jugulară internă. Un interes deosebit reprezintă anastomozele venelor din sistemul venei faciale cu cele ale venei oftalmice superioa-

re, ce continuă cu sinusul cavernos. Astfel, stoarcerea unui furuncul din regiunea nasului extern poate provoca răspândirea infecției în cavitatea craniului, care poate conduce la meningită.

Vena facială formează anastomoză și cu plexul venos pterigoid prin vena facială profundă, care la fel reprezintă o cale de transmitere a infecției. Prin venele etmoidale anterioare și posterioare sângele venos se scurge în vena oftalmică superioară, iar apoi în sinusul cavernos și prin sistemul sinusurilor în vena jugulară internă. Prin vena sfenopalatină sângele se varsă în plexul pterigoid.

Vasele limfatice ale mucoasei nazale se varsă în ganglionii cervicali profunzi, ganglionii retrofaringieni, ganglionii submandibulari și submentonieri.

Inervația senzitivă a nasului extern este realizată de ramurile nervului trigemen:

- nervul infratrohlear, ramură terminală a nervului nazociliar, ce inervează rădăcina nasului;
- nervul infraorbital, ramură terminală a nervului maxilar, ce inervează părțile laterale ale nasului.

Datorită unei inervații bogate, mucoasa cavității nazale prezintă o importantă zonă reflexogenă pentru organism. În tunica mucoasă se ramifică nervul etmoidal anterior din nervul nazociliar, nervul nazopalatin și ramurile nazale posterioare din nervul maxilar. Glandele mucoase ale cavității nazale sunt inervate de fibrele postganglionare ale ganglionului pterigopalatin prin ramurile nazale posterioare și de nervul nazopalatin. Inervația simpatică are loc prin fibrele postganglionare ale ganglionului cervical superior. Inervația senzitivă a sinusurilor paranazale este realizată la fel de primele două ramuri ale nervului trigemen.

Vasele și nervii laringelui. Laringele este irigat de ramurile a două artere laringiene – una superioară, ce ia naștere din artera tiroidă superioară, și alta inferioară, cu originea de la artera tiroidă inferioară. Sângele venos, prin venele omonime, este transportat în vena jugulară internă. Vasele limfatice se varsă în ganglionii cervicali profunzi.

Inervația laringelui este asigurată de ramurile nervului vag: nervul laringian superior, a cărui ramură externă este destinată mușchiului cri-

cotiroid, iar ramura internă – tunicii mucoase mai sus de glotă; nervul laringian inferior, care asigură inervaţia tunicii mucoase inferior de glotă, şi a celorlalţi muşchi ai laringelui. Inervaţia simpatică are loc prin ramurile laringofaringiene ce pornesc de la ganglionul cervical superior al trunchiului simpatic. Foarte bogată în terminaţii nervoase este mucoasa zonelor reflexogene ale laringelui.

Vasele şi nervii traheei. Sursele principale de irigaţie sunt ramurile arterei subclaviculare – trunchiul tireocervical, artera toracică internă şi ramurile porţiunii toracice a aortei. Partea cervicală a traheei este irigată de ramurile traheale de la artera tiroidiană inferioară; partea toracică – de ramurile traheale ale aortei toracice; iar partea distală a traheei şi bronhiile principale sunt irigate de ramurile bronhiale ale arterei toracice interne. Sângele venos prin venele omonime se scurge în venele brahiocefalice. Din partea toracică a traheei sângele venos circulă în venele intercostale, iar apoi în venele impară şi în vena cavă superioară.

Vasele limfatice sunt aferente ganglionilor cervicali profunzi anteriori, pre- şi paratraheali, prelaringieni, precum şi ganglionilor traheobronhiali superiori şi inferiori. Inervaţia traheei se realizează prin ramurile traheale ale lanţului simpatic şi nervul laringian recurent în componenţa cărora sunt fibre nervoase senzitive, simpatice şi parasimpatice. Fibrele senzitive provin de la ganglionii spinali C_1-T_{10} şi de la ganglionii nervului vag. Fibrele simpatice postganglionare pornesc de la ganglionii cervical inferior, toracici superiori şi mai puţin de la ganglionii cervicali superior şi mijlociu ai lanţului simpatic. Neurofibrilele postganglionare provin din ganglionii intramurali, care formează terminaţiuni ce inervează muşchii netezi, vasele sangvine şi glandele tunicii mucoase a traheei.

Vasele şi nervii bronhiilor, plămânilor şi pleurei. La nivelul plămânului există două circulaţii sangvine: **circulaţia funcţională**, asigurată de artera pulmonară care ia naştere din ventriculul drept prin care circulă sângele venos, se capilarizează la nivelul alveolelor pulmonare, unde de pe urma schimbului de gaze devine sânge arterial bogat în oxigen. Din reţeaua capilară perialveolară iau naştere cele două vene pulmonare ce se varsă în atriul stâng; **circulaţia nutritivă** face parte

din marea circulaţie şi aduce plămânului sânge încărcat cu substanţe nutritive şi oxigen. Este asigurată de arterele bronşice, ramuri ale aortei toracice; ele irigă arborele bronşic şi parenchimul pulmonar. O parte din sânge se întoarce în venele bronşice care se varsă în venele azigos şi acestea în vena cavă superioară şi atriul drept, iar altă parte din sânge se întoarce prin venele pulmonare în atriul stâng.

Vasele limfatice ale plămânilor se deschid în ganglionii bronhopulmonari, traheobronhiali superiori şi inferiori.

Nervii plămânilor provin din **plexul pulmonar** format de ramurile nervului vag şi a trunchiului simpatic. În pereţii bronhiilor se formează trei plexuri nervoase: în adventiţie, în tunicile musculară şi mucoasă. Inervaţia senzitivă provine de la ganglionul inferior al nervului vag, de la ganglionii spinali C_{3-4}, prelungirile cărora trec în componenţa nervului frenic. Inervaţia simpatică este asigurată de fibrele postganglionare de la ganglionii cervicali superior, mediu şi inferior şi de la ganglionii toracici 1-6 ai trunchiului simpatic. Inervaţia parasimpatică este realizată de fibrele postganglionare ale ganglionilor intramurali ai nervului vag.

Pleura este irigată de ramurile arterelor ce vascularizează pereţii cutiei toracice: arterele intercostale anterioare şi posterioare, arterele diafragmatice şi arterele bronhice. Venele omonime se varsă în venele azigos. Vasele limfatice se deschid în ganglionii mediastinali, intercostali şi diafragmatici.

Pleura parietală are o sensibilitate pronunţată, fiind o zonă reflexogenă importantă, inervaţia aferentă fiind asigurată de nervii intercostali şi frenici. Pleura viscerală este aproape insensibilă, fiind inervată de ramurile nervului vag şi ale trunchiului simpatic.

Vascularizaţia şi inervaţia cordului

În vascularizaţia inimii deosebim sursele cardiace, reprezentate de ramificările arterelor coronare, care asigură irigarea cu sânge a tuturor straturilor pereţilor cordului, şi surse extracardiace constituite de ramurile arterelor bronhiale, toracice interne, esofagiene, diafragmale şi

intercostale. Arterele suplimentare pătrund spre inimă, îndeosebi prin intermediul ligamentelor pericardului.

Arterele coronare şi tipurile de irigare ale cordului sunt descrise în capitolul corespunzător.

Specific pentru sistemul vascular al inimii este că arterele de calibru mai mare sunt localizate la suprafaţa inimii, sub epicard. Vasele intraorganice sunt reprezentate de ramificări arteriale subţiri, vene şi patul microcirculator. Ramificările arteriale, neformând reţele subepicardiale, se aprofundă direct în miocard, iar venele, invers, formează vaste reţele subepicardiale, ce conţin vase de diferit calibru.

Sângele venos al inimii este drenat de vase care nu sunt tributare ale altor vene, ci se deschid în cavităţile acestui organ. Din această cauză, venele inimii alcătuiesc un teritoriu venos aparte.

Deosebim trei grupe de vene cardiace: 1 – **sinusul coronar**, grupează o serie de afluenţi venoşi şi se deschide apoi în atriul drept; 2 – **vene solitare**, se varsă independent, în atriul drept al inimii; 3 – **vene minime**, se pot vărsa în oricare din cavităţile inimii.

Detaliile privind aceste vene sunt prezentate în capitolul corespunzător.

Patul limfatic al cordului este constituit din vase limfatice superficiale şi profunde. Cele profunde se formează din reţelele capilare ale miocardului şi endocardului, iar cele superficiale din capilarele limfatice ale epicardului (fig. 208). Vasele limfatice, ce însoţesc artera coronară stângă şi ramificările ei, unindu-se între ele de partea posterioară a trunchiului pulmonar, formează vasul limfatic stâng al cordului, ce se varsă în ganglionii localizaţi la nivelul bifurcaţiei traheei şi de-a lungul bronhilor principali. Vasele limfatice, ce merg împreună cu artera coronară dreaptă, fuzionând, formează vasul limfatic drept al cordului, ce se varsă în ganglionii mediastinali anteriori.

Inima este abundent inervată de fibre simpatice, parasimpatice şi nervi aferenţi (fig. 209).

Impulsurile viscerale aferente, ce iau naştere la nivelul cordului, au traiect central pe calea nervului vag şi a nervilor simpatici.

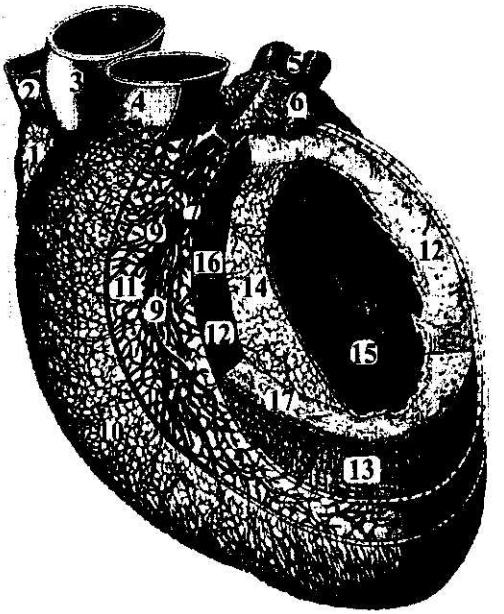

Fig. 208. Raportul dintre vasele sangvine şi cele limfatice în straturile cordului (după E. A. Dobrovolski-Zaiţev): 1 – *auricula dextra;* 2 – *v. cava superior;* 3 – *aorta ascendens;* 4 – *truncus pulmonalis;* 5 – *vv. pulmonales;* 6 – *auricula sinistra;* 7 – *ramus interventricularis anterior a. coronariae cordis sinistra;* 8 – *v. cordis magna;* 9 – *vasele limfatice eferente a ventriculelor inimii;* 10 – *reţeaua capilară limfatică superficială şi vasele sangvine ale epicardului ventriculului drept;* 11 – *vasele sangvine şi limfatice ale stratului profund al epicardului ventriculului drept;* 12 – *vasele sangvine şi limfatice a miocardului ventriculului stâng;* 13 – *reţeaua capilară limfatică şi vasele sangvine ale stratului extern longitudinal al miocardului ventriculului stâng;* 14 – *reţeaua capilară limfatică şi vasele sangvine ale stratului extern al endocardului ventriculului stâng;* 15 – *reţeaua capilară limfatică a endocardului ventriculului stâng;* 16 – *legătura capilarelor limfatice şi a vaselor miocardului cu vasele limfatice profunde ale epicardului;* 17 – *conexiunea capilarelor limfatice ale endocardului cu vasele limfatice ale miocardului.*

Inervaţia aferentă a inimii este asigurată de neuronii pseudounipolari ai ganglionilor spinali C_7-Th_4 şi de neuronii ganglionilor superior şi inferior ai nervului vag ale căror prelungiri periferice formează terminaţii nervoase în pereţii cordului. Dendritele acestor neuroni, în calea spre cord, trec în componenţa ramurilor cardiace superioare, inferioare şi toracice ale nervului vag şi în componenţa nervilor cardiaci cervicali superior, mediu, inferior şi cardiaci toracici, care participă la formarea plexurilor

intra- şi extraorganice. O parte din axonii neuronului I localizaţi în ganglionii spinali, fac legături sinaptice cu neuronul II, localizat în nucleul propriu al coarnelor posterioare ale măduvei spinării, iar o altă parte fac legături sinaptice cu neuronii intermediolaterali ai măduvei (neuronului II). De aici începe calea eferentă simpatică de inervaţie a cordului.

Impulsurile de la neuronul II, localizat în coarnele posterioare ale măduvei spinării, se transmit neuronului trei localizat în nucleul ventrolateral al talamului optic. Prelungirile acestui neuron ajung la girusul postcentral, unde este localizat centrul cortical senzitiv. Deci calea senzitivă a arcului reflex de la inimă şi până la scoarţa emisferelor trece în componenţa tractului spino-talamo-cortical. De la centrul cortical senzitiv impulsurile sunt transmise spre centrii vegetativi supremi, de la care, prin căile eferente, ajung la nucleul dorsal al nervului vag şi nucleii intermediolaterali ai măduvei spinării.

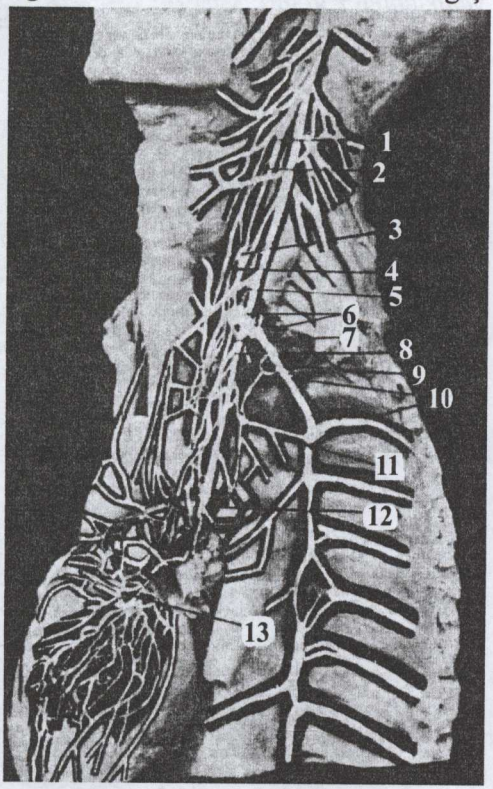

Fig. 209. Nervii inimii şi ai vaselor mari: 1 – ganglionul cervical superior al lanţului simpatic; 2 – n. cardiac cervical superior; 3 – ganglionul cervical mediu; 4 – n. cardiac cervical mediu; 5 – ramura cardiacă cervicală superioară; 6 – ganglionul stelat; 7 – n. cardiac cervical inferior; 8 – n. vag; 9 – ansa cervicală; 10 – ganglionii toracici; 11 – nn. cardiaci toracici; 12 – ramura cardiacă toracică; 13 – conexiunea plexului trunchiului pulmonar cu plexurile nervoase ale vaselor sangvine şi pereţilor cordului (după V. Andrieş).

Impulsurile de la neuronii pseudounipolari ai ganglionilor nervului vag sunt transmise la al doilea neuron senzitiv – nucleul tractului solitar, apoi la al treilea neuron din talamul optic şi mai departe spre centrul cortical senzitiv.

Inervaţia aferentă a inimii este asigurată şi de neuronii de tipul II după Doghel localizaţi în ganglionii plexurilor cardiace. Dendritele acestor neuroni formează receptori localizaţi în pereţii cordului, iar axonii formează sinapse cu neuronii efectori simpatici localizaţi, la fel, în ganglionii plexurilor cardiace. Astfel se formează arcul reflex local ce asigură reglarea irigaţiei miocardului (fig. 210).

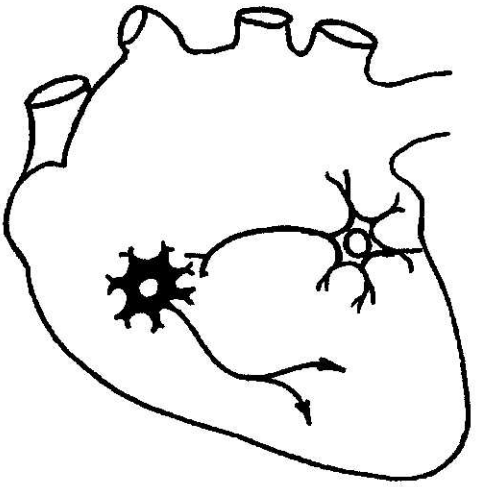

Fig. 210. Schema arcului reflex bineuronal intramural al cordului

Inervaţia eferentă a inimii

Inervaţia simpatică este asigurată de neuronii columnei intermediolaterale a segmentelor C_8-Th_4-I, care formează sinapse cu neuronii ganglionilor cervicali – superior, mediu şi inferior, şi 4-5 ganglioni toracici superiori ai lanţului simpatic (II neuron). De la aceşti ganglioni pornesc fibrele postganglionare, ce trec în componenţa a trei nervi cardiaci cervicali – superior, mediu şi inferior, şi a nervilor cardiaci toracici. Inervaţia cardiacă simpatică accelerează ritmul contracţiilor cardiace, deci produce tahicardie şi dilată lumenul arterelor coronariene.

Inervaţia parasimpatică a cordului. Primul neuron se află în nucleul dorsal al nervului vag de la care fibrele preganglionare trec în componenţa ramurilor cardiace cervicale superioare, de la partea

cervicală a nervului vag, ramurilor cardiace cervicale inferioare, de la nervul recurent al laringelui şi ramurilor cardiace toracice, de la porţiunea toracică a nervului vag. Neurofibrilele preganglionare fac legătura cu neuronul II din ganglionii extra- şi intramurali ai cordului (celule Dogel II), de la care pornesc neurofibrilele postganglionare parasimpatice ce conduc impulsuri spre miocard, sistemul conductil şi vasele coronare. Inervaţia cardiacă vagală reduce frecvenţa cardiacă, deci produce bradicardie şi îngustează lumenul arterelor coronariene.

Din sursele de inervaţie ale cordului, nervii cardiaci de la trunchiul simpatic şi ramurile cardiace ale nervului vag, se formează plexurile cardiace extraorganice – superficiale şi profunde şi plexul cardiac intraorganic, aflat în peretele cordului şi repartizat în toate straturile lui (fig. 211, 212).

Fig. 211. Plexurile cordului (aspect anterior): 1 – traheea; 2 – n. vag stâng; 3 – n. vag drept; 4 – n. laringeu recurent; 5 – plămânul; 6 – plexul pulmonar stâng; 7 – plexul pulmonar drept; 8 – plexul trunchiului pulmonar; 9 – plexuri nervoase de-a lungul arterei interventriculare anterioare; 10 – cordul; 11 – plexul nervos al arterei coronare drepte (după V. Andrieş).

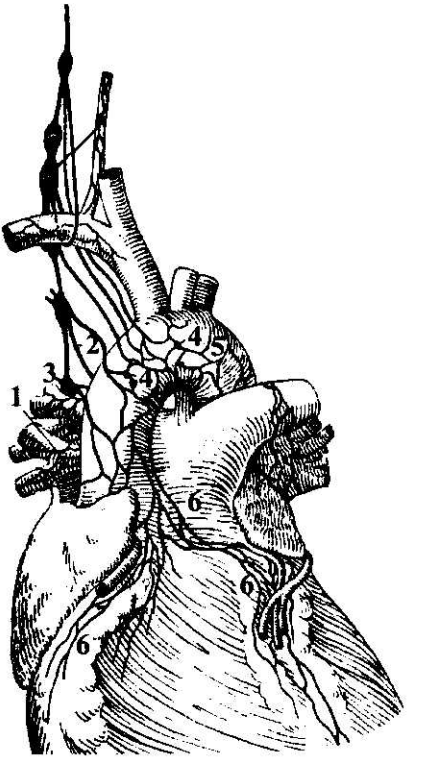

Fig. 212. Plexurile cardiace (schemă): 1 – plexul pulmonal; 2 – ramuri pulmonare; 3 – ganglionii toracici ai lanţului simpatic; 4 – ganglioni cardiaci; 5 – plexul aortic toracic; 6 – plexul cardiac.

Plexul cardiac extraorganic superficial este localizat pe peretele anterior al trunchiului pulmonar şi pe faţa concavă a arcului aortei. **Plexul cardiac extraorganic profund** se află între arcul aortei şi bifurcaţia traheei.

Aceste plexuri se prelungesc în plexurile coronariene drept şi stâng, care înconjoară vasele omonime, la fel şi în plexul situat între epicard şi miocard. De la aceste plexuri se desprind ramificaţii ce formează **plexul cardiac intraorganic unitar**, care, în funcţie de stratul cardiac, este subdivizat convenţional în plexurile: subepicardial, intramuscular şi subendocardial. Plexurile intraorganice conţin numeroase celule şi conglomerări de celule nervoase şi ganglioni nervoşi cardiaci. Celulele nervoase sunt deosebit de numeroase în plexul cardiac subepicardial. După V. P. Vorobiov, distingem şase plexuri cardiace subepicardiale. Pe fig. 213 este prezentată schema controlului nervos al inimii.

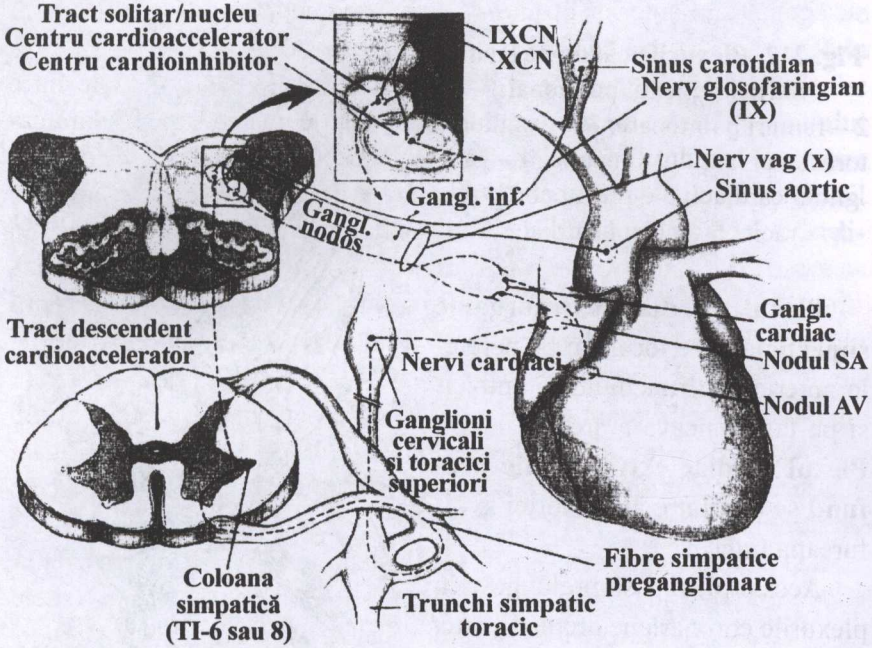

Fig. 213. Controlul nervos al inimii

Vascularizaţia şi inervaţia organelor sistemului urogenital

Vasele şi nervii rinichiului. Irigaţia rinichiului este asigurată de artera renală, descedentă din aorta abdominală. Are un calibru considerabil ce corespunde funcţiei de importanţă vitală a organului – eliminarea produşilor toxici rezultaţi în organism din procesele metabolice eliberatoare de energie. Nictimeral prin rinichi circulă 1800-2000 l de sânge. În 25 % din cazuri numărul arterelor renale poate varia de la 1 până la 6. În hilul rinichiului artera renală se divide în ramura anterioară şi posterioară, care, la rândul lor, în sinusul renal, se divid în artere segmentare. De la ramura anterioară pornesc patru artere segmentare: artera segmentului superior, artera segmentului anterior superior, arte-

ra segmentului anterior inferior şi artera segmentului inferior. Ramura posterioară continuă cu artera segmentului posterior.

Arterele segmentare se împart în artere interlobare, situate între piramidele renale. La limita dintre substanţa corticală şi medulară capătă un traiect arciform, formând arterele arcuate, responsabile de vascularizarea celor două zone. Din arterele arcuate iau naştere arterele interlobulare ce prezintă un traiect radiar în substanţa corticală; din acestea rezultă arteriolele glomerulare aferente care se capilarizează formând glomerulul renal. Din glomerul iese arteriola glomerulară eferentă cu un diametru mai mic decât al arteriolei aferente. Arteriola glomerulară eferentă, la rândul său, formează o reţea peritubulară care irigă parenchimul renal, deci cu o destinaţie trofică, şi în acelaşi timp şi de reabsorbţie tubulară. Substanţa medulară a rinichiului este irigată de arteriolele rectilinii care deviază de la arterele arcuate sau de la cele interlobulare.

Din reţeaua capilară a substanţei corticale renale se formează venule, care, confluind, constituie venele interlobulare, afluente în venele arcuate. În capsula fibroasă şi straturile superficiale ale substanţei corticale se formează aşa-numitele venule stelite, afluente la venele arcuate. De la aceste vene sângele se varsă în venele interlobare care trec în sinusul renal, unde formează vena renală ce se deschide în vena cavă inferioară. Una din particularităţile sistemului vascular al rinichiului reprezintă circulaţia colaterală extrarenală, ce are loc datorită prezenţei multiplelor anastomoze dintre sursele de vascularizaţie a capsulei adipoase. În ea anastomozează ramurile arterei renale ce irigă capsula şi parenchimul renal cu ramurile arterelor mezenterice, arterelor suprarenale, testiculare (ovariene) şi frenice inferioare. Însă abundenţa acestor anastomoze este insuficientă pentru restabilirea valorii normale a hemocirculaţiei în caz de scoatere din circuit a arterei renale. Concomitent, patul venos al capsulei adipoase se caracterizează prin existenţa multiplelor anastomoze şi a căilor de reflux atât în vena portă (prin venele mezenterice superioară şi inferioară), cât şi în vena cavă inferioară (prin venele renale, suprarenale, testiculare (ovariene). Deci, prin venele capsulei adipoase a rinichiului are loc formarea anastomozelor

portocave, importante în refluxul sângelui venos şi căi posibile în răspândirea infecţiei.

La rinichi deosebim vase limfatice superficiale, formând din reţelele capilare ale capsulelor renale, şi vase limfatice profunde, ce trec printre lobulii rinichiului. Ele însoţesc vasele sangvine, se îndreaptă spre hilul rinichiului şi se varsă în ganglionii regionali – preaortali, precavali, retrocavali şi lombari.

Inervaţia rinichilor e realizată din plexul nervos renal par format din ramurile plexului celiac, conţinând fibre ale nervilor vagi, ramurile nervilor splanhnici mare şi mic, precum şi fibrele senzitive de la ganglionii spinali toracici inferiori (T_1-T_{12}) şi lombari superiori (L_1-L_2). Acest plex este situat în jurul arterelor renale, fiind constituit din fascicule nervoase şi ganglioni. Însoţind artera renală şi ramurile ei, fasciculele nervoase se răspândesc până la nivelul arteriolelor.

Vasele şi nervii uretrelor. Irigarea uretrelor are loc din mai multe surse: spre bazinetul renal şi partea superioară a uretrelor vin ramurile ureterice de la artera renală; de la arterele capsulare şi suprarenale; în locul de întretăiere cu a. testiculară (ovariană) de la ea pornesc ramuri spre ureter; porţiunea medie a ureterului primeşte ramuri de la aortă, a. iliacă comună sau artera iliacă internă; partea pelviană este irigată de ramurile arterei rectale medii şi arterei vezicale inferioare. Ramurile arterelor menţionate anastomozează între ele formând un lanţ continuu de anastomoze. Sângele venos se varsă în venele testiculare (ovariene) şi vena iliacă internă, iar limfa în ganglionii aortali, lombari şi iliaci interni.

Nervii ureterului sunt de origine simpatică şi parasimpatică: spre porţiunea superioară ei pleacă din plexul renal; spre porţiunea inferioară a părţii abdominale – din plexul ureteric; spre porţiunea pelviană din plexul hipogastric inferior. Inervaţia parasimpatică în porţiunea superioară se realizează din nervul vag, iar în porţiunea inferioară din nervii splanhnici pelvini.

Vasele şi nervii vezicii urinare

Vezica urinară este alimentată cu sânge arterial din mai multe surse: 1 – artera vezicală inferioară, ramură din artera iliacă internă; 2 – artera vezicală superioară, ramură a arterei ombilicale; 3 – ramuri vezicale de la artera rectală medie ce vascularizează peretele posterior al vezicii; 4 – ramuri vezicale de la artera pudendă internă ce irigă peretele anterior.

Sângele venos se varsă parţial în plexul venos vezical, parţial în venele iliace interne. Vasele limfatice din regiunile superioare ale vezicii urinare se varsă în ganglionii iliaci, iar cele inferioare în ganglionii inghinali.

Inervaţia senzitivă a vezicii urinare are loc prin ramurile nervului pudend din plexul sacral; din plexul hipogastric inferior primeşte inervaţie simpatică şi prin nervii viscerali pelvieni are loc inervaţia parasimpatică.

Vasele şi nervii uretrei masculine

Partea prostatică este irigată de artera rectală medie şi artera vezicală inferioară; partea membranoasă – de artera bulbului penisului, a. rectală inferioară şi arterele perineale; partea spongioasă – de artera uretrală, artera dorsală şi profundă a penisului. Venele de la partea prostatică se varsă în plexul prostatic; de la partea membranoasă în vena pudendă internă; de la cea spongioasă – vena dorsală profundă a penisului. Vasele limfatice se deschid în ganglionii iliaci externi şi interni pentru porţiunea prostatică şi membranoasă şi în ganglionii inghinali şi iliaci externi pentru partea spongioasă.

Nervii uretrei au aceeaşi proveniență ca şi nervii vezicii urinare. Glandele bulbouretrale sunt irigate de arterele omonime din artera pudendă internă; sunt inervate din nervul pudend. Limfa se scurge în ganglionii iliaci interni. Sângele venos se scurge în venele bulbului penian.

Vasele şi nervii uretrei feminine. Uretra feminină este irigată de arterele vezicale inferioare şi arterele vaginale, precum şi de arterele bulbare şi bulbouretrale, ramuri ale arterei pudende interne. Sângele venos este drenat în plexul vaginal superior şi inferior, şi în venele bulbare.

Vasele limfatice se varsă în ganglionii iliaci interni, externi şi inghinali. Inervaţia este aceeaşi ca şi la vezica urinară şi în cea mai mare parte aceşti nervi provin din plexul hipogastric şi nervul pudend.

Vasele şi nervii organelor genitale masculine

Vasele şi nervii testicului şi epididimului. Testiculul şi epididimul primesc irigaţie sangvină prin trei artere: 1 – artera testiculară, ramură din aorta abdominală; 2 – artera deferenţiară, ramură din artera vezicală inferioară sau de la artera ombilicală; 3 – artera cremasterică, ramură din artera epigastrică inferioară.

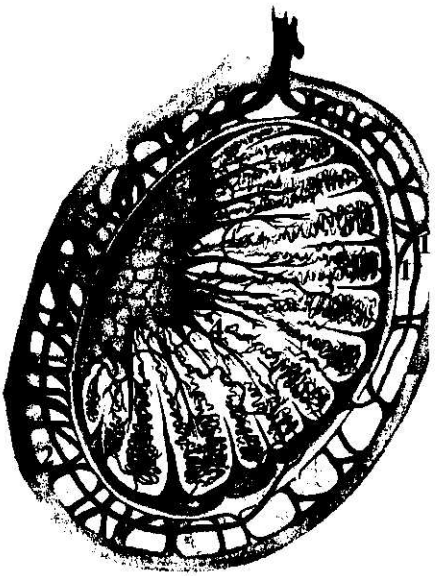

Fig. 214. Vascularizaţia straturilor superficiale şi profunde ale parenchimului testicular: 1 – a. polară superioară; 2 – a. polară inferioară; 3 – artere centripete; 4 – artere rentrifuge.

Artera testiculară, corespunzător polilor superior şi inferior, se ramifică în arterele polare superioară şi inferioară, care în regiunea marginii posterioare penetrează tunica albuginee (fig. 214). Adâncindu-se în această tunică, arterele polare au un traseu lung prin tunele de ţesut conjunctiv dens, direcţionate spre marginea liberă anterioară a testiculului (fig. 215). După ce părăsesc aceste canale, arterele trec pe suprafaţa parenchimului testicular unde, prin intermediul unor arcade fine de ţesut conjunctiv, sunt fixate de suprafaţa internă a tunicii albuginee şi de septele interlobulare. Datorită prezenţei acestui sistem de susţinere, modificarea lumenului acestor vase nu se reflectă asupra canaliculelor seminifere.

Fig. 215. Fragment al tunelurilor conjunctivale pe marginea anterioară a testiculului: 1 – artera; 2 – vena; 3 – nerv; 4 – fascicule dense de țesut conjunctiv (după M. Ștefaneț).

Fig. 216. Plexul venos pampiniform

Refluxul venos are loc prin plexul pampiniform (fig. 216) și mai departe în vena testiculară. Vasele limfatice trec în componența funiculului spermatic și se varsă în ganglionii lombari. Nervii formează plexul testicular și diferențial în jurul arterelor omonime (fig. 217).

Fig. 217. Rețea nervoasă perivasculară în jurul ramificațiilor arterei testiculare metoda Gomori. Piesă confecționată de M. Ștefaneț

Vasele şi nervii veziculei seminale şi canalului deferent. Veziculele seminale sunt irigate de arterele vezicale inferioare (ramuri ale arterei iliace interne), arterele diferenţiale (ramuri ale arterei ombilicale) şi ramuri ale arterei rectale medii din artera iliacă internă. Canalul deferent este irigat de artera diferenţială. Sângele venos, prin venele omonime, se scurge în plexurile vezicii urinare şi prostatei, apoi în vena iliacă internă. Vasele limfatice se deschid în ganglionii iliaci interni. Canalul deferent este inervat de plexul nervos omonim (fig. 218, 219), format de nervii originali din plexul hipogastric inferior, plexul vezical şi prostatic; din aceste plexuri are loc şi inervaţia veziculelor seminale.

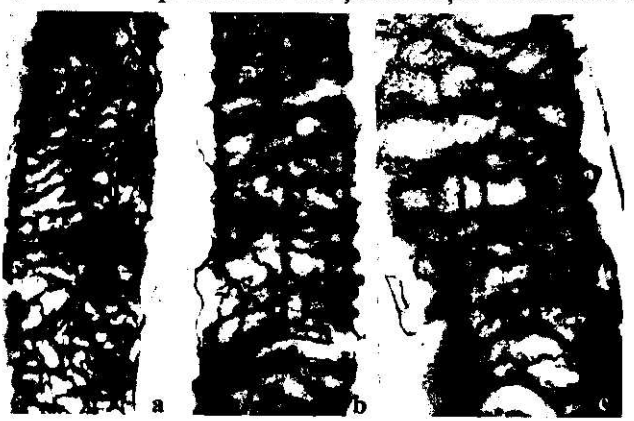

Fig. 218. Reţele nervoase de-a lungul ductului deferent:
a) porţiunea abdominală; b – porţiunea inghinală; c – porţiunea scrotală.
Metoda Gomori. După M. Ştefaneţ.

Vasele şi nervii prostatei. Irigaţia arterială este realizată de ramurile arterelor vezicale inferioare, rectale medii şi diferenţială. Venele se varsă în plexul vezical şi prostatic – din ele în venele vezicale inferioare şi mai departe în venele iliace interne. Vasele limfatice se deschid în ganglionii iliaci interni.

Nervii prostatei provin din plexul capsular format din câteva surse: plexul hipogastric inferior; nervii splanhnici pelvieni; ramuri ale nervului şi plexului pudend şi ramuri ale trunchiului simpatic. Acest plex conţine un număr mare de microganglioni.

Fig. 219. Plex nervos în tunica seroasă a epididimului. Metoda Gomori. După M. Ştefaneţ

Vasele şi nervii penisului. În sistemul de irigare a penisului deosebim două grupe de artere: artere ale învelişurilor şi arterele formaţiunilor erectile. Pielea şi tunicile penisului sunt irigate de ramurile scrotale anterioare din arterele pudende externe şi de artera dorsală a penisului, din artera pudendă internă. Corpii cavernoşi şi spongios sunt irigaţi din arterele profundă şi dorsală a penisului şi din a. pudendă internă (fig. 220). Sângele venos se scurge prin vena dorsală profundă în plexul venos vezical şi prin venele profunde ale penisului în vena pudendă internă.

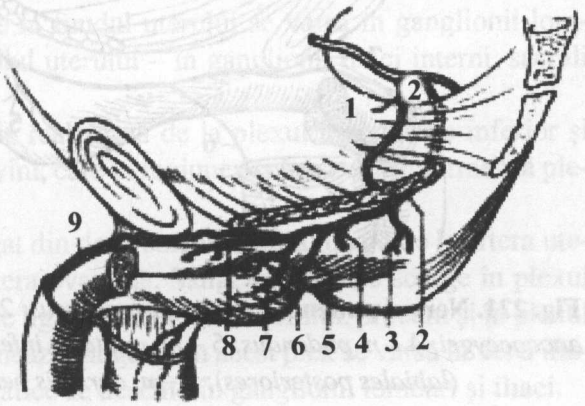

Fig. 220. Vascularizaţia organelor genitale masculine: 1 – *a. rectalis media;* 2 – *a. pudenda interna;* 3 – *a. rectalis inferior;* 4 – *a. perinealis;* 5 – *rami scrotales posteriores;* 6 – *a. urethralis;* 7 – *a. bulbi penis;* 8 – *a. profunda penis;* 9 – *a. dorsalis penis.*

Vasele limfatice se varsă în ganglionii iliaci şi inghinali profunzi. Inervaţia senzitivă este asigurată de nervul dorsal al penisului din nervul pudend şi nervul ilioinghinal. Inervaţia simpatică are loc din plexul hipogastric inferior, iar cea parasimpatică din nervii viscerali pelvini.

Vasele şi nervii scrotului. Tunicile scrotului sunt irigate de ramurile scrotale anterioare din artera pudendă externă, de ramurile scrotale posterioare din artera perineală, de artera dorsală a penisului, din artera pudendă internă; muşchiul cremaster este irigat de artera cremasterică (ramură a arterei epigastrice inferioare). Venele scrotale sunt afluente la vena safenă mare, ce se varsă în vena femurală, iar venele scrotale posterioare sunt afluente ale venelor pudende interne. Vasele limfatice se deschid în ganglionii inghinali superficiali.

Inervaţia senzitivă a tunicilor scrotului e realizată de nervii ilioinghinal, genitofemural şi nervul pudend (fig. 221). Muşchii netezi şi vasele sangvine sunt inervaţi din plexul hipogastric inferior.

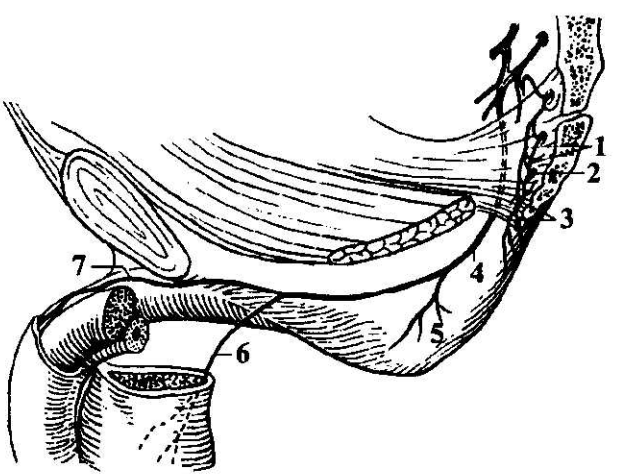

Fig. 221. Nervul pudend: 1 – *plexus coccygeus;* 2 – *n. coccygeus;* 3 – *nn. anococcygei;* 4 – *n. pudendus;* 5 – *nn. rectales inferiores;* 6 – *nn. scrotales (labiales posteriores);* 7 – *n. dorsalis penis/clitoridis.*

Vasele şi nervii organelor genitale feminine

Ovarul este irigat de arterele ovariene şi ramurile ovariene de la artera uterină. Venele sunt satelite ale arterelor şi, pornind de la plexul pampiniform, formează vena ovariană care se deschide în stânga în vena renală, iar în dreapta în vena cavă inferioară. Vasele limfatice se varsă în ganglionii aortali şi lombari.

Ovarul este inervat din mai multe surse: de la plexurile aortoabdominal, hipogastric inferior, renal şi celiac.

Irigaţia uterului este asigurată, în primul rând, de artera uterină şi, parţial, de ramurile arterei ovariene. Artera uterină trece pe marginea laterală a uterului şi irigă ligamentele rotund şi lat, salpingele, ovarele şi vaginul. La multipare artera se caracterizează prin traiectul său contort. În calea sa ea trimite ramuri spre corpul uterului, iar în regiunea fundului uterin se divide în două ramuri terminale: ramura ovariană, ce trece prin mezovar şi anastomozează cu ramura similară a arterei ovariene, formând arcada paraovariană; ramura tubară, ce trece în mezosalpinge şi împreună cu ramura arterei ovariene formează arcada subtubară. Venele straturilor uterului, anastomozând între ele, formează plexul venos uterin care comunică larg cu plexurile venoase vezical, rectal şi vaginal. Din plexul uterin sângele se scurge în trei direcţii: 1 – în vena ovariană; 2 – în vena uterină; 3 – direct în vena iliacă internă.

Vasele limfatice de la fundul uterului se varsă în ganglionii lombari, de la corpul şi colul uterului – în ganglionii iliaci interni, sacrali şi inghinali.

Inervaţia uterului se realizează de la plexul hipogastric inferior şi din nervii viscerali pelvini, care în regiunea colului uterin formează plexul uterovaginal.

Salpingele este irigat din două surse: ramura tubară de la artera uterină şi ramuri de la artera ovariană. Sângele venos se scurge în plexul uterin situat între foiţele ligamentului lat al uterului, precum şi în plexul ovarian. Venele ce drenează sângele din acest plex se varsă în vena iliacă internă. Vasele limfatice se deschid în ganglionii lombari şi iliaci.

Nervii salpingelui provin din plexurile uterovaginal, ovarian şi pelvian.

Vaginul, în cei mai mare parte a sa, este irigat de artera vaginală – ramură a arterei uterine, parţial mai este irigat de ramurile arterelor vezicală inferioară, rectală medie şi pudendă internă.

Drenarea sângelui venos are loc prin plexurile vaginale localizate pe laturile vaginului care anastomozează larg cu plexurile organelor genitale externe şi cu plexurile venoase ale organelor vecine. Sângele din plexuri se scurge în venele iliace interne. Vasele limfatice din porţiunea superioară a vaginului se deschid în ganglionii iliaci interni; din porţiunea inferioară – în ganglionii inghinali, iar din peretele posterior – în ganglionii rectali.

Nervii vaginului provin din plexul hipogastric inferior, plexul urogenital, nervii pelvieni, iar spre porţiunea inferioară a vaginului – din nervul pudend.

Organele genitale externe sunt irigate de artera pudendă externă (din artera femurală) – prin ramurile labiale anterioare şi de artera pudendă internă prin ramurile labiale posterioare, arterele profundă şi dorsală a clitorusului, arterele bulbului vestibular (fig. 222). Venele însoţesc arterele omonime şi se varsă în venele iliace interne. Vasele limfatice se scurg în ganglionii inghinali superficiali şi profunzi, precum şi în cei iliaci externi.

Inervaţia este realizată de nervii ilioinghinal, genitofemural, pudend şi din trunchiul simpatic.

Vasele şi nervii perineului. Irigarea perineului are loc din: artera pudendă internă, care în fosa ischiorectală trimite 1-3 artere rectale inferioare, ce se ramifică în musculatura şi pielea anusului, artera perineală; la nivelul marginii inferioare a diafragmului urogenital, de la artera pudendă internă pornesc două ramuri terminale – artera profundă a penisului şi artera dorsală a penisului (sau clitorisului). Prin venele omonime sângele venos se varsă în vena iliacă internă. Vasele limfatice ale perineului se deschid în ganglionii inghinali superficiali.

Inervaţia perineului are loc prin ramurile nervului pudend, de nervii rectali inferiori, nervii perineali şi nervii anococcigieni, ramuri ale plexului coccigian.

Vascularizaţia şi inervaţia glandei mamare

Glanda mamară este irigată de ramurile mamare, *rr. mammarii* din arterele intercostale posterioare III-VII, din ramurile mamare laterale, *rr. mammarii laterales* din artera toracică laterală, şi de ramurile perforante III-V, *rr. perforantes III-V* ale arterei toracice interne.

Arterele se ramifică în septele conjunctive până la capilare care formează reţele ce înconjoară alveolele funcţionale ale glandei. Capilarele continuă cu venule, care se varsă în vene. Venele profunde însoţesc arterele omonime, iar cele superficiale sunt dispuse sub piele, unde formează plexuri cu ochiuri mari.

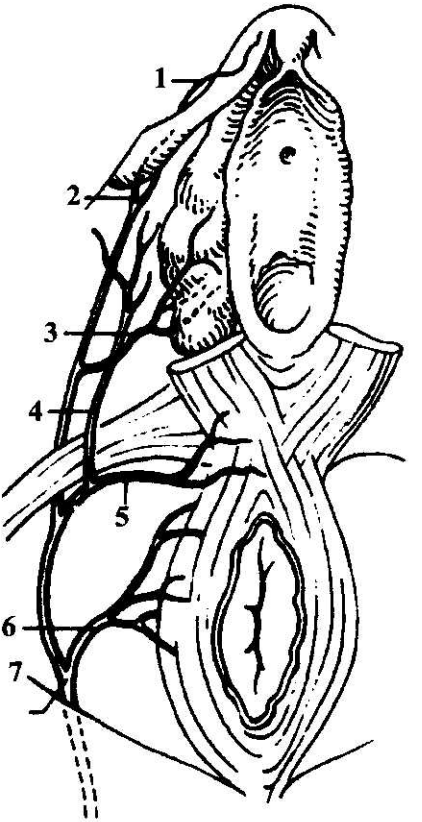

Fig. 222. Irigaţia organelor genitale feminine externe: 1 – *a. dorsalis clitoridis;* 2 – *a. profunda clitoridis;* 3 – *a. bulbi vestibuli (vaginae);* 4 – *rami labiales posteriores;* 5 – *a. perinealis;* 6 – *a. rectalis inferior;* 7 – *a. pudenda interna.*

Vasele limfatice din glanda mamară se deschid în ganglionii limfatici axilari, parasternali din partea sa şi partea opusă, cervicali inferiori profunzi.

Inervaţia senzitivă a glandei este realizată de nervii supraclaviculari din plexul cervical şi nervii intercostali Th_2-Th_7. Fibrele se-

cretoare (simpatice) ale glandelor pătrund prin intermediul plexurilor vasculare.

Vasele şi nervii glandelor endocrine

Specific pentru glandele endocrine este prezenţa multiplelor surse de irigare.

Glandele tiroidă şi paratiroide sunt irigate din arterele tiroide superioare (ramuri ale arterelor carotide externe) şi de arterele tiroide inferioare (ramuri ale trunchiului tireocervical de la artera subclavie) (fig. 223). Glandele paratiroide mai primesc sânge arterial şi din ramurile esofagiene şi traheale. Sângele venos este transportat prin venele omonime în vena jugulară internă. Vasele limfatice se deschid în ganglionii tiroidieni, prelaringieni, precum şi în cei pre- şi paratraheali, cervicali profunzi şi mediastinali.

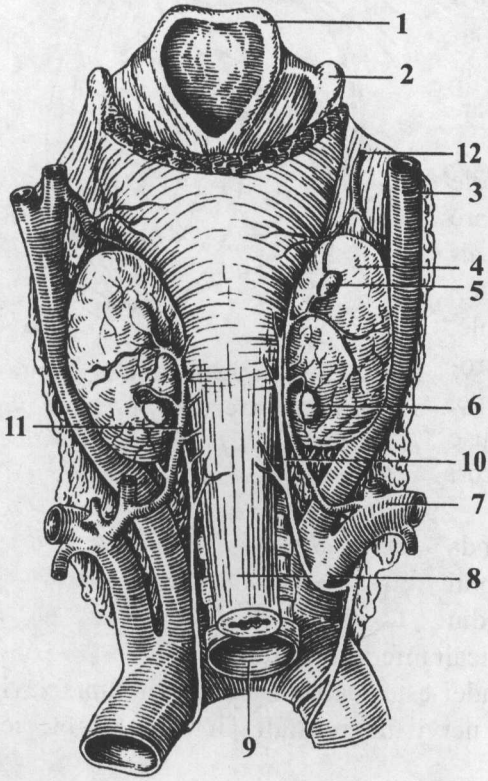

Fig. 223. Vascularizaţia glandelor tiroide şi paratiroide: 1 – *epiglottis;* 2 – *cornu superius cartilaginis thyroideae;* 3 – *a. carotis communis;* 4 – *gl. thyroidea;* 5 – *gl. parathyroidea superior dextra;* 6 – *gl. parathyroidea inferior dextra;* 7 – *a. subclavia dextra;* 8 – *oesophagus;* 9 – *trachea;* 10 – *n. laryngeus inferior;* 11 – *a. thyroidea inferior;* 12 – *a. thyroidea superior.*

Nervii glandelor tiroidă şi paratiroide provin din ganglionii cervicali ai trunchiului simpatic şi din ramurile nervului vag – nervii laringieni superior şi inferior.

Glandele suprarenale sunt irigate din trei surse: 1 – artera suprarenală superioară (din artera diafragmatică inferioară); 2 – artera suprarenală medie (din aorta abdominală); 3 – artera suprarenală inferioară (din artera renală). Refluxul sângelui venos de la glanda suprarenală dreaptă are loc în vena cavă inferioară, iar de la cea stângă în vena renală stângă. Numeroase vene mici, îndeosebi, ale glandei suprarenale stângi, se varsă în afluentele venei porte. Vasele limfatice se varsă în ganglionii lombari.

Inervaţia suprarenalelor provine din plexul celiac şi plexul renal.

Corpul pineal este irigat de ramuri ale arterei coroide posterioare (de la artera cerebrală posterioară), artera cerebelară superioară şi artera cerebelară medie (fig. 224). Venele se scurg în vena cerebrală mare şi afluenţii ei. Fibrele nervoase simpatice, ce pornesc de la ganglionii cervicali superiori, pătrund în corpul pineal împreună cu vasele sangvine.

Hipofiza este irigată de arterele hipofizare superioare şi inferioare care descind de la arterele carotide interne şi vasele inelului arterial al encefalului (Willis) (fig. 225).

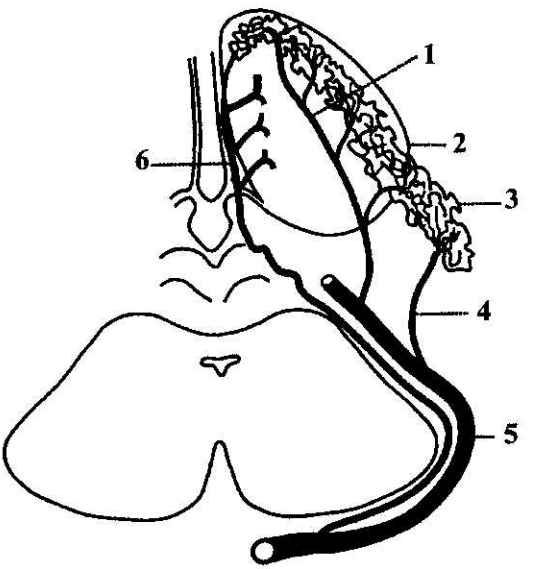

Fig. 224. Arterele choroidiene posterioare: 1 – a. coroidiană postero-laterală (ramura anterioară); 2 – talamus; 3 – plexuri choroide; 4 – a. coroidiană postero-laterală (ramura posterioară); 5 – a. cerebrală; 6 – a. coroidiană postero-medială.

Specific pentru vascularizația acestei glande este prezența **sistemului portal hipofizar** (fig. 226): multiplele ramuri ale inelului arterial (20-30) se capilarizează în pedunculul hipofizar, de la care se formează venulele porte ce pătrund în poarta hipofizei şi se îndreaptă spre lobul ei anterior unde aceste venule se ramifică în capilare sinusoidale extinse, care formează rețeaua hemocapilară secundară. Acestea se reunesc în venele hipofizare anterioare, care drenează în sinusul cavernos.

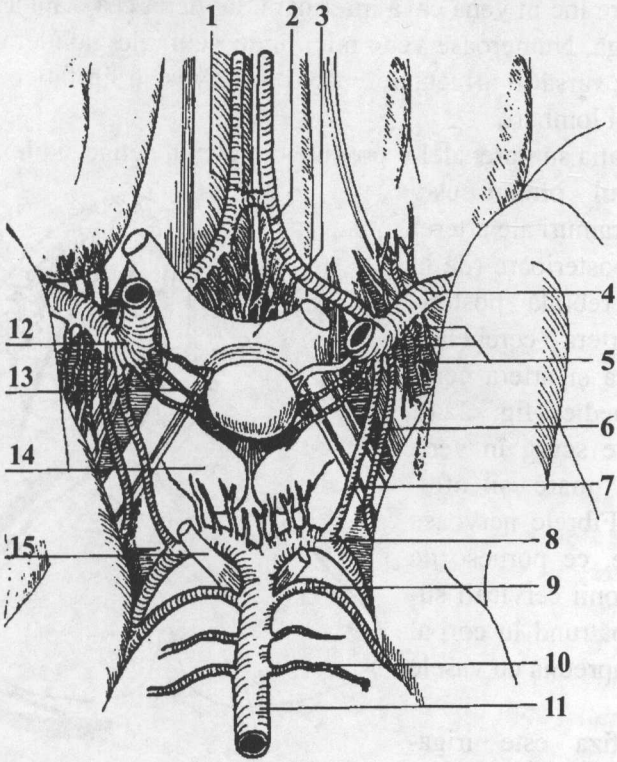

Fig. 225. Cercul arterial al creierului: 1 – a. comunicantă anterioară; 2 – a. cerebrală anterioară; 3 – chiasma optică; 4 – a. cerebrală mijlocie; 5 – aa. striate; 6 – a. coroidiană; 7 – a. comunicantă posterioară; 8 – a. cerebrală posterioară; 9 – a. cerebrală superioară; 10 – rr. pontice; 11 – a. bazilară; 12 – a. carotidă internă; 13 – aa. hipofizare; 14 – corpii mamilari; 15 – n. oculomotor.

Între arterele hipofizare superioare şi inferioare există numeroase anastomoze ce constituie căile colaterale de irigare ale organului şi posibilităţile de distribuire a sângelui ca răspuns la modificările activităţii acestei glande.

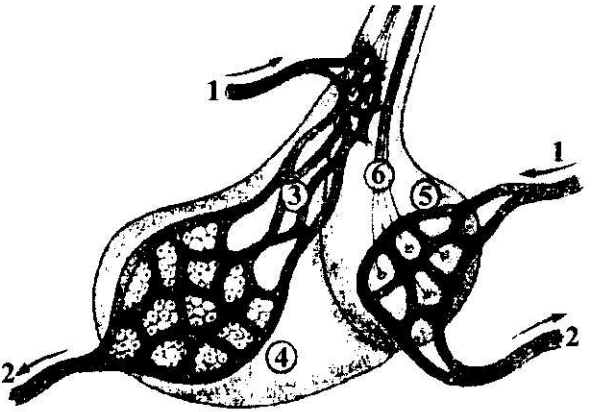

Fig. 226. Sistemul port hipofizar: 1 – artere hipofizare; 2 – vene hipofizare; 3 – sistemul port hipofizar; 4 – hipofiza anterioară; 5 – hipofiza posterioară; 6 – tractul hipotalamohipofizar.

Sângele venos se scurge în plexurile venoase de la baza encefalului şi mai departe în vena cerebrală mare.

Inervaţia hipofizei are loc din plexurile nervoase simpatice ale leptomeningelui, ale cărui fibre penetrează în organ împreună cu arterele.

Vasele şi nervii organelor sistemului imunitar

Timusul este irigat de ramurile timice, descedente de la artera toracică internă, trunchiul brahiocefalic, arcul aortei şi artera subclavie. Arterele, care pătrund în timus, dau, ramificaţii inter- şi intralobulare; de la cele intralobulare pornesc artere arcuate, care, la rândul lor, se ramifică în capilare. În substanţa corticală capilarele sunt înconjurate de o membrană bazală neîntreruptă ce delimitează spaţiul perivascular, ocupat de lichidul tisular bogat în limfocite şi macrofagi, de parenchimul timusului. Aceste formaţiuni constituie **bariera hematotimică** ce izolează limfocitele substanţei corticale de sânge, care posedă o permeabilitate selectivă pentru antigeni. Venele timusului se varsă în venele brahiocefalice şi în venele toracice interne. Vasele limfatice se deschid în ganglionii mediastinali anteriori şi traheobronhiali.

Inervația se realizează prin ramurile nervilor vagi drept și stâng și prin ramurile ganglionilor stelat și toracic superior ai trunchiului simpatic.

Amigdala linguală este vascularizată de ramurile arterei linguale, iar sângele venos se varsă în vena omonimă. Vasele limfatice se îndreaptă spre ganglionii cervicali laterali profunzi.

Inervația este realizată de ramurile nervilor vag și glosofaringian, precum și prin fibrele simpatice ale plexului carotid extern.

Amigdalele palatine sunt irigate de ramurile arterelor faringiene ascendente, faciale (artera palatină ascendentă), artera palatină descendentă (din artera maxilară), precum și de ramurile arterei linguale. Sângele venos se scurge în plexul pterigoidian. Vasele limfatice descind în ganglionii cervicali laterali profunzi.

Inervația amigdalelor palatine are loc prin ramurile tonzilare ale nervului glosofaringian, prin fibrele simpatice din plexul carotid intern și ramurile nervului mare palatin (din ganglionul parasimpatic pterigopalatin).

Amigdala faringiană **și cele tubare** sunt irigate de ramurile arterei faringiene ascendente. Sângele venos se scurge în venele plexului faringian. Inervația are loc prin ramurile nervilor facial, glosofaringian și vag; fibrele simpatice provin din plexurile periarteriale.

Vasele și nervii ganglionilor limfatici și ai nodulilor limfoizi ai apendicelui vermiform provin din ramurile care irigă peretele apendicelui vermiform și fibrele nervoase vegetative respective; sângele venos se scurge în vena apendicelui vermiform. Vasele limfatice se îndreaptă spre ganglionii cecali și ileocolici.

Ganglionii sunt irigați de ramurile arterelor învecinate. La fiecare ganglion vin 2-10 de rămurele arteriale. Venele părăsesc ganglionii împreună cu vasele limfatice eferente. Inervația are loc din plexurile nervoase para- și perivasculare, precum și din trunchiurile nervoase tangențiale.

Splina este irigată de artera lienală (ramură a trunchiului celiac), care în regiunea hilului se ramifică în artere segmentare, care, la rândul lor, se divid în artere trabeculare. Arterele, ce pătrund în parenchimul

splinei, se numesc artere pulpare. În jurul lor se află teci limfoide periarteriale şi nodulii limfoizi lienali. Arterele, ce trec prin nodulii lienali, poartă numele de **artere centrale**, care continuă cu arteriole, ulterior capilarizate. Aceste capilare se varsă în sinusurile lienale din pulpa roşie. Sângele venos de la parenchimul splinei circulă prin venele pulpare, apoi trabeculare şi vena lienală, care se varsă în vena portă.

Splina nu are circulaţie limfatică. La nivelul splinei limfocitele ies din sânge prin peretele capilarelor zonei marginale, care este foarte permeabil şi se distribuie în pulpa albă; din pulpa albă limfocitele trec în sinusurile marginale, apoi în sinusurile pulpei roşii şi de aici în sinusurile venoase. Acestea comunică atât cu capilarele zonei marginale, cât şi cu sistemul venos al splinei. Limfocitele părăsesc splina prin vena splenică.

Limfaticele splinei se găsesc la nivelul tunicei fibroase şi a trabeculelor. De aici limfa este drenată în ganglionii splenici.

Inervaţia autonomă a splinei, preponderent vasomotorie, este asigurată de fibre din plexul lienal cu origine în plexul celiac. Plexul formează o reţea densă în jurul arterei lienale, cu ale cărui ramuri ajunge în trabeculele splinei. Majoritatea fibrelor nervoase sunt simpatice. S-au găsit şi fibre, reduse numeric, parasimpatice. Fibrele nervoase vegetative asigură inervaţia vaselor şi a fibrelor musculare netede din trabecule şi capsulă, cu rol în splenocontracţie.

Vascularizaţia sistemului nervos central

Sistemul nervos central este unul din sistemele cu cel mai activ metabolism. El primeşte 17% din sângele trimis de inimă şi utilizează 20% din oxigenul consumat de organism. Scurte întreruperi ale circulaţiei cerebrale (hipoxie) pot cauza tulburări neurologice şi mentale. Arterele realizează multiple anastomoze la suprafaţa encefalului şi măduvei spinării. Arterele, ce au pătruns în substanţa nervoasă, sunt de tip terminal. De fapt, există anastomoze fine şi între vasele din masa nervoasă, dar ele sunt insuficiente în cazul unui accident obstructiv acut al vreunei artere.

Irigația măduvei spinării (fig. 227)

Sursele de vascularizare: 1 – arterele vertebrale (ramuri ale arterelor subclavii); 2 – arterele radiculomedulare, ramuri ale arterelor segmentare (intercostale, lombare).

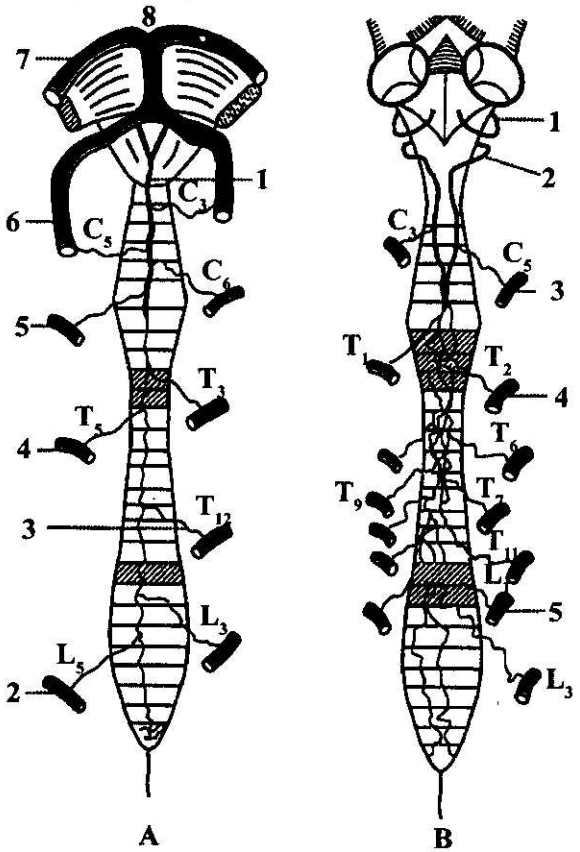

Fig. 227. Arterele măduvei spinării:

A. 1 – a. spinală anterioară; 2 – a. lombară; 3 – artera lui Adamkiewicz; 4 – a. intercostală; 5 – a. cervicală ascendentă; 6 – a. vertebrală; 7 – a. cerebrală posterioară; 8 – a. bazilară.

B. 1 – a. cerebeloasă postero-inferioară; 2 – artere spinale posterioare; 3 – a. cervicală ascendentă; 4 – a. intercostală; 5 – a. lombară.

Din părţile superioare ale celor două artere vertebrale pornesc câte două artere spinale posterioare şi spinale anterioare. Primele descind pe faţa posterioară a măduvei spinării şi formează două canale arteriale plexiforme la alcătuirea cărora contribuie şi ramurile posterioare ale arterelor radiculomedulare. Arterele spinale anterioare se unesc şi formează un vas unic, median, care trimite ramuri pentru faţa anterioară a măduvei.

Arterele spinale anterioare şi posterioare sunt anastomozate între ele prin intermediul a numeroase ramuri, ce provin din arterele radiculomedulare (fig. 228).

Arterele radiculomedulare, provenite din artera cervicală ascendentă, artera cervicală profundă, arterele intercostale, arterele lombare şi arterele sacrale, pătrund prin orificiile intervertebrale şi se împart într-o ramură anterioară şi una posterioară. Ele irigă, în special, măduva toracică, lombară, sacrală şi coccigiană; măduva cervicală fiind irigată din ramuri ale arterei vertebrale.

Arterele radiculare anterioare sunt mai groase, însoţesc rădăcinile anterioare ale nervilor spinali şi abordează faţa anterioară a măduvei spinării. În regiunea fisurii mediane anterioare anastomozează cu artera spinală anterioară. Arterele radiculare anterioare sunt în număr de circa 6-10, dintre care 5-6 în regiunea cervicală, 2 în regiunea toracală şi 1-2 în regiunea lombară. În regiunea lombară una dintre cele mai largi şi mai constante este *artera lui Adamkiewicz* sau artera umflăturii lombare

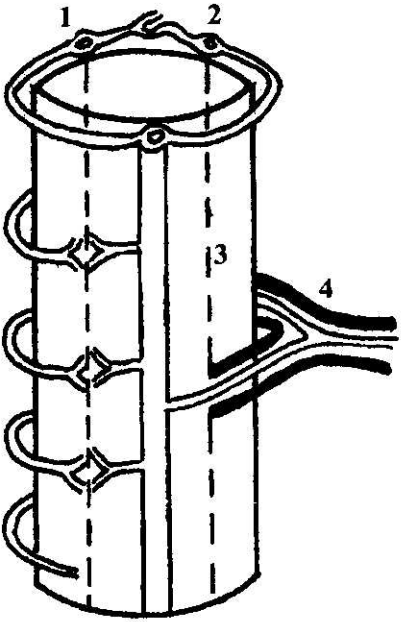

Fig. 228. Arterele măduvei spinării: 1 – a. spinală posterioară; 2 – cerc arterial anastomotic perimedular; 3 – a. spinală anterioară; 4 – artere radiculomedulare.

(fig. 229). Această arteră se angajează în canalul rahidian împreună cu nervul spinal toracal 12 sau lombar 1 şi vine de obicei din partea stângă. Prin ramurile ascendente şi descendente ea prelungeşte artera spinală anterioară în regiunea toracală şi lombară superioară, vascularizând practic de una singură această regiune a măduvei spinării. Deci, cea mai bine irigată este regiunea cervicală, iar cel mai slab regiunea toracală. Zonele critice ale irigaţiei medulare sunt cele ce corespund segmentelor T_3-T_4 şi L_1.

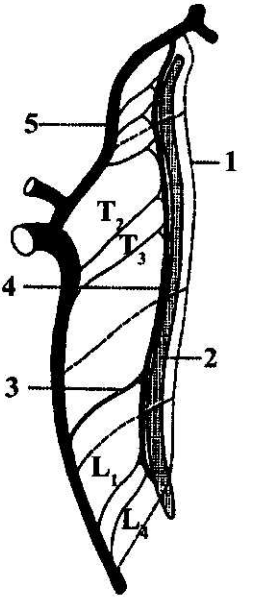

Fig. 229. Arterele radiculare: 1 – artere spinale posterioare; 2 – măduva spinării; 3 – artera lui Adamkiewicz; 4 – a. spinală anterioară; 5 – a. vertebrală.

Arterele radiculare posterioare sunt mai subţiri, însoţesc rădăcina posterioară a nervului spinal şi contribuie la formarea celor două artere spinale posterioare plexiforme.

Artera spinală posterioară irigă capul coarnelor posterioare şi cordoanele posterioare ale măduvei spinării. Artera spinală anterioară irigă coarnele anterioare şi laterale, substanţa cenuşie centrală şi partea bazală a coarnelor posterioare, precum şi cordoanele anterior şi lateral ale măduvei spinării (fig. 230).

Aşadar, măduva spinării este irigată de un dublu sistem arterial: vase longitudinale din artera vertebrală (arterele spinale anterioare şi posterioare) şi vase transversale, simetrice, perechi cu dispoziţie metamerică (artere radiculare). Între cele două sisteme există anastomoze din care pornesc arterele intramedulare, ce irigă direct măduva.

Venele măduvei spinării se dispun asemănător cu arterele. Există câte două trunchiuri venoase longitudinale anterioare: venele antero-

mediale şi venele anterolaterale, care prin 6-12 vene radiculare anterioare sunt drenate în **plexul venos epidural.**

Trunchiurile venoase longitudinale posterioare sunt posteromediale şi posterolaterale, şi prin venele radiculare posterioare se varsă, la fel, în plexul epidural.

Cele patru perechi de vene longitudinale sunt legate între ele prin anastomoze transversale, care înconjoară măduva spinării.

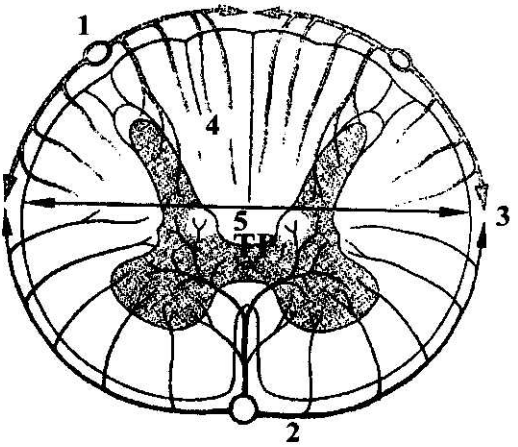

Fig. 230. Teritorii de irigaţie a măduvei spinării: 1 – a. spinală posterioară; 2 – a. spinală anterioară; 3 – reţea anastomotică perimedulară superficială; 4 – teritoriu irigat din surse superficiale; 5 – teritoriu profund irigat din a. spinală anterioară.

Plexul venos epidural este situat între *dura mater* şi endostul canalului vertebral. Este format din două sau mai multe canale venoase longitudinale anterioare şi posterioare, bogat anastomozate între ele. La nivelul fiecărui spaţiu intervertebral acest plex trimite anastomoze spre venele toracice, abdominale şi intercostale, precum şi spre plexul venos vertebral extern.

Venele măduvei spinării nu sunt prevăzute cu valve. Meningele este inervat de ramurile meningeale ale nervilor spinali.

Irigaţia encefalului are loc din două perechi de artere: arterele carotide interne şi arterele vertebrale.

Ramurile intracraniene ale arterei vertebrale şi ale arterei bazilare irigă măduva cervicală, bulbul rahidian, puntea, mezencefalul, cerebelul, partea posterioară a diencefalului şi părţi din lobii temporal şi occipital. Ramura labirintică a trunchiului bazilar irigă cohleea şi aparatul vestibular.

Din ramurile anastomotice ale arterelor carotide interne şi ale celei bazilare se formează poligonul lui Willis, care înconjoară chiasma optică, *tuber cinereum* şi regiunea interpedunculară. De la acest cerc arterial şi de la cele trei perechi de artere cerebrale pornesc două categorii de ramuri, care irigă encefalul: ramuri corticale (superficiale) şi ramuri centrale (profunde).

Ramurile corticale (superficiale) provin din arterele cerebrale anterioare, medii şi posterioare, se situează în *pia mater* şi se îndreaptă spre diferite regiuni ale scoarţei cerebrale, unde irigă părţile superficiale ale emisferelor.

Ramurile centrale (profunde) descind din porţiunile proximale ale celor trei perechi de artere cerebrale şi din cercul arterial. Ele irigă diencefalul, corpii striaţi, capsula internă.

Cerebelul este irigat de trei perechi de artere: arterele cerebeloase superioare, ce provin din partea terminală a arterei bazilare; arterele cerebeloase posterioare inferioare, ce provin din artera vertebrală; arterele cerebeloase anterioare inferioare, ce pornesc de la artera bazilară.

Venele cerebelului urmăresc traiectul arterelor. Vena cerebeloasă superioară drenează sângele în vena cerebrală mare, în timp ce venele inferioare se deschid în sinusurile drept, transvers şi pietros inferior.

Venele cerebrale iau naştere din plexul venos pial, trec prin spaţiul subarahnoidian şi se deschid în sinusurile *durei mater*. Sunt formate dintr-un grup superficial şi unul profund. Toate sunt avalvulare.

Venele superficiale drenează cortexul cerebral şi substanţa albă subcorticală şi se deschid în sinusul sagital superior, respectiv bazal. Aceste vene se pot grupa în vene superficiale superioare, inferioare şi mijlocii (fig. 231).

Venele cerebrale superficiale sunt larg anastomozate cu cele profunde. Venele cerebrale profunde colectează sângele din regiunile profunde ale emisferelor – corpul striat, partea profundă a substanţei albe, drenează plexurile coroide, regiunea periventriculară, diencefalul şi se varsă în vena cerebrală mare a lui Galien, care se deschide în sinusul rect.

Vena cerebrală mare a lui Galien se formează prin unirea venelor cerebrale interne şi pe traiectul ei de circa 2 cm primeşte multipli afluenţi (fig. 232). Spaţiul dintre spleniumul corpului calos şi epifiză reprezintă sediul unei bo-

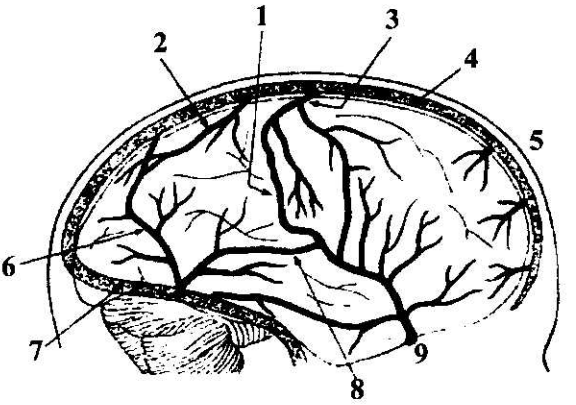

Fig. 231. Venele superficiale ale encefalului: 1, 3 – vena anastomotică superioară; 2 – vena superioară cerebrală; 4 – sinusul sagital superior; 5 – vene cerebrale superioare; 6 – vene cerebrale inferioare; 7 – sinusul transvers; 8 – vena anastomotică inferioară; 9 – v. cerebrală mijlocie.

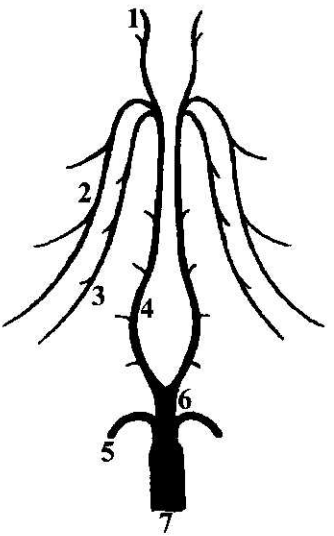

Fig. 232. Venele cerebrale interne: 1 – vena septului pellucid; 2 – vena talamostriată; 3 – vena coroidiană; 4 – vena cerebrală internă; 5 – vena bazală; 6 – vena cerebrală mare Galien; 7 – sinusul venos drept.

gate confluenţe venoase considerată drept zonă critică pentru hemoragiile de origine venoasă. Această regiune poate fi şi sediul malformaţiilor arterio-venoase, care determină dilataţia anevrismală a marii vene a lui Galien.

Între sinusurile venoase ale *durei mater* şi venele exocraniene cervicofaciale superficiale şi profunde se realizează o serie de intercomunicări, prin ramuri anastomotice, care străbat orificiile osoase ale craniului. Aceste ramuri anastomotice funcţionează ca supape de siguranţă ale circulaţiei intracraniene, fiind avalvulate permit un flux sangvin în două direcţii şi

prin acesta devin pasaje potențiale de propagare a infecțiilor în cavitatea craniană.

Venele anastomotice se grupează în: **vene emisare** parietală, mastoidiană, occipitală, vene diploice; **plexurile venoase de la baza craniului**, dispuse în jurul unor orificii de la acest nivel; **venele orbitei,** care pot fi considerate vene anastomotice interpuse între vena facială și sinusul cavernos.

Meningele este inervat de ramurile meningeale ale nervilor trigemen și vag. Pahimeningele encefalului este irigat de artera meningee medie (ramură a a. maxilare), care se ramifică în regiunea parietotemporală a craniului. În regiunea fosei craniene anterioare, pahimeningele este vascularizat de arterele meningeale anterioare (ramuri din a. oftalmică). În pahimeningele fosei craniene posterioare se ramifică artera meningeală posterioară (ramură a arterei faringiene ascendente, din a. carotidă externă), de ramura meningeală de la a. vertebrală și de ramura mastoidiană de la a. occipitală.

Venele pahimeningelui se varsă în plexul venos pterigoidian și în sinusurile pahimeningelui.

La nivelul centrilor nervoși nu există vase limfatice.

ANALIZATORII

Sistemul nervos central îşi poate îndeplini rolul de a coordona funcţiile sistemelor de organe, precum şi de a integra organismul în mediu numai dacă primeşte excitaţii din mediul extern şi din mediul intern. Excitaţiile sunt aduse la sistemul nervos central de fibrele aferente ale nervilor, care le primesc prin terminaţii speciale, numite **receptori.** Aceştia sunt prezentaţi prin dendritele neuronilor pseudounipolari din ganglionii spinali, care, la nivelul pielii, se termină fie în contact direct cu celulele epiteliale – **terminaţiuni nervoase libere,** fie cu formaţiuni anatomice diferenţiate, numite **corpusculi senzitivi.** Receptorii, care primesc excitaţiile din mediul extern, au fost numiţi **exteroreceptori,** iar cei care culeg excitaţiile din mediul intern – **interoreceptori şi proprioceptori,** sau receptori profunzi ai aparatului locomotor. Organele senzoriale reprezintă formaţiunile anatomice menite pentru a recepţiona energia excitaţiilor externe şi a o transforma în impuls nervos, pe care-l transmit encefalului.

Receptorii nu recepţionează excitanţii întâmplători din mediu, ci numai anumiţi excitanţi, adecvaţi. Aceasta înseamnă că organele de simţ recepţionează numai excitanţii specifici lor, care sunt conduşi sub formă de influx nervos, la scoarţa cerebrală, unde, după analiză, se transformă în senzaţii. Ţinând seama de aceasta, I. P. Pavlov a introdus noţiunea de **analizator.**

Organele de simţ, conform definiţiei lui I. P. Pavlov, constituie porţiunile periferice ale analizatorilor. Analizatorii sunt sisteme morfofuncţionale complexe care au rolul de a recepţiona, conduce şi transforma în senzaţii excitaţiile adecvate primite din mediul extern sau intern.

Analizatorii se împart în:

- **analizatorii excitaţiilor externe,** reprezentaţi prin: analizatorul cutanat, olfactiv, gustativ, acustic şi optic;
- **analizatorii excitaţiilor interne,** reprezentaţi prin: analizatorul motor, vestibular şi al mediilor interne.

În funcţionarea analizatorilor excitaţiilor externe se disting unele particularităţi speciale:

- sunt receptori care nu pot intra în acţiune decât prin contactul direct cu excitantul **receptori de contact** – analizatorul cutanat şi gustativ;

- receptori care intră în acţiune atunci când excitantul influenţează de la distanţă – **telereceptorii** – analizatorii vizual, acustic şi olfactiv.

Analizatorul reprezintă un sistem funcţional unitar, constituit dintr-un segment periferic – **receptorul,** care corespunde specificului organului de simţ, ce recepţionează excitantul şi-l transformă în influx nervos; un segment de conducere (conductor), reprezentat prin nervul şi calea nervoasă respectivă – **aferentă,** ce are rol să conducă influxul nervos de la segmentul periferic la segmentul central; un segment central sau cortical, reprezentat de o anumită parte a scoarţei cerebrale, unde se produce analiza fină şi sinteza definitivă a influxurilor recepţionate. În rezultatul acestor procese apar senzaţiile. Funcţionarea analizatorului este condiţionată de integritatea anatomică şi funcţională a fiecărui segment. Dacă unul dintre segmente este lezat, analizatorul nu poate funcţiona.

Analizatorul cutanat

Analizatorul cutanat este un analizator fizic de contact. Segmentul periferic este reprezentat prin exteroreceptorii specializaţi pentru a primi anumite excitaţii din mediul extern (atingere, presiune, durere, rece, cald) şi se află la nivelul **tegumentului** (pielii) şi al **mucoaselor.**

Pielea, *cutis,* este un organ conjunctivo-epitelial care acoperă, pe toată întinderea sa, suprafaţa externă a corpului şi se continuă cu mucoasele de la nivelul orificiilor naturale ale organismului. În afara rolului de protecţie, de eliminare a unor produşi toxici şi de reglare a temperaturii corpului, pielea este şi un organ de simţ. Suprafaţa totală a pielii este 1,5 – 2 m^2, în funcţie de dimensiunile corpului şi constituie o arie extinsă pentru cele mai variate tipuri de sensibilitate cutanată – tactilă, doloră, termică.

Suprafaţa pielii nu e uniformă, pe ea fiind prezentate orificii, cute şi proeminenţe. Orificiile sunt de două tipuri: unele sunt mari, conducând în cavităţile naturale, altele sunt mai mici, de-abia vizibile cu ochiul

liber, dar bine vizibile cu lupa. Ultimele corespund fie foliculilor piloşi, din care cresc firele de păr, fie glandelor sudoripare ecrine (porii). Toate orificiile, îndeosebi cele mari, precum şi cele foliculare, sunt intens populate de microbi, fenomen ce explică frecvenţa mare a foliculitelor. Orificiile foliculare reprezintă totodată şi locul unde absorbţia percutanată a apei, electroliţilor, medicamentelor (unguente, crème etc.) şi altor substanţe este maximă.

Relieful pielii este determinat de prezenţa pe suprafaţa ei a şanţurilor cutanate, *sulci cutis,* şi a **crestelor cutanate,** *cristae cutis.* Cutele pielii sunt de două feluri: **structurale** şi **funcţionale.** Ultimele apar cu vârsta şi diminuarea elasticităţii. **Cutele structurale** sunt fie cute mari (axilară, inghinală), fie cute mici. Cutele mari posedă aşa particularităţi ca umiditatea mai mare faţă de restul pielii, pilozitate mai accentuată, un pH alcalin sau neutru. Datorită acestor caractere, ele pot prezenta unele îmbolnăviri specifice ca: micoze, fisuri etc.

Cutele mici sunt prezente pe toată suprafaţa pielii, reunind orificiile porilor; ele determină astfel mici suprafeţe romboide, care constituie expresia unei elasticităţi normale. Aceste cute dispar la nivelul cicatricelor, în stările de atrofie epidermică sau de scleroză dermică. La nivelul palmelor şi plantelor cutele mici sunt aşezate în linii arcuate dispuse paralel, realizând amprentele, cu caractere transmisibile ereditar, importante pentru identificarea juridică a individului. Crestele dintre cute, dispuse de asemenea în linii paralele, prezintă pe ele orificiile porilor sudoripari.

Cutele funcţionale – ridurile se constituie ca urmare a scăderii elasticităţii cutanate şi a contracţiilor musculare.

Şanţurile mai profunde sunt localizate în regiunea articulaţiilor, pe palmă, pe faţa plantară a piciorului, pe degete, în regiunea articulaţiilor.

În regiunea feţei ridurile apar într-o anumită consecutivitate: frontale şi nazolabiale – la 20 ani, în regiunea unghiului lateral al ochiului – la 25 ani; infraorbitali – la 30 ani; cervicali – la 35 ani; regiunea pavilionului urechii, obraji, bărbie, buze – la 55 ani.

Forma şi adâncimea pliurilor cutanate ale feţei sunt variate. Mai stabile sunt pliurile nazolabiale, nazobucale, mentolabiale (fig. 233). Claritatea lor poate reflecta atât particularităţile mimicii, cât şi particularităţile de vârstă. La nivelul comisurii palpebrale laterale pornesc o serie de pliuri radiate care formează *pes anserinus* (laba gâştii).

Culoarea pielii depinde de cantitatea de pigment melaninic, care conferă nuanţe de la pielea albă – lipsită de pigment, până la cea neagră – însoţită de excesul de melanină. În unele regiuni ale corpului pigmentaţia este deosebit de pronunţată – areola mamară, scrotul, regiunea circumanală. Cantitatea de melanină este determinată genetic, dar variaţiile culorii pielii după latitudinea geografică (de la pol la ecuator), arată şi o adaptare. Melanina variază între anumite limite şi depinde de particularităţile individuale ale activităţii glandelor endocrine (lobul mediu al hipofizei şi substanţa corticală a suprarenalelor) şi în funcţie de expunerea la razele ultraviolete. Culoarea pielii depinde şi de gradul de vascularizare capilară şi de cantitatea de hemoglobină. Pielea copiilor mici este bogat vascularizată şi mai subţire, motiv pentru care e roză.

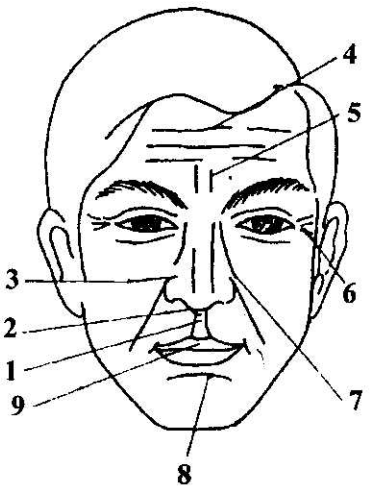

Fig. 233. Şanţurile cutanate şi ridurile feţii: 1 – filtrum; 2 – şanţul nazolabial; 3 – şanţul alar; 4 – cute transversale; 5 – cute verticale; 6 – pes anserinus; 7 – şanţul naso-labio-genian; 8 – şanţul mentolabial; 9 – tuberculul buzei superioare.

În investigaţiile antropologice, culoarea pielii este apreciată prin sistemul de cinci puncte: 0 – piele foarte deschisă; 1 – piele deschisă; 2 – piele cu o coloraţie medie; 3 – piele întunecată, brunet; 4 – piele foarte întunecată (V. S. Speranski).

Grosimea pielii variază după regiuni: e subţire pe faţă, frunte, genitale; este mai groasă pe toracele anterior, abdomen, spate şi pe fe-

ţele extensorii ale membrelor. Cea mai groasă este pielea palmelor şi tălpilor.

Mobilitatea pielii este variabilă. Ea este uşor mobilizabilă faţa de planurile profunde la faţă, torace, membre, penis şi puţin mobilizabilă la nivelul palmelor, tălpilor, pavilioanelor urechilor şi aripilor nazale.

Pielea este alcătuită din trei straturi cu structură diferită: epidermul, dermul şi hipodermul (fig. 234).

Epidermul, *epidermis,* este porţiunea externa a pielii, de origine ectodermică şi reprezintă un epiteliu stratificat, pavimentos, cornificat, celulele sale fiind în permanentă regenerare. El este lipsit de nervi şi vase sangvine, nutriţia celulelor sale realizându-se prin difuziunea limfei din derm prin intermediul membranei bazale. Înnoirea epidermului are loc prin creşterea stratului germinativ profund. Grosimea epidermului pe faţă, gât, piept, abdomen este de 0,02-0,05 mm; pe palmă şi tălpi – 1-2 mm.

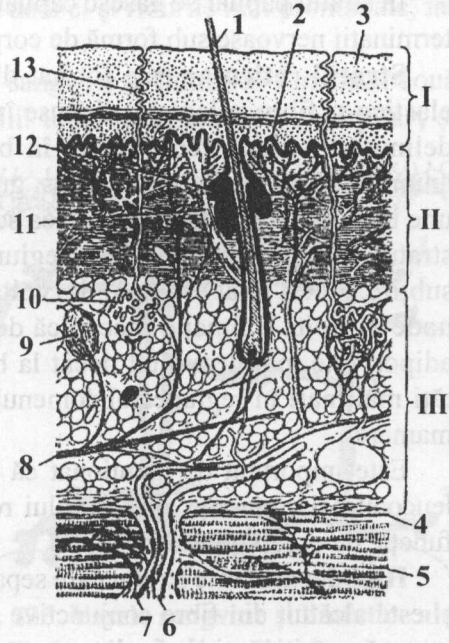

Fig. 234. Structura pielii: I – *epidermis;* II – *dermis;* III – *hipodermis;* 1 – *pilus;* 2 – *stratum papillare;* 3 – *epidermis;* 4 – *fascia superficialis;* 5 – *musculus;* 6 – *vena;* 7 – *artera;* 8 – *nervus;* 9 – *terminationis nervosum;* 10 – *glandula sudorifera;* 11 – *m. erector pili;* 12 – *glandula sebacea;* 13 – *ductus glandulae sudoriferae.*

Dermul, *dermis,* constituie scheletul rezistent conjunctiv-fibros al pielii, este de origine mezodermică, separat de epiderm prin membrana bazală. Grosimea dermului este între 300 microni şi 3 mm. El cuprinde două straturi: superficial, **strat papilar,** *stratum papillare,* şi profund, **stratul reticu-**

lar, *stratum reticulare.* La nivelul dermului se află glandele sebacee şi muşchii erectori ai părului.

Stratul papilar conţine fibre elastice şi colagene şi se caracterizează prin aceea că trimite spre epiderm nişte proeminenţe conice, numite **papile,** *papillae.* În unele regiuni ale pielii ele sunt destul de mici, încât existenţa lor nu se observă la suprafaţă. În regiunea palmară a degetelor, papilele au forma unor creste, sunt mari şi determină pe suprafaţa pielii nişte ridicături liniare sau curbe, cu dispoziţie caracteristică pentru fiecare individ, constituind crestele epidermice; întipărirea lor reprezintă **amprentele digitale** folosite în criminalistică şi medicina judiciară la identificarea personalităţii (dactiloscopia). În stratul papilar se conţin şi fibre musculare netede, legate de bulbii firelor de păr. În regiunea feţei, mameloanelor, scrotului aceste fibre musculare sunt independente.

În stratul papilar se găsesc capilare sangvine şi limfatice, precum şi terminaţii nervoase sub formă de corpusculi sau de terminaţii libere.

Stratul reticular este format dintr-o reţea de fascicule de fibre elastice şi fibre colagene, dispuse în toate sensurile. Acest strat fără delimitare strictă trece treptat în baza subcutanată, care conţine o anumită cantitate de ţesut adipos, grosimea căruia diferă de la o regiune la alta. Pe pleoape şi în pielea scrotului, penisului şi labiilor mici stratul adipos lipseşte, iar în regiunea frunţii şi nasului este foarte subţire. Acest strat este mai dezvoltat pe fese şi în regiunea plantară, unde exercită o funcţie mecanică de pernă elastică. La femei ţesutul adipos este mai dezvoltat decât la bărbaţi şi este depozitat în cantităţi mai mari în regiunea abdomenului, pe coapse, fese şi în glandele mamare.

Este important de menţionat că în stratul reticular se mai găsesc leucocite şi elemente ale ţesutului reticuloendotelial, dând pielii şi o funcţie de organ hematopoietic.

Hipodermul este stratul care separă pielea de structurile subiacente şi este alcătuit din fibre conjunctive şi lobuli de ţesut adipos cu rol de rezervă nutritivă şi de izolator termic şi mecanic. Aceşti lobuli sunt separaţi prin septe conjunctive, în care se găsesc vase şi nervi. Gradul

de depunere a grăsimilor depinde de mai mulţi factori: vârstă, sex, tip constituţional şi activitatea glandelor endocrine.

În această parte a pielii se găsesc glomerulii glandelor sudoripare, bulbii firelor de păr, vase sangvine, limfatice şi terminaţii nervoase reprezentate prin corpusculi Vater-Pacini, în număr mai mare decât în derm, corpusculi Golgi, corpusculi în formă de bulb. Hipodermul are o grosime variabilă în funcţie de influenţele endocrine şi metabolice. Hipertrofia sa determină obezitatea, ce comportă o anumită patologie cutanată. O mare parte din patologia hipodermului e legată de vase şi ţesutul conjunctiv perivascular, care formează septurile interlobulare, unde iau naştere hipodermitele nodulare inflamatorii, situate mai ales la gambe. Tot la acest nivel iau naştere şi lipoamele (tumori benigne). Dermul şi hipodermul sunt sediul edemelor.

Cu vârsta are loc diminuarea elasticităţii şi extensibilităţii pielii şi, în consecinţă, şanţurile devin mai adânci şi ridurile mai pronunţate, iar pigmentaţia pielii creşte.

Vascularizaţia pielii. Vasele sangvine şi limfatice formează două plexuri paralele cu suprafaţa pielii: unul superficial – **subpapilar,** şi altul profund – **subdermic** (fig. 235).

Arterele pielii provin din arterele cutanate, musculare şi reţeaua vasculară situată între fasciile musculare şi stratul adipos subcutanat. Din aceste reţele pleacă vase de calibru precapilar care formează cele două plexuri – subpapilar, din vase mai subţiri, şi subdermic, din vase mai mari. Între ele există şunturi arteriolo-venulare numite glomusuri, cu rol în reglarea tensiunii arteriale

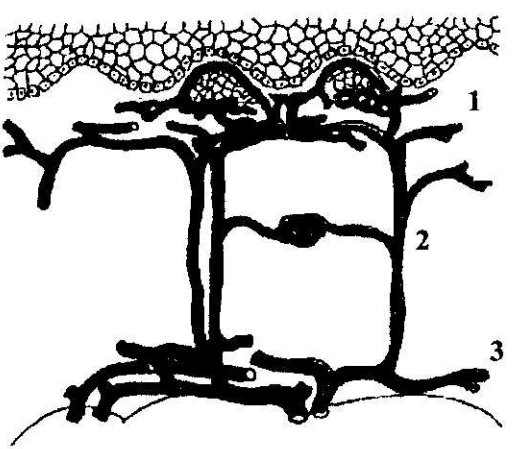

Fig. 235. Vasele sangvine şi limfatice ale pielii: 1 – plexul subpapilar; 2 – anastomoze glomice şi vase comunicante; 3 – plexul subdermic.

(rol în stări de şoc). Anastomozele arteriolo-venulare sunt mai numeroase în regiunea falangelor distale ale degetelor mâinii şi piciorului, îndeosebi în regiunea lojei unghiale. Ele contribuie activ la procesul de termoreglare. De la reţeaua profundă se vascularizează lobulii adipoşi, glandele sudoripare şi părul, iar de la cea superficială pleacă vase spre glandele sebacee şi rădăcinile părului.

Capilarele glandelor sebacee şi rădăcinii părului se unesc în vene, care se varsă în plexurile venoase subpapilare de la care sângele circulă în plexul venos profund, situat între derm şi stratul adipos subcutanat. În acest plex se varsă sângele glandelor sudoripare şi al lobulilor adipoşi. De la plexul venos cutanat şi plexul venos fascial pornesc vene ce se varsă în trunchiurile venoase mari.

Capilarele limfatice, la fel, formează două reţele – una superficială şi alta profundă; de la ele pornesc vase limfatice care unindu-se cu vasele fasciilor şi muşchilor, se îndreaptă spre ganglionii regionari.

Inervaţia pielii. Pielea are o inervaţie somatică reprezentată, în principal, de fibre senzitive – aferente şi una vegetativă, de tip efector – motor, reprezentată prin fibre eferente.

Aria cutanată inervată de către fibrele somatosenzoriale provenite de la nivelul unui singur nerv spinal poartă numele de **dermatom** (fig. 236 A, B, C). Deşi există o oarecare suprapunere în inervaţia dermatoamelor, acestea sunt extrem de utile în localizarea nivelurilor leziunilor nervilor. Dermatoamele esenţiale pentru rezolvarea problemelor neuroanatomice sunt: C_2, posteriorul capului; C_5, partea superioară a umărului; C_6, policele; C_7, degetul mediu; C_8, degetul mic; T_4 sau T_5, mamelonul; T_{10}, ombilical; L_1, ligamentul inghinal; L_4 sau L_5, halucele; S_1, degetul mic de la picior; S_5, regiunea perianală.

Principalul plex nervos al pielii se află în stratul adipos subcutanat, de la care pleacă numeroase trunchiuri ce dau naştere la plexuri noi, situate în jurul glandelor sudoripare, lobulilor adipoşi şi rădăcinilor părului. Plexul nervos al stratului papilar trimite fibre nervoase în ţesutul conjunctiv unde formează numeroase terminaţii nervoase senzitive.

Terminațiile nervoase nu sunt distribuite în piele uniform. Densitatea lor maximă este în regiunile pielii cu sensibilitatea accentuată – la față (buze, nas, pleoape), pe fața palmară și plantară a membrelor, în pielea organelor genitale. Mai puțini sunt în pielea capului și spatelui. Se prezintă sub trei aspecte principale: 1 – terminații nervoase libere; 2 – terminații nervoase incapsulate; 3 – terminații nervoase peritrichiale – în jurul firului de păr, cu rol în recepționarea excitațiilor tactile de atingere a firelor de păr.

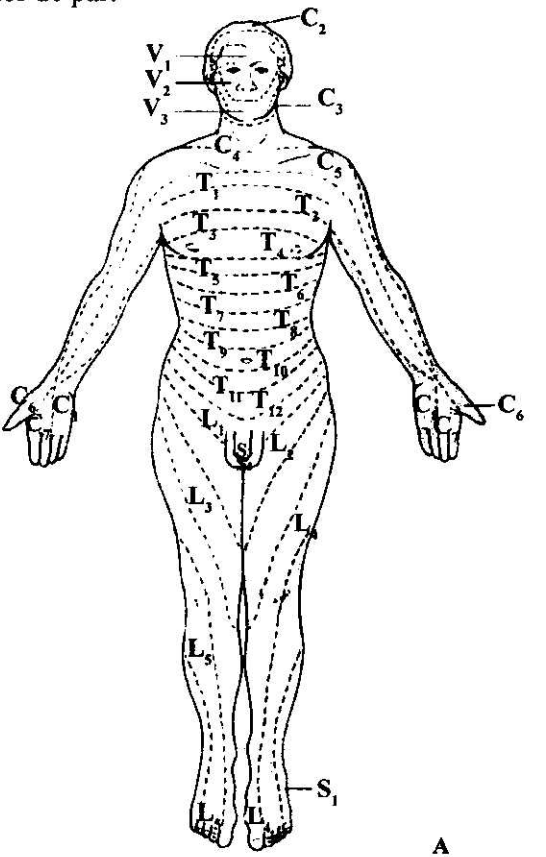

Fig. 236. Schema inervației segmentare a pielii. Dermatoame. A – suprafața anterioară; B – suprafața posterioară; C – suprafața laterală în flexiune ventrală.

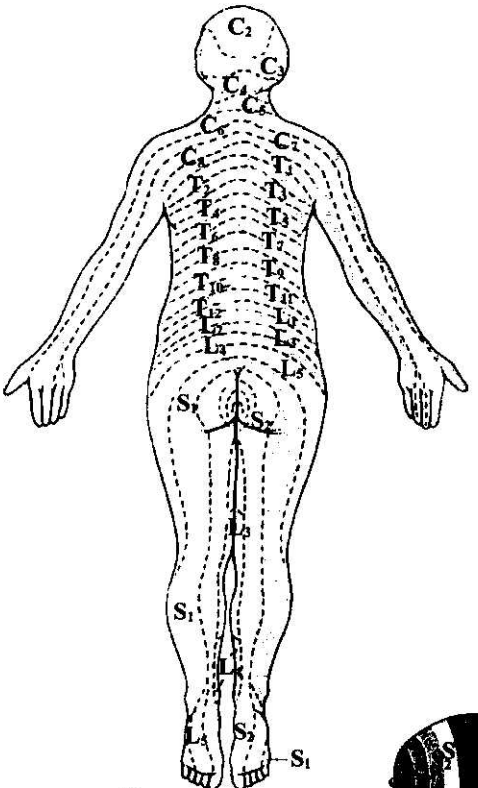
C2
C3
C4
C5
C6
C7
C8
T1
T2
T3
T4
T5
T6
T7
T8
T9
T10
T11
T12
L1
L2
L3
L4
L5
S1
S2
L3
S1
L4
L5
S2
S1

B

C2
C3
T2
T3
T4
C4
C5
T1

C

Terminaţiile libere, care pătrund între celulele epiteliale, sunt receptori ai durerii. Termoreceptorii sunt de două feluri: pentru frig, numiţi *corpusculii Krause*, şi pentru căldură, numiţi *corpusculii Ruffini*. S-a demonstrat că senzaţiile de cald şi de frig se datorează amplasării în straturi diferite ale celor două feluri de corpusculi şi nu specificităţii lor. Receptorii tactili, de contact şi presiune, sunt reprezentaţi prin *corpusculii Meissner* şi *discurile Merckel*.

Există variaţii şi în privinţa densităţii receptorilor pentru anumite feluri de excitaţii: cei mai mulţi sunt receptorii de durere şi de prurit (terminaţiile libere), apoi în ordine descrescândă, cele tactile şi presiune, rece şi cald.

Nervii sistemului nervos vegetativ acţionează asupra vaselor sangvine, producând prin fibrele acetilcolinergice vasodilataţia, iar prin cele adrenergice – vasoconstricţia. Asupra secreţiei sudorale acţionează cele acetilcolinergice, care stimulează secreţia. Fibrele adrenergice produc contracţia glomerulului sudoripar şi a muşchilor piloerectori.

Deci, la nivelul pielii are loc o strânsă corelaţie între plexurile nervoase, ce ţin de cele două sisteme – somatic şi vegetativ, prin ce se explică fenomenul eritemului emotiv – de pudoare.

Suprafaţa pielii reprezintă un câmp receptor imens (fig. 237). Stimularea diferitelor puncte de pe tegument cu ace fine pentru trata-

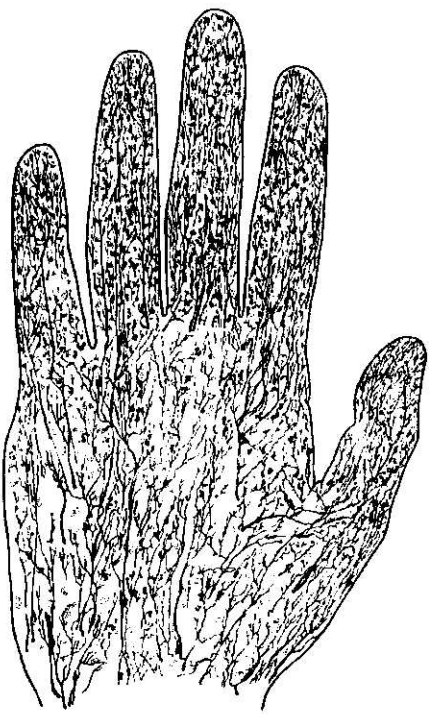

Fig. 237. Câmp receptor în pielea suprafeţei palmare a mâinii (după A. A. Otelin). Punctele negre reprezintă receptorii incapsulaţi

ment este folosită din antichitate. Modalitatea aceasta provoacă reflexe cutaneoviscerale care induc modificări neurovegetative reglatorii.

Anexele pielii

Pielea este caracterizată şi prin prezenţa unor formaţiuni speciale care se diferenţiază din ea şi numite **producţii ale pielii.** Unele din acestea se pot observa la suprafaţa pielii. Sunt de natură cornoasă şi se numesc **producţii cornoase** sau **fanere cutanate,** iar altele sunt cuprinse în interiorul pielii, sunt de natură glandulară şi se numesc **glande cutanate.**

Producţiile cornoase sunt **părul** şi **unghiile,** care reprezintă derivate ale epidermului.

Părul, *pili,* cu densitate diferită acoperă aproape toată suprafaţa pielii, cu excepţia feţei palmare şi plantare a membrelor, părţii dorsale a falangelor distale de la mâini şi picioare, marginile laterale ale degetelor, marginii roşii a buzelor, mameloanelor, labiilor mici, glandul penisului şi foiţei interne a prepuţului.

Fibrele de păr mai bine dezvoltate în anumite regiuni ale corpului prezintă anumite caractere: perii capului cresc tot timpul vieţii; perii sprâncenelor sunt aspri şi îndreptaţi lateral; perii mustăţilor şi ai bărbii au creştere continuă; perii pubieni se întind la bărbat până aproape de ombilic, iar la femeie, până deasupra pubelui, având o arie mai redusă. În general dezvoltarea perilor este mai puternică la bărbat decât la femeie.

Se disting trei tipuri de păr: **lung** – părul capului, bărbiei, mustăţilor, fosei axilare, de pe muntele venus; **aspru** – părul sprâncenelor, genelor, din canalul auditiv extern şi din vestibulul cavităţii nazale; **puf** – din celelalte regiuni ale pielii corpului. La făt corpul este acoperit de **puf,** *lanugo,* care după naştere este substituit de învelişul pilos secundar. Forma firelor de păr este şi ea foarte variabilă: părul creţ întâlnit la negri, părul neted caracteristic mongoloizilor şi cel uşor ondulat al europenilor.

Culoarea firelor de păr este diferită: blondă, roşie, castanie, neagră. Ea este determinată de un pigment brun – grăunţos sau roşiatic, care se formează în bulbi. Părul alb al senectuţii este consecinţa pătrunderii aerului în tijă.

Părul este alcătuit din două părți: una externă vizibilă, care iese din piele, **tulpina părului,** și cealaltă ascunsă profund în derm, **rădăcina părului,** *radix pili.* La partea inferioară rădăcina este mai dilatată, formând **bulbul părului,** *bulbus pili* (fig. 238). Acesta ajunge în hipoderm sau derm și are în partea bazală o mică scobitură în care pătrund țesutul conjunctiv, vase și nervi, alcătuind **papila părului,** *papilla bulbi,* ce realizează nutriția celulelor bulbului pielos. Când papila degenerează, firul de păr cade. În locul trecerii rădăcinii părului în tulpină epidermul formează o depresiune mică – **infundibulul părului.** În acest loc, părul, ieșind din infundibul, apare la suprafața pielii. În infundibulul părului se deschide canalul glandelor sebacee. Inferior de glandele sebacee trece **mușchiul erector al părului,** *m. errector pili.* Contracția acestui mușchi ridică firul de păr, apasă glanda sebacee, care își elimină secretul.

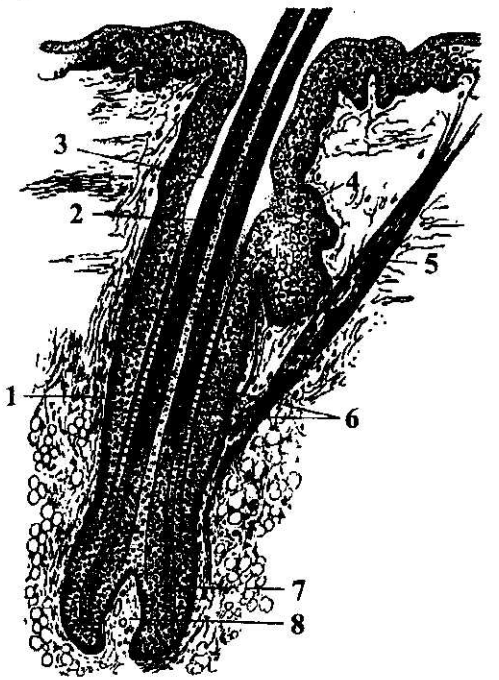

Fig. 238. Structura părului: 1 – *bursa pili;* 2 – *scapus pili;* 3 – *infundibulum pili;* 4 – *glandula sebacea;* 5 – *m. errector pili;* 6 – *vagina epithelialis;* 7 – *bulbus pili;* 8 – *papilla pili.*

Absența congenitală locală a părului se numește **alopecie** congenitală. Excesivitatea creșterii părului poartă denumirea de **hipertricoză** congenitală și poate fi locală sau totală.

Unghiile, *ungues*

Unghia, *unguis,* este dispusă pe partea dorsală a vârfului degetelor mâinii şi picioarelor (fig. 239). Ea se prezintă ca o placă cornoasă situată pe **loja unghială,** *matrix unguis,* formată din epiteliu şi ţesut conjunctiv. Partea epiteliului lojei unghiale, pe care este situată rădăcina unghiei, conţine numeroase vase sangvine şi reprezintă sursa lui de creştere; unghia creşte cu aproximativ 5 mm pe lună. **Placa unghială,** *lamina ungius,* este constituită din **rădăcină,** *radix unguis,* **corp,** *corpus unguis,* **marginea liberă,** *margo liber,* şi **marginea laterală,** *margo lateralis.*

Rădăcina unghiei este partea opusă marginii libere, înfiptă în piele. Marginea terminală este uşor zimţată şi se numeşte **marginea ocultă,** *margo occultus.* Între corpul unghiei şi rădăcină se află o porţiune albicioasă, de formă semilunară, numită **lunula,** *lunula unghuis.* Pliurile care acoperă marginile laterale şi cea posterioară, constituie repliul unghial, *vallum unguis.*

Absenţa unghiilor se numeşte **anonixie,** îngroşarea lamelei unghiale – **pahionixie,** subţierea lamelei – **onixodistrofie.**

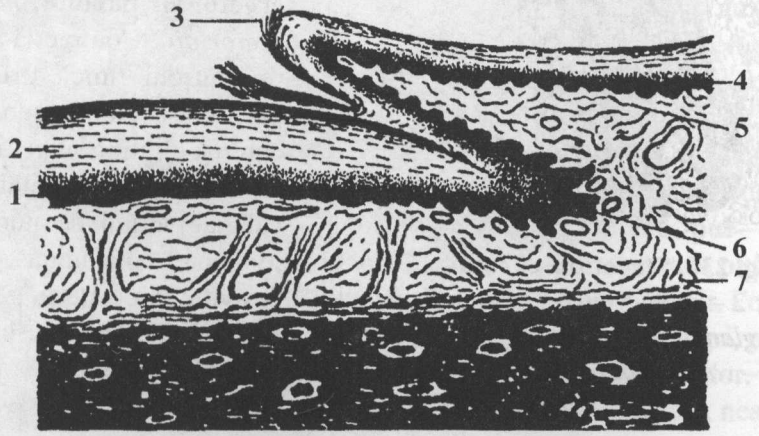

Fig. 239. Structura unghiei: 1 – *matrix unguis;* 2 – *lamina unguis;* 3 – *valvum unguis;* 4 – *epithelium;* 5 – *stratum papillare;* 6 – *radix unguis;* 7 – *periosteum.*

Glandele cutanate, *glandulae cutaneae,* sunt reprezentate prin organe care posedă celule capabile să elaboreze anumite produse. Ele se grupează în: glande sudoripare, glande sebacee şi glande mamare (glandele mamare sunt descrise în vol. II, capitolul „Sistemul genital").

Glandele sudoripare, *glandulae sudoriferae,* sunt glande simple, tubulare, situate în straturile profunde ale pielii. Numărul lor este de circa 3 – 5 mln şi în decursul a 24 ore elimină 500-600 ml de sudoare, iar la o activitate fizică intensă sau la o temperatură ridicată a mediului înconjurător cantitatea ei poate creşte de câteva ori, ajungând până la 10 litru. Ele sunt dispuse pe toată întinderea pielii, cu excepţia unor regiuni: marginea roşie a buzelor, glandul penisului, labiile mici. Mai numeroase sunt în pielea palmelor, tălpilor, frunţii şi în regiunile axilară şi inghinală.

O glandă sudoripară este constituită din trei porţiuni: în partea profundă a dermului, chiar în hipoderm, se găseşte porţiunea terminală internă a glandei, de forma unui ghem, şi se numeşte **glomerul glandular.** Glomerulul este partea excretoare a glandei, peretele lui fiind format din celule excretoare, care produc sudoarea. În jurul glomerulului se găsesc capilare sangvine. De la glomerul porneşte **canalul sudoripar** care străbate prin toată grosimea dermului. În regiunea epidermului canalul sudoripar capătă un caracter sinuos şi se deschide pe suprafaţa pielii prin **porul sudoripar.**

Glandele sudoripare sunt de două tipuri: **glandele ecrine** mai mici, ce se găsesc aproape pe toată suprafaţa pielii, şi **glandele apocrine,** dispuse numai în locuri anumite ale corpului: în fosele axilare, regiunea anală, pe frunte, labiile mari, perineu (fig. 240). Ele se dezvoltată în perioada pubertăţii şi se deosebesc prin dimensiuni mai mari. Activitatea lor este endocrin dependentă, îndeosebi de funcţia glandelor sexuale; secretul are un miros specific. În perioada premenstruală şi menstruală activitatea glandelor apocrine sporeşte.

Glandele sudoripare, odată cu sudoarea, care conţine mari cantităţi de apă, elimină din organism deşeurile metabolice: uree, diferite săruri, acid uric.

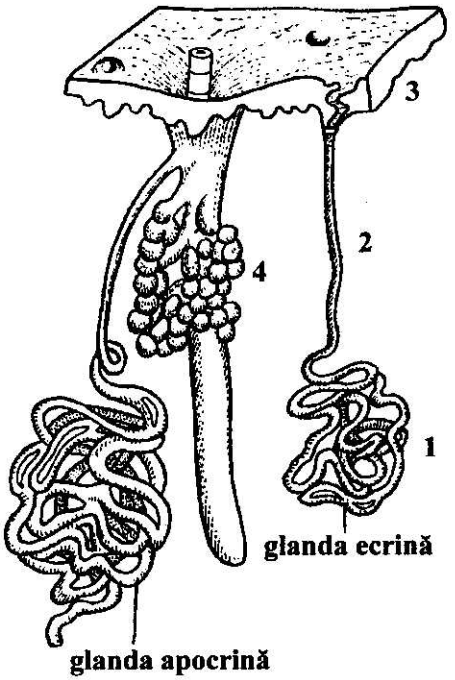

Fig. 240. Structura comparativă a glandei ecrine şi apocrine: 1 – glomerulul glandular; 2 – canalul sudoripar; 3 – porul sudoripar; 4 – glanda sebacee.

Glandele sebacee, *glandulae sebaceae,* sunt glande mici de structură alveolară, aşezate în derm la limita dintre straturile papilar şi reticular, anexate de obicei rădăcinii părului. Cele mai multe sunt în pielea capului, obrajilor şi regiunea superioară a spinării. Unde părul lipseşte ele se localizează izolat. Pe palme şi tălpi aceste glande lipsesc. Secretul lor este de natură grăsoasă, numit **sebum.** Glanda este prevăzută cu un **canal excretor,** care se deschide în infundibulul părului – spaţiul care separă rădăcina părului de folicul. Sebumul este eliminat pe suprafaţa pielii şi firului de păr, îndeplinind rolul de protecţie a acestora. Atunci când secreţia glandelor este insuficientă, pielea capătă un aspect solzos şi se usucă. Dacă, însă, secreţia este prea mare, pielea are aspect gras, unsuros, cunoscut sub numele de seboree.

Funcţiile pielii. Pielea este un organ de o deosebită importanţa funcţională. Funcţiile pielii sunt îndeplinite de diferite componente ale ei.

Funcţia de protecţie. Pielea este prima linie de protecţie contra loviturilor, care prin particularităţile sale morfologice împiedică acţiunea acestora asupra organelor subcutanate. Un rol important în această funcţie are şi elasticitatea dermului. Pielea reprezintă o frontieră dintre mediul intern al organismului şi mediul ambiant. Ea, ca şi celelalte or-

gane de simţ, contribuie la legătura organismului cu mediul ambiant şi la adaptarea organismului la modificările permanente ce au loc în acest mediu.

Pielea are un important rol de protecţie contra unor radiaţii solare, care pot deveni periculoase pentru organism. Pielea reprezintă o barieră biologică contra diverselor acţiuni ale mediului înconjurător. Aciditatea epidermei şi secreţia bacteriostatică a glandelor pielii oprimă dezvoltarea microorganismelor, împiedicând pătrunderea lor în organism. Componenţii lipidici ai stratului cornos împiedică pătrunderea apei şi a substanţelor dezolvate în ea, în acelaşi timp pielea este relativ permeabilă pentru substanţele grase şi dizolvanţii lor – benzină, acetonă, cloroform, eter ş. a. (fig. 241). De aceea, la efectuarea lucrărilor cu substanţe obţinute din petrol, cu vopsele, lacuri şi diverse chimicate trebuie luate măsuri de precauţie.

Funcţia de respiraţie. La nivelul pielii are loc o uşoară respiraţie cutanată. La adult se elimină prin piele în 24 de ore patru litri de CO_2.

Funcţia de excreţie. Glandele sudoripare au proprietatea de a produce bora **sudoarea,** pe care o elimină la suprafaţa pielii prin pori. Procesul de eliminare a sudorii se numeşte **transpiraţie.** Secreţia sudorală are loc pe cale nervoasă vegetativă şi pe cale umorală. Centrii nervoşi se află în nucleii coarnelor laterale ale măduvei spinării. Fibrele secretoare sunt simpatice şi ajung la glandele sudoripare prin nervii spinali. Influxul nervos

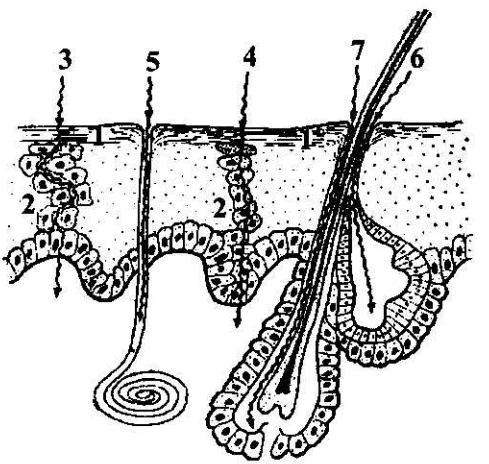

Fig. 241. Căile de pătrundere a diferitor substanţe şi microorganisme prin piele: 1 – strat cornos; 2 – keratină; 3 – calea intercelulară; 4 – calea transcelulară; 5 – prin canalele glandelor sudoripare; 6 – prin glandele sebacee; 7 – prin foliculii pieloşi.

ia naştere prin excitaţiile termice, primite la nivelul pielii, sau prin excitaţiile de natură psihică, cum sunt emoţiile, frica sau în cazul unor stări patologice. Centrii nervoşi mai sunt excitaţi şi de concentraţia de dioxid de carbon în sânge.

Eliminarea sudorii este o **funcţie excretoare,** prin care pielea îndeplineşte rolul de curăţare a organismului de produsele metabolismului: uree, amoniac, acid uric etc. Din acest punct de vedere, transpiraţia este o funcţie ajutătoare a funcţiei renale, reprezentând 25% din excreţia urinară. Cantitatea medie de sudoare este de 600-1000 ml/24 de ore, putând ajunge, în anumite condiţii, la 4-8 litri – **hiperhidroză.**

Producerea sudorii este în funcţie de anumiţi factori: temperatura mediului ambiant, ingestia de apă sau diferite băuturi, efortul fizic, activitatea rinichilor şi starea fiziologică a organismului.

Prin conlucrarea a două tipuri de glande sudoripare, apocrine şi ecrine, organismul eliberează două feluri de sudoare. Glandele apocrine devin funcţionale în perioada pubertăţii şi de aceea posedă caracteristici sexuale. Ele nu reacţionează la căldură, ci la teamă, la excitaţie sexuală sau alte porniri promovate de sentimente puternice. Glandele apocrine, sub imperiul emoţiilor, eliberează o secreţie cantitativ mică, de feromoni, care asemenea glandelor sebacee se deschid în foliculul părului, secreţia lor ajungând apoi pe piele.

Glandele ecrine sunt considerate regulator termic, umezesc pielea, sudoarea având un conţinut aproape integral de apă; prin evaporare reduce temperatura excesivă a corpului, asigurând în acest fel o temperatură interioară constantă.

Alte glande sudoripare ecrine reacţionează la alte excitaţii. De exemplu, glandele existente pe frunte, pe braţ, în palme, talpă, încep să funcţioneze în caz de stres psihologic, independent de temperatură sau efort muscular.

Funcţia de termoreglare. Cu toate că oscilaţiile de temperatură ale mediului ambiant sunt considerabile, temperatura corpului omenesc se modifică în limite neînsemnate – oscilaţiile ei pe parcursul a 24 de ore nu depăşeşte 2^0C. Homeostazia termică reprezintă echilibrul dintre termogeneză (producerea de căldură) şi termoliză (pierderea de căldură).

Rolul pielii în menţinerea temperaturii constante a organismului este determinat de prezenţa în structura ei a termoreceptorilor, a glandelor sudoripare şi a unei reţele dense de capilare.

Prin mecanismele de vasodilatare şi de vasoconstricţie, organismul caută să menţină temperatura normală. Când temperatura mediului ambiant este ridicată, la nivelul pielii are loc o vasodilataţie. În felul acesta se pierde, prin radiere, o mare cantitate de căldură. Dimpotrivă, la o temperatură a mediului înconjurător scăzută se produce o vasoconstricţie şi afluxul de sânge la nivelul pielii este oprit şi, deci, căldura din organism se păstrează. Centrii termoreglatori se află în măduva spinării, bulbul rahidian şi hipotalamus.

Aceşti centri au legături aferente şi eferente, atât somatice, cât şi vegetative, pe de o parte cu suprafeţele senzitive exteroreceptive şi interoreceptive, iar pe de altă parte, cu scoarţa cerebrală.

În menţinerea temperaturii constante a organismului, un rol important îl are şi transpiraţia. Prin eliminarea unei mari cantităţi de sudoare şi prin evaporarea ei se consumă o mare parte din căldura corpului.

Funcţia de depozit. Hipodermul acumulează o importantă cantitate de grăsime, constituind astfel, un **ţesut adipos,** care reprezintă o rezervă energetică a organismului. De asemenea, datorită faptului că pielea este puternic vascularizată, formând reţele capilare, ea îndeplineşte şi o funcţie de **depozit de sânge,** care în diferite situaţii poate fi mobilizat în circulaţie.

Funcţia metabolică. Pielea, prin secreţia sudorii, intervine în metabolismul apei şi sărurilor minerale. De asemenea, la nivelul pielii se formează pigmentul melanina, cu rol de protecţie, vitamina D şi histamina, o substanţă organică care intervine în vasodilataţie.

Funcţia de absorbţie. Deşi pielea este impermeabilă pentru diferite substanţe chimice, totuşi, într-o oarecare măsură, ea poate permite trecerea unor substanţe. Aceasta are o importanţă deosebită în practica medicală, folosindu-se în anumite tratamente: cu unguente, băi cu anumite substanţe, comprese, ionoforeză.

Funcţia de sensibilitate. Prin numeroasele terminaţii nervoase dislocate în diferite părţi, pielea este şi un organ al sensibilităţii cutanate. Ea reprezintă segmentul periferic al analizatorului cutanat, ai cărui receptori sunt terminaţiile dendritelor neuronilor din ganglionii spinali.

Sunt determinate următoarele forme de sensibilitate cutanată: tactilă, termică şi dureroasă.

Cele trei feluri de sensibilitate nu sunt răspândite uniform pe suprafaţa pielii. Sensibilitatea tactilă este, în special, dezvoltată pe pielea de pe faţa volară a vârfurilor degetelor, iar sensibilitatea termică este mai accentuată pe faţa dorsală a mâinii. Se consideră că există receptori specifici pentru diferite feluri de sensibilitate: *corpusculii Vater-Pacini* pentru presiune; *corpusculii Meissner* şi *Merskel* pentru sensibilităţile tactile, de atingere; *terminaţiile libere* au rol în sensibilitatea dureroasă, iar sensibilitatea termică se datorează *corpusculilor Krause* – pentru rece, şi *corpusculilor Ruffini* – pentru cald (fig. 242).

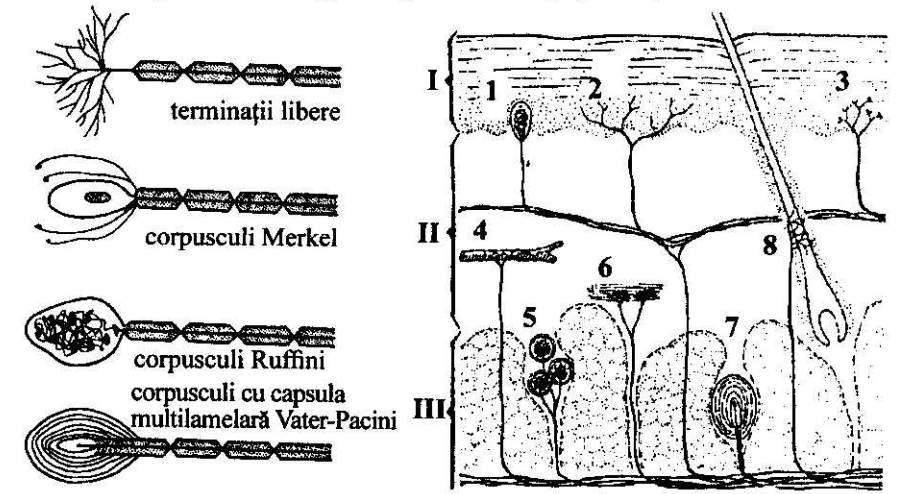

Fig. 242. Nervi cutanaţi senzitivi cu terminaţii nervoase senzitive libere şi incapsulate (după F. G. Sido). I – epiderm; II – derm; III – hipoderm: 1 – corpuscul Meissner; 2 – terminaţii nervoase libere; 3 – corpusculi Merkel; 4 – terminaţii nervoase perivasculare, 5 – corpusculi Gogi-Mazzoni; 6 – corpuscul Ruffini; 7 – corpuscul Vater-Pacini; 8 – terminaţii nervoase pentru firul de păr.

Segmentul de conducere este reprezentat prin căile nervoase ale sensibilităţilor respective şi este constituit din sinaptarea a trei neuroni:

- primul neuron se află în ganglionul spinal sau în ganglionul nervului cranian senzitiv;
- al doilea neuron se află în coarnele posterioare ale măduvei spinării sau în nucleii Goll şi Burdach din bulbul rahidian;
- al treilea neuron este localizat în talamii optici.

Segmentul central sau cortical este localizat la nivelul scoarţei cerebrale, în circumvoluţiunea postcentrală, unde se realizează transformarea excitaţiilor tactile, termice şi dureroase în senzaţii.

Sensibilitatea tactilă are mare importanţă, întrucât ea contribuie la perceperea consistenţei, formei şi greutăţii corpurilor. La oamenii orbi, simţul tactil este foarte dezvoltat, permiţând cunoaşterea formei, dimensiunilor corpurilor care nu pot fi percepute prin simţul vizual absent. Calea de conducere este reprezentată de tracturile spinotalamic anterior şi gangliobulbotalamic (fig. 243).

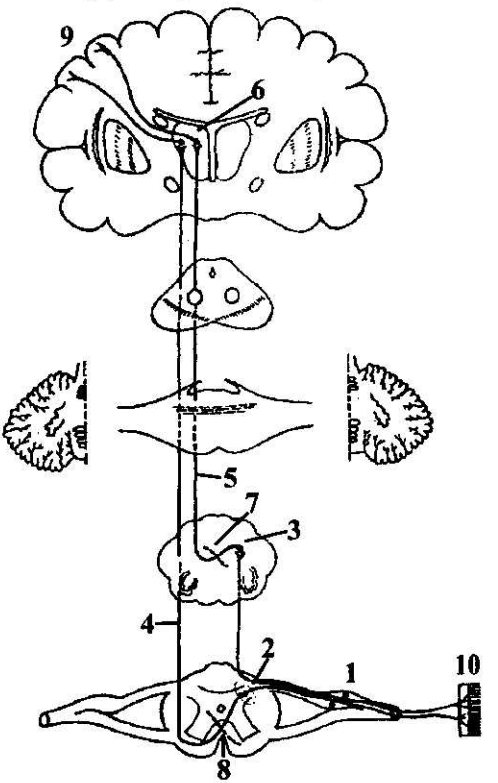

Fig. 243. Calea conductoare a sensibilităţi tactile şi de presiune: 1 – I neuron (ganglionul spinal); 2 – al II-a neuron (substanţa gelatinoasă); 3 – al III-a neuron (nucleul fasciculelor Goll şi Burdach); 4 – tractul spinotalamic anterior; 5 – tractul bulbotalamic; 6 – III neuron (talamul optic); 7 – decusaţia lemniscului medial; 8 – comisura albă; 9 – girusul postcentral; 10 – exteroreceptorii cutanaţi.

Sensibilitatea termică, la fel, nu este reprezentată uniform pe întreaga suprafaţă a pielii. De exemplu, pielea trunchiului este mai sensibilă pentru variaţiile de temperatură, decât pielea membrelor.

Segmentul de conducere este reprezentat prin fasciculul spinotalamic lateral (fig. 244).

Sensibilitatea dureroasă. Nu se poate vorbi despre excitanţi specifici pentru acest fel de sensibilitate, deoarece oricare excitant cutanat poate deveni excitant dureros, dacă depăşeşte o anumită intensitate. În aceste cazuri ei sunt numiţi **excitanţi nociceptivi.** Acţiunea acestor excitanţi asupra pielii determină totdeauna mişcări reflexe de apărare, care au rolul să scoată organismul de sub influenţa lor nocivă. Ei sunt recepţionaţi de terminaţii nervoase libere.

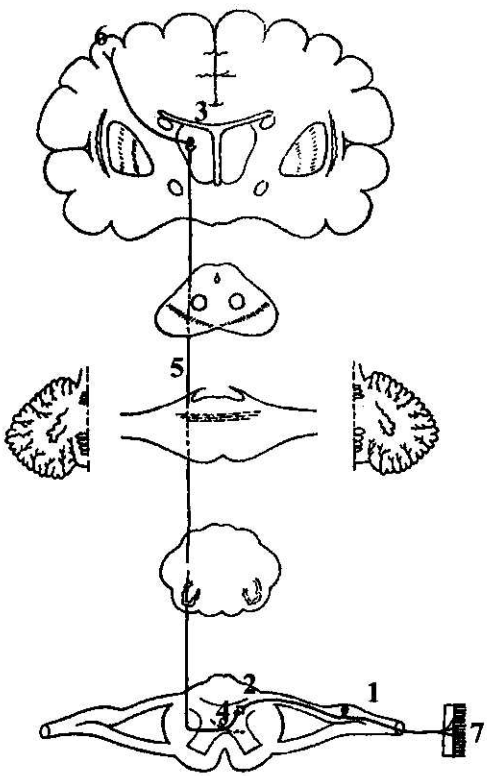

Fig. 244. Calea conductoare a sensibilităţii dolore şi termice: 1 – I neuron (ganglionul spinal); 2 – al II-a neuron (nucleele proprii ale cornului posterior al măduvei spinării); 3 – al III-a neuron (talamul optic); 4 – comisura cenuşie anterioară; 5 – tractul spinotalamic lateral; 6 – girusul postcentral; 7 – exteroreceptorii cutanaţi.

Repartizarea punctelor dureroase pe suprafaţa pielii nu este uniformă, diferitele regiuni ale pielii având o sensibilitate dureroasă diferită. Terminaţiile nervoase libere sunt mai mult răspândite în

regiunea buzelor, pe degete, la vârful limbii, în dinți. Sensibilitatea dureroasă cea mai mare o prezintă corneea, pe când sensibilitatea de durere cea mai redusă o are regiunea cutanată a palmelor și a spatelui.

Sensibilitatea dureroasă are o importanță deosebită, pentru că datorită ei organismul reacționează apărându-se contra unor factori nocivi din mediul ambiant.

Segmentul de conducere al sensibilității dolore cutanate este reprezentat prin fasciculul spinotalamic lateral (fig. 244).

Orice stare de funcționare defectuoasă a organismului face ca pielea să prezinte o culoare și un aspect deosebit de cele normale.

Analizatorul gustativ

Analizatorul gustativ este un analizator chimic de contact. Segmentul său periferic este reprezentat prin **mugurii gustativi,** *caliculi gustatorii,* din papilele gustative situate pe mucoasa limbii, vălului palatin și epiglotă (fig. 245). Cel mai mare număr de corpusculi gustativi este concentrat în papilele valate și papilele foliate, în număr mai redus în papilele fungiforme.

Mugurii gustativi au formă ovoidă, cu polul bazal așezat pe membrana bazală a epiteliului, iar extremitatea lor apicală se continuă cu canalul gustativ ce se deschide la suprafața mucoasei printr-un orificiu, numit **por gustativ,** *porus gustatorius.*

Mugurele gustativ este înconjurat de o bogată rețea de fibre senzoriale, ale căror terminații ajung la suprafața celulelor gustative. Aceste celule sunt ex-

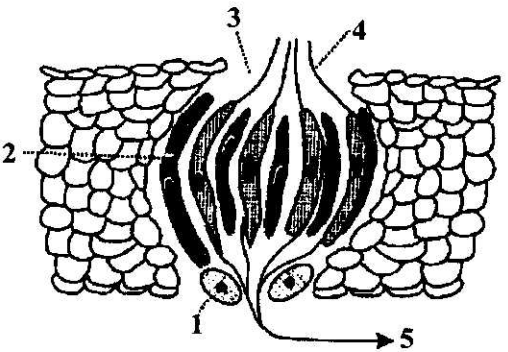

Fig. 245. Mugure gustativ: 1 – celule bazale; 2 – celulă de susținere; 3 – por gustativ; 4 – cili; 5 – fibră nervoasă aferentă.

citate prin acţiunea diferitor substanţe dizolvate în apă sau în salivă; substanţele insolubile nu excită celulele gustative şi nu produc senzaţii gustative.

În mucoasa lingual se termină ramurile provenite de la patru perechi de nervi cranieni: trigemen (V); facial (VII), glosofaringian (IX) şi vag (X); aceştia dau sensibilitatea generală şi specială a diferitor regiuni ale limbii.

Fibrele nervoase responsabile de sensibilitatea gustativă aparţin perechilor VII, IX şi X de nervi cranieni. În regiunea celor 2/3 anterioare ale limbii sensibilitatea gustativă este percepută de fibrele coardei timpanice ale nervului facial; în treimea posterioară a limbii, în regiunea papilelor valate, în tunica mucoasă a palatului moale şi a stâlpilor palatini – de fibrele nervului glosofaringian; iar în zona plicilor glosoepiglotice, valeculelor şi bazei epiglotei – de fibrele nervului laringian superior, ramură a nervului vag. Repartizarea pe suprafaţa limbii a receptorilor abilitaţi să răspundă preferenţial la un anumit gust este diferită. Astfel, receptorii gustativi de la rădăcina limbii sunt sensibili cu precădere pentru gustul amar, cei de pe marginile limbii – la acru, cei de pe vârful limbii – la gustul dulce, iar pentru sărat – cei de la partea anterioară a marginilor limbii (fig. 246).

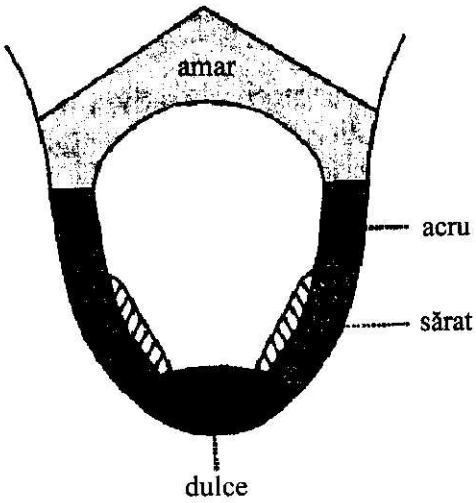

Fig. 246. Repartiţia receptorilor gustativi pe suprafaţa limbii.

Sensibilitatea celulelor receptoare este mai mare pentru gustul amar (rol protector). Adaptarea este rapidă (2-3 secunde) pentru gusturile dulce şi sărat, şi mai lentă pentru gusturile acru şi amar.

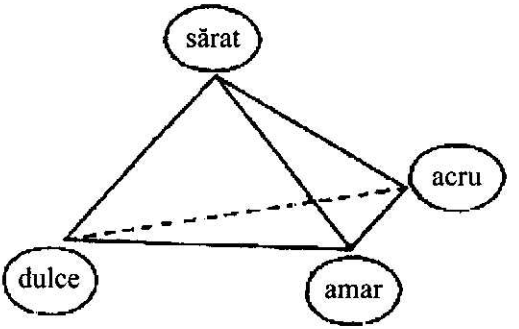

Fig. 247. Piramida gusturilor.

Pentru clasificarea senzațiilor gustative, Henning a schițat piramida gusturilor, în care (fig. 247):

- fiecare unghi reprezintă o senzație primară;
- fiecare margine reprezintă un amestec de două senzații primare;
- fiecare față reprezintă un amestec de trei senzații primare;
- orice punct aflat în interiorul piramidei reprezintă un amestec, în proporții variabile, al celor patru gusturi fundamentale.

Clasic, se consideră că mugurii gustativi sunt alcătuiți din patru categorii de celule diferite, corespunzătoare celor patru gusturi.

Căile de conducere (fig. 248). Calea gustativă începe la nivelul mugurilor gustativi, unde se termină liber prelungirile dendritice ale unor neuroni situați în ganglionii inferiori ai nervilor IX și X, și în ganglionul geniculat al nervului VII. De la acești neuroni pornesc axoni care conduc excitațiile gustative la nucleul tractului solitar al acestor nervi din bulbul rahidian. De la acest nucleu pornesc axonii, care, după ce se încrucișează cu cei din partea opusă, se alătură lemniscului medial, în componența căruia ajung în talamus, terminându-se în nucleul anterior, ce constituie al treilea neuron. Prelungirile neuronilor talamici reprezintă ultima etapă a segmentului de conducere și se termină în centrul gustativ cortical, localizat la nivelul uncusului.

Porțiunea periferică a analizatorului gustativ, fiind situată în porțiunea inițială a tubului digestiv, contribuie la preîntâmpinarea pătrunderii alimentelor alterate care ar fi primejdioase pentru organism. Formarea senzațiilor gustative este influențată și de acțiunea excitanților olfactivi.

Tulburările de gust includ:

- **ageusia** sau lipsa completă a gustului, manifestată prin lipsa totală a papilelor şi mugurilor gustativi;
- **hipogeusia** sau diminuarea sensibilităţii gustative;
- **disgeusia** este perceperea incorectă a gustului.

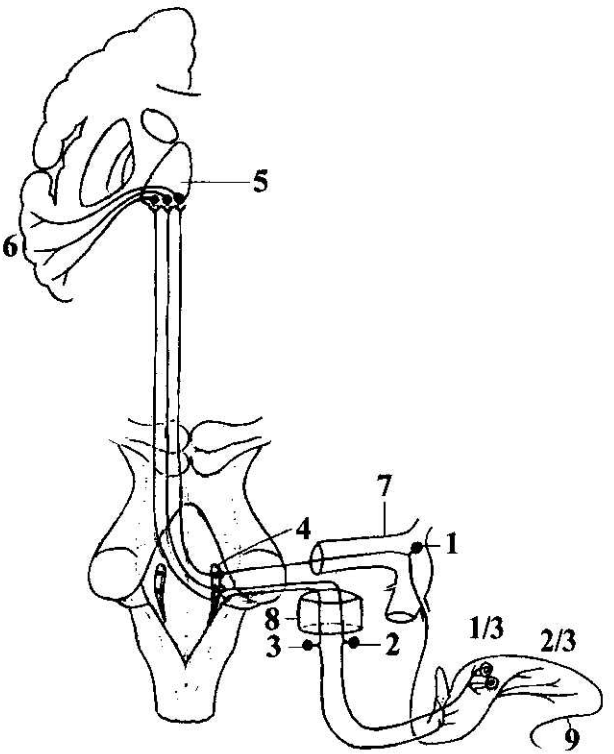

Fig. 248. Calea conductoare a analizatorului gustativ: 1 – ganglionul geniculat (VII), I neuron; 2 – ganglionul inferior (IX), I neuron; 3 – ganglionul inferior (X), I neuron; 4 – nucleul tractului solitar, al II-a neuron; 5 – talamusul optic, al III-a neuron; 6 – circumvoluţia parahipocampală, uncus; 7 – canalul nervului facial; 8 – orificiul jugular; 9 – limba.

Analizatorul olfactiv

Din punct de vedere al simțului olfactiv, animalele se împart în:

- macrosmatice, cu simț olfactiv foarte dezvoltat;
- microsmatice, cu simțul olfactiv slab dezvoltat.

Omul este microsmatic. Simțul olfactiv are importanță în viața de comunitate, fiind principala cale de alertă a sistemului limbic, cu toate implicațiile funcționale și comportamentale ce decurg din această calitate.

Alături de văz și auz, simțul olfactiv permite organismului să intre, de la distanță, în relație cu mediul ambiant, ceea ce a condus la încadrarea receptorilor olfactivi în grupa telereceptorilor, deși olfacția presupune contactul mucoasei cu substanțele odorante.

Analizatorul olfactiv este un analizator chimic, de distanță – telereceptor. Segmentul periferic al acestui analizator este reprezentat prin prelungirile dendritice ale celulelor neurosenzoriale olfactive, aflate în tunica mucoasă a regiunii olfactive, ce acoperă cornetul nazal superior, partea superioară a septului nazal și parțial cornetul nazal mijlociu. Sub celulele olfactive se află **glandele olfactive,** *gll. olfactoriae,* al căror secret umectează suprafața stratului receptor.

Prelungirile periferice ale celulelor olfactive comportă cilii olfactivi, iar cele centrale formează 15-20 de **nervi olfactivi,** *nn. olfactorii.* Prin orificiile lamei cribroase a osului etmoid nervii olfactivi pătrund în cavitatea craniului, apoi în bulbul olfactiv. La acest nivel axonii celulelor neurosenzoriale intră în contact cu celulele mitrale. Prelungirile celulelor mitrale în componența tractului olfactiv se îndreaptă spre **trigonul olfactiv,** *trigonum olfactorium,* care conține neuroni ce fac legături sinaptice cu o parte din fibrele nervoase ale tractului olfactiv.

Tractul olfactiv, *tractus olfactorius,* se divide în trei **strii olfactive,** *striae olfactorius:* laterală, intermediară și medială, prin intermediul cărora are loc legătura cu centrul cortical al analizatorului localizat în uncus.

Calea olfactivă prezintă anumite particularități:

- celulele receptoare aparțin clasei chemoceptorilor și sunt neuroni bipolari, reprezentând, în același timp, și primul neuron al căii conduc-

toare. Ele sunt în număr de circa 10 000 000 şi au o durată de viaţă de câteva săptămâni;

- calea olfactivă nu posedă releu talamic;
- primul neuron al căii olfactive funcţionează şi ca receptor;
- cortexul olfactiv aparţine paleocortexului.

Stimulii olfactivi acţionează pe cale:

- nazală anterioară;
- retronazală, posterioară, în cursul deglutiţiei, obţinându-se o senzaţie complexă, combinaţie între gust şi miros, denumită aromă.

Sensibilitatea olfactivă prezintă variaţii individuale, un om putând percepe, în mod normal, între 2000-4000 de mirosuri diferite. Sensibilitatea olfactivă a femeilor este, în general, mai mare decât a bărbaţilor, iar a tinerilor, mai mare decât a persoanelor vârstnice. Modificările hormonale influenţează sensibilitatea olfactivă (în sarcină este crescută). Fumatul scade sensibilitatea olfactivă, prin efect toxic.

Receptorii olfactivi sunt excitaţi de diferite substanţe volatile. Excitaţiile primite de aceşti receptori sunt transmise la centrul olfactiv din scoarţa cerebrală, unde se transformă în senzaţii de miros. Numărul receptorilor olfactivi depăşeşte 100 de milioane şi, ca şi receptorii gustativi, sunt în continuă regenerare. Ciclul de reînnoire este de circa 60 de zile.

Pentru ca o substanţă mirositoare să provoace excitarea receptorilor olfactivi, este necesar ca ea să se găsească într-o anumită concentraţie în aerul respirator.

Formarea senzaţiilor olfactive depinde şi de starea mucoasei olfactive. Dacă mucoasa este prea umedă sau prea uscată, celulele olfactive nu pot fi excitate şi nu se produc senzaţii de miros; aşa se explică de ce, în caz de guturai, când mucoasa este prea umezită, nu simţim mirosul substanţelor. La fel se întâmplă când aerul, fiind prea uscat, umiditatea mucoasei olfactive scade dincolo de o anumită limită.

Anosmia reprezintă pierderea mirosului şi apare frecvent după un traumatism al porţiunii anterioare a craniului, după fractura lamei cribriforme a osului etmoid şi lezarea consecutivă a nervilor olfactivi.

Deci, organul olfactiv este important pentru organism, deoarece

contribuie la prevenirea pătrunderii substanţelor vătămătoare; el influenţează foarte mult activitatea organului gustativ.

Calea conductoare a analizatorului olfactiv (fig. 249)

Primul neuron este reprezentat de celulele bipolare neurosenzoriale localizate în tunica mucoasă a meatului nazal superior. Prelungirile periferice ale acestor neuroni formează receptorii olfactivi plasaţi în grosimea mucoasei cavităţii nazale, într-o arie de circa 5 cm^2, care ocupă regiunea cornetului superior şi plafonul cavităţii nazale din dreptul lamei ciuruite a etmoidului. Pe această arie mucoasa este mai palidă, de unde şi numele de pată galbenă. Prelungirile centrale ale primului neuron formează nervii olfactivi, care, trecând prin orificiile lamelei ciuruite, fac sinapsă cu neuronul doi din bulbul olfactiv.

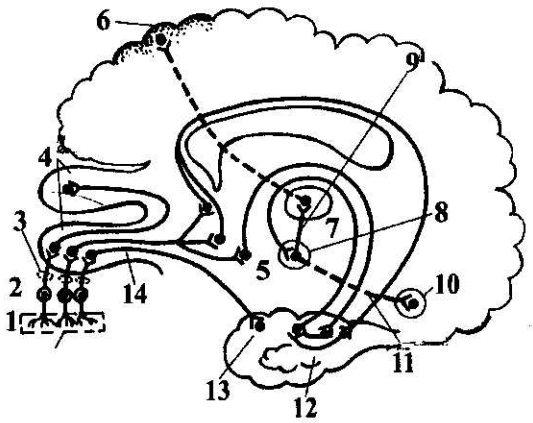

Fig. 249. Calea conductoare a analizatorului olfactiv: 1 – receptorii olfactivi; 2 – I neuron; 3 – nervii olfactivi; 4 – al II-a neuron (bulbul olfactiv); 5 – al III-a neuron (triunghiul olfactiv); 6 – girusul frontal; 7 – talamul optic; 8 – corpul mamilar; 9 – fasciculul mamilotalamic; 10 – coliculul superior; 11 – fasciculul mamilotegmental; 12 – girusul parahipocampic; 13 – uncus; 14 – tractul olfactiv.

Axonii neuronului doi (celulele mitrale) formează tractul olfactiv care, în apropierea triunghiului olfactiv, se împarte în trei fascicule: medial, intermediar şi lateral. Fibrele fasciculului medial se îndreaptă, prin comisura albă anterioară, în tractul olfactiv de partea opusă şi se termină în celulele mitrale ale bulbului olfactiv. Fibrele fasciculului intermediar formează legături sinaptice cu neuronii triunghiului olfactiv, substanţei perforate anterioare şi neuronii septului pelucid. O parte din fibrele fasciculului intermediar

trec prin comisura albă anterioară către formaţiunile enumerate de partea opusă. Fibrele fasciculului lateral, care este mai pronunţat, se îndreaptă spre centrul cortical olfactiv localizat în uncus şi girul parahipocampic. Astfel, pentru calea conductoare a analizatorului olfactiv este specific că impulsurile nervoase sunt vehiculate iniţial în centrii corticali ai emisferelor mari, iar mai apoi în centrii subcorticali.

Axonii neuronului III localizaţi în triunghiul olfactiv şi substanţa perforată anterioară urmează în girusurile parahipocampic şi uncus, unde ajung prin diferite căi: 1 – în componenţa striei longitudinale mediale, *stria longitudinalis medialis,* de pe faţa dorsală a corpului calos; 2 – în componenţa fornicelui, *fornix;* 3 – în componenţa girusului cingular.

În centrii olfactivi subcorticali – **corpii mamilari,** *corpora mammillaria,* impulsurile sosesc de la centrul olfactiv cortical trecând prin formaţiunile fornicelui. În afară de corpii mamilari ca centri olfactivi subcorticali servesc nucleii anteriori ai talamusului, între care legătura este realizată prin **fasciculul mamilotalamic,** *fasciculus mammillothalamicus* (fasciculul Vicq d'Azyr).

Axonii neuronilor anteriori ai talamusului, la rândul său, formează două fascicule. Unul din ele trece prin braţul posterior al capsulei interne şi se îndreaptă spre centrul olfactiv localizat pe faţa ventrală a lobului frontal, iar al doilea fascicul face legătura cu centrul de integrare al diencefalului, localizat în nucleii mediali ai talamusului. Centrii sus-numiţi se află în conexiune cu centrii motori extrapiramidali, cu formaţiunile sistemului limbic şi cu nucleii formaţiunii reticulare. Prin prezenţa acestor conexiuni se explică modificarea tonusului muscular, reacţiile emoţionale şi motorii care apar ca răspuns la excitaţiile olfactive.

Nucleii mediali ai corpilor mamilari sunt în conexiuni cu centrul de integrare al mezencefalului localizat în coliculii superiori. Fasciculul format de axonii nucleilor mediali ai corpilor mamilari se numeşte **mamilotegmental,** *fasciculus mammillotegmentalis.* De la neuronii colicululuí superior pornesc căile tectospinale şi tectonucleare prin intermediul cărora are loc transmiterea impulsurilor eferente ce exercită

reflexele motorii necondiționate ale mușchilor trunchiului, membrelor, capului și globului ocular la mirosuri subite și puternice.

Explorarea simțului olfactiv se face pentru fiecare nară în parte verificând perceperea mirosului diferitor substanțe cu miros slab pronunțat (mentă, valeriană, ulei camforat ș. a.).

Tulburările olfactive: *hiposmia* – diminuarea acuității olfactive; *hiperosmia* – sporirea acuității olfactive; *dirosmia* – denaturarea senzațiilor olfactive; *anosmia* – absența senzațiilor olfactive; *halucinații olfactive*, care au loc în caz de iritare a hipocampului.

În caz de afecțiuni localizate inferior de tractul olfactiv se dezvoltă anosmii homolaterale, iar dacă aceasta are loc mai superior de tractul olfactiv, datorită legăturilor bilaterale, modificări ale mirosului practic nu se determină.

Vase și nervi. Arterele principale, ce vascularizează pereții și mucoasa cavității nazale, sunt a. oftalmică (din a. carotidă internă) și a. sfenopalatină (din a. maxilară) de la care pornesc aa. etmoidale anterioare și posterioare. Refluxul venos are loc prin afluenții v. sfenopalatine, care, trecând prin orificiul omonim, se varsă în plexul pterigoid. Vasele limfatice conduc limfa în ganglionii limfatici submandibulari.

Mucoasa porțiunii anterioare a cavității nazale este inervată de n. etmoidal anterior (din n. nazociliar, a ramurei I n. trigemen, iar cealaltă parte de n. etmoidal posterior, la fel și de la ramura II a n. trigemen – nn. nazali posteriori și n. nazopalatin.

Analizatorul vizual

Analizatorul vizual este specializat în detectarea, selectarea și interpretarea semnalelor cuprinse într-o arie restrânsă a spectrului electromagnetic (radiații cu lungimea de undă cuprinsă între 375 și 760 nm.).

Procesul vederii cuprinde trei etape: 1 – formarea imaginii optice. Sistemul dioptric al globului ocular asigură formarea în focarul retinian a unei imagini reale, răsturnate și mai mici decât obiectul; 2 – foto-chimio-transducția, realizată de celulele receptoare retiniene, ce absorb fotonii și asigură conversia energiei luminoase în semnal

nervos; 3 – procesarea neuronală a informației, realizată de neuronii dispuși de-a lungul căii optice și în ariile corticale vizuale.

Analizatorul vizual este format din organul văzului reprezentat de globul ocular cu toate anexele sale, calea de conducere și centrul cortical de proiecție, reprezentat de ariile corticale vizuale.

Vederea furnizează peste 90% din informațiile asupra mediului înconjurător, de aceea are o importanță considerabilă nu numai în diferențierea luminozității, formei și culorii obiectelor, dar și în orientarea în spațiu, menținerea echilibrului și a tonusului cortical (atenția).

Ochiul sau organul văzului, *oculus seu organon visus*

Globii oculari împreună cu anexele lor sunt adăpostiți în orbite. Anexele globului ocular sunt:

- **anexele de mișcare:** mușchii extrinseci cu vasele, nervii și tecile lor;
- **anexele de protecție**: pleoape cu cili și supracili, conjunctiva cu glandele lacrimale accesorii, glanda și căile lacrimale, capsula Tenon, corpul adipos al orbitei.

Ochiul, *oculus,* este constituit din globul ocular și nervul optic cu tunicile sale. **Globul ocular,** *bulbus oculi,* are forma unei sfere puțin aplatisate în sens antero-posterior și i se descriu: doi poli – **polul anterior,** *polus anterior,* și **polul posterior,** *polus posterior;* **ecuatorul**, a cărui plan trece la distanță egală de cei doi poli; **meridiane**, ce reprezintă liniile circulare care trec prin cei doi poli.

Polul anterior coincide cu cel mai proeminent sector de pe cornee, iar polul posterior se află puțin mai lateral de locul prin care nervul optic își face apariția din globul ocular. Linia, ce unește aceste două puncte se numește **ax ocular extern,** *axis bulbi externus,* și are o lungime de circa 24 mm. **Axul ocular intern,** *axis bulbi internus,* unește fața posterioară a corneei cu fața anterioară a retinei și este egal cu 21,75 mm. Când axul intern este mai lung, razele de lumină converg într-un focar aflat înaintea retinei și cea mai clară vedere a obiectelor e posibilă numai la o distanță mică. Dacă focarul imaginii este situat anterior de

retină, globul ocular este **miop.** Distanța focală la miopi e mai scurtă decât axul ocular intern.

Dacă axul intern al globului ocular e relativ scurt, razele de lumină după ce s-au refractat converg într-un focar situat în spatele retinei. În asemenea caz vederea la distanță mare e mai clară, decât în apropiere. În acest caz globul ocular este **hipermetrop.** La hipermetropi distanța focală e mai lungă decât axul ocular intern. Înlocuit de două drepte focale, ochiul este **astigmat.** Se mai descrie și **axul optic** al globului ocular, *axis opticus,* care reprezintă distanța de la polul anterior până la **foveola centrală** – regiunea retinei cu cea mai mare acuitate vizuală (fig. 250).

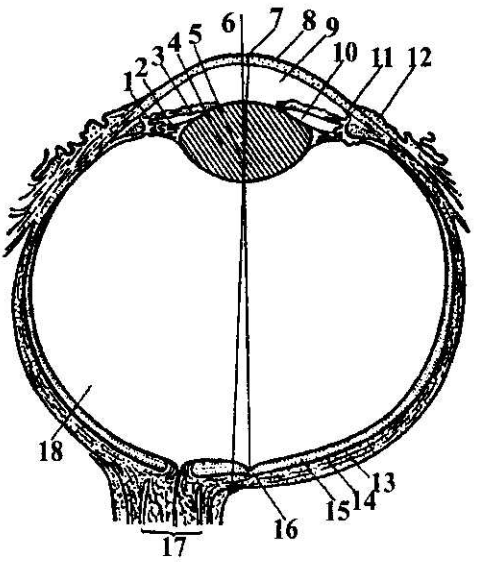

Fig. 250. Structura globului ocular în secțiune sagitală (schemă); 1 – *corpus ciliare;* 2 – *zonula ciliaris;* 3 – *iris;* 4 – *lens;* 5 – *nucleus lentis;* 6 – *axis opticus;* 7 – *axis bulbi externus;* 8 – *cornea;* 9 – *camera anterior bulbi;* 10 – *camera posterior bulbi;* 11 – *sinus venosus sclerae;* 12 – *tunica conjunctiva;* 13 – *sclera;* 14 – *tunica vasculosa bulbi;* 15 – *retina;* 16 – *fovea centralis;* 17 – *n. opticus;* 18 – *corpus vitreum.*

Poziția și menținerea globului ocular în orbită sunt asigurate de:

- aparatul muscular extrinsec și capsula orbitară Tenon;
- corpul adipos al orbitei, ce împiedică deplasarea posterioară a globului ocular;
- pleoapele, nervii și vasele retrobulbare, ce împiedică deplasarea anterioară a globului.

Situația în care globul ocular depășește planul aditusului orbitei poartă numele de **exoftalmie,** iar situația inversă – **enoftalmie.**

Globul ocular este format din două categorii de formaţiuni:

- formaţiuni membranoase, care reprezintă trei tunici concentrice: externă – *tunica fibroasă*; medie – *tunica vasculară* şi internă – *retina* (fig. 250);

- medii transparente şi refringente, care constituie aparatul dioptric: *corneea, cristalinul, umoarea apoasă* şi *corpul vitros*.

Tunica fibroasă a globului ocular, *tunica fibrosa bulbi,* embriologic, structural şi funcţional constituie prelungirea *durei mater* cerebrale. Ea este formată din două porţiuni inegale: una posterioară, numită **scleră,** *sclera,* ce reprezintă 4/5 ale tunicii externe, are o formă sferică, de culoare albă şi cu o grosime de aproximativ 1 mm; una anterioară transparentă, bombată, numită **cornee,** *cornea.* Drept linie limitrofă dintre aceste două porţiuni serveşte **şanţul sclerei,** *sulcus sclerae.*

Pe scleră se inseră muşchii extrinseci ai globului ocular. Ea prezintă orificii pentru vasele sangvine şi limfatice, iar la nivelul polului posterior formează **lama cribriformă,** *lamina cribrosa sclerae,* prin care filetele nervului optic părăsesc globul ocular. În jurul lamei cribroase se găsesc orificiile vaselor şi nervilor ciliari scurţi, care intră în globul ocular.

Sclera este constituită din ţesut conjunctiv dens în a cărei structuri deosebim trei straturi:

- **lama episcleralã,** *lamina episcleralis,* ţesut conjunctiv lax dispus între scleră şi capsula Tenon;

- **ţesutul propriu al sclerei,** *substantia propria sclerae,* cel mai bine reprezentat, alcătuit din fibre colagene, dispuse neregulat, ce realizează o structură rezistentă, cu elasticitate scăzută, opacă;

- **lamina fusca sclerală,** *lamina fusca sclerae,* leagă coroida de scleră embriologic, structural şi funcţional, fiind continuarea arahnoidei cerebrale.

În profunzimea şanţului sclerei se află un canal circular îngust, numit **sinusul venos al sclerei,** *sinus venosus sclerae,* sau canalul Schlemm, în care se scurge umoarea apoasă. Canalul Schlemm comunică cu venele episclerale, în care drenează, în final, umoarea apoasă.

Corneea constituie 1/5 a tunicii fibroase, are o grosime de circa 1 mm şi un diametru de 12 mm. Privită în totalitate, corneea prezintă o

lentilă subțire, cu o **față anterioară,** *facies anterior,* convexă și o **față posterioară,** *facies posterior,* concavă și o circumferință, numită **limbul corneei,** *limbus corneae.*

Trecerea corneei – scleră se face la nivelul limbusului sclero-cornean. Este o zonă de condensare fibroasă, importantă din punct de vedere anatomic, pentru că pe aici se evacuează umoarea apoasă din camerele globului ocular; importantă din punct de vedere chirurgical pentru că pe aici se intervine în operațiile de glaucom și cataractă, zona fiind total nesângerândă.

Porțiunea cea mai proeminentă anterior a corneei se numește **vertex,** *vertex corneae,* și corespunde polului anterior al globului ocular. Fața anterioară a corneei vine în raport cu fața posterioară a pleoapelor și cu aerul atmosferic; fața posterioară formează peretele anterior al camerei anterioare și vine în raport cu umoarea apoasă.

Corneea este avasculară, ca o adaptare la menținerea transparenței. Se hrănește prin difuziune din lichidul lacrimal și umoarea apoasă. Inervația corneei este foarte bogată, stă la baza reflexului cornean și este asigurată de fibre amielinice ale ramurii oftalmice a nervului trigemen.

Tunica vasculară a globului ocular, *tunica vasculosa bulbi,* are origine embriologică și funcții comune cu ale tunicii vasculare cerebrale (*pia mater*), cu care se continuă în jurul nervului optic.

Datorită componentelor structurale, îndeplinește multiple funcții:

- prin conținutul mare de pigment melaninic, constituie o cameră obscură;
- vascularizarea foarte bogată asigură temperatura optimă pentru funcționarea celulelor receptoare;
- asigură nutriția segmentului extern al retinei, epiteliului pigmentar și celulelor receptoare;
- intervine în reglarea presiunii intraoculare;
- prin musculatura netedă asigură reflexul pupilar fotomotor (adaptare) și reflexul de acomodare.

Tunica vasculară a globului ocular este subîmpărțită în trei componente: coroida, corpul ciliar și irisul.

Coroida, *choroidea,* este o membrană fină ce se întinde de la polul posterior până în apropierea corneei, unde se continuă cu corpul ciliar, de-a lungul unei linii festonate, numită *ora serrata.* În partea posterioară este străbătută de nervul optic.

Suprafaţa exterioară a coroidei răspunde în totalitate sclerei, de care este unită prin ţesut conjunctiv lax. În grosimea acestui ţesut conjunctiv se află o serie de lacune, a căror totalitate formează **spaţiul pericoroidian,** *spatium perichoroideum.*

Corpul ciliar, *corpus ciliare,* este porţiunea medie, mai îngroşată, a tunicii vasculare, cuprinsă între *ora serrata* a retinei şi iris. Se prezintă ca un inel a cărui grosime creşte progresiv dinapoi înainte, având în secţiune o formă triunghiulară, cu vârful spre *ora serrata,* aspect accentuat de procesul de acomodare. Porţiunea posterioară, ce reprezintă o zonă de trecere între coroidă şi corpul ciliar, se numeşte **orbiculul ciliar,** *orbiculus ciliaris.*

Corpul ciliar este alcătuit din muşchiul ciliar şi procesele ciliare (fig. 251). **Muşchiul ciliar,** *m. ciliaris,* este constituit din fibre musculare netede, care în majoritatea lor sunt orientate **meridional,** *fibrae meridionales,* cu originea pe marginea corneei şi pe scleră, întreţesându-se în porţiunea

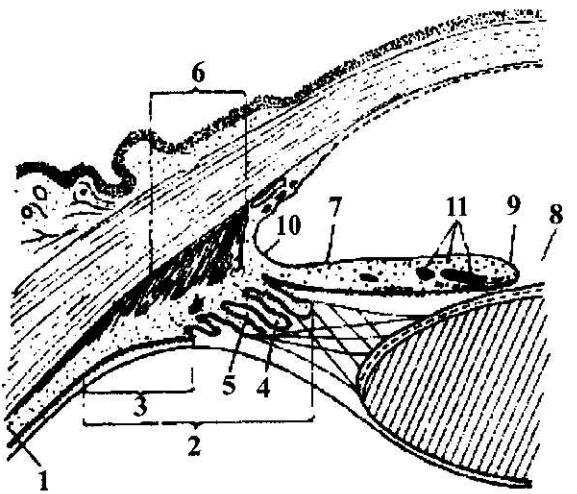

Fig. 251. Structura corpului ciliar şi a irisului: 1 – *choroidea;* 2 – *corpus ciliaris;* 3 – *orbiculus ciliaris;* 4 – *processus ciliares;* 5 – *plicae ciliares (formaţiunile dintre procesele ciliare);* 6 – *m. ciliaris;* 7 – *iris;* 8 – *pupilla;* 9 – *margo pupillaris;* 10 – *margo ciliaris;* 11 – *m. sphincter pupillae.*

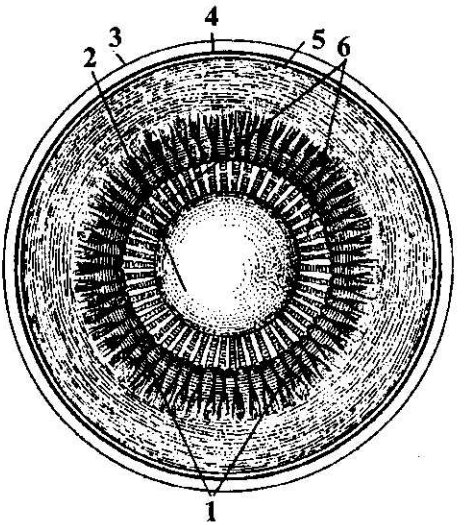

Fig. 252. Irisul, zona ciliară (Zinn) (schemă): 1 – *processus ciliares;* 2 – *lens;* 3 – *sclera;* 4 – *choroidea;* 5 – *retina;* 6 – *zonula ciliaris (Zinni).*

anterioară a coroidei. La contracția lor coroida se deplasează în sens anterior și ca rezultat scade gradul de tensionare a **zonulei ciliare,** *zonula ciliaris,* de care e fixat cristalinul. Ca urmare, capsula cristalinului se relaxează, cristalinul își schimbă curbura, devine mai convex, iar capacitatea lui de refracție crește.

În componența mușchiului mai există și fascicule de fibre circulare și radiale.

Fibrele circulare, *fibrae circulares,* și **fibrele radiale,** *fibrae radiales,* au aceeași origine cu fibrele meridionale; contracția lor, la fel, contribuie la relaxarea aparatului de susținere al cristalinului.

Deci, mușchiul ciliar are un rol important în procesele de acomodare, intervenind asupra cristalinului prin ligamentul suspensor (zonula Zinn), inserat pe fața externă a capsulei cristalinului (fig. 252, 253).

Acomodarea. Acomodarea este schimbarea unghiului de refracție a cristalinului în dependența de depărtarea obiectu-

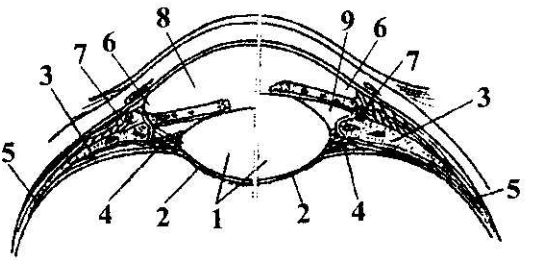

Fig. 253. Cristalinul și corpul ciliar. Aparatul de acomodare al globului ocular: 1 – *lens;* 2 – *capsula lentis;* 3 – *m. ciliaris;* 4 – *zonula ciliaris;* 5 – *choroidea;* 6 – *angulus iridocornealis;* 7 – *lig. pectinatum;* 8 – *camera anterior bulbi;* 9 – *camera posterior bulbi.*

lui privit. Ea permite de a forma pe retină o imagine clară a obiectului ce se află între infinit şi ochi.

Punctul cel mai îndepărtat, care poate fi văzut clar, fără acomodare, poartă numele de **punctul remotum,** iar punctul cel mai apropiat, văzut clar prin folosirea maximului de acomodare poartă numele de **punct proxim.** Distanţa dintre cele două puncte este numită de **parcursul acomodaţiei.**

Amplitudinea acomodativă variază, de asemenea, cu vârsta, ca urmare a pierderii progresive a elasticităţii cristalinului. Acomodarea se produce prin participarea a trei elemente: cristalin, corp ciliar şi zonulă. Prin contracţia muşchiului ciliar zonula se relaxează, detensionând capsula cristaliniană. Modificările de curbură ale cristalinului se produc în regiunea centrală. Creşterea diametrului antero-posterior produce o creştere a indicelui de refracţie a cristalinului acomodat, determinată de structura sa lamelară.

Procesele ciliare, *processus ciliares,* reprezentate de 70-80 de formaţiuni de formă piramidală triunghiulară, dispuse meridional, sunt formate de către vasele sangvine şi alcătuiesc **coroana ciliară,** *corona ciliaris.* Procesele ciliare au baza anterior, în apropierea rădăcinii irisului, şi vârful posterior, la *ora serrata.* Fiind echivalente plexurilor coroide cerebrale, intervin în formarea umorii apoase. Umoarea apoasă este secretată în camera posterioară şi trece, prin pupilă, în camera anterioară de unde se filtrează în canalul Schlemm.

La nivelul unghiului irido-cornean, circulaţia lichidului se face în mod normal din camera anterioară spre canalul Schlemm, pentru că presiunea intraoculară este superioară presiunii venoase episclerale.

Irisul, *iris,* reprezintă segmentul cel mai anterior al tunicii vasculare, vizibil prin corneea transparentă, dispus în plan frontal, separând camera anterioară de cea posterioară. În centrul irisului se află un orificiu rotund – **pupila,** *pupilla,* care funcţionează ca o diafragmă ce reglează cantitatea de lumină ce ajunge la retină: se îngustează la o lumină mai puternică şi invers, se dilată la întuneric.

Irisul prezintă două feţe şi două margini. **Faţa anterioară,** *facies anterior,* delimitează înapoi camera anterioară, venind în raport cu

umoarea apoasă. Coloraţia ei depinde de cantitatea de pigment pe care o conţine; **faţa posterioară,** *facies posterior,* de culoare neagră, indiferent de pigmentaţia feţei anterioare, este îndreptată spre cristalin şi camera posterioară. Circumferinţa mică a irisului, ce circumscrie orificiul pupilar, se numeşte **marginea pupilară,** *margo pupillaris;* circumferinţa mare se continuă cu corpul ciliar şi este denumită **marginea ciliară,** *margo ciliaris.* Marginea ciliară se uneşte cu corpul ciliar şi cu sclera prin **ligamentul pectinat,** *lig. pectinatum iridis,* care completează **unghiul iridocorneal,** *angulus iridocornealis,* format între iris şi cornee (fig. 253).

Stroma conjunctivă a irisului este alcătuită din fibre elastice de colagen, conţine vase sangvine, nervi şi fibre musculare netede, ce intervin în reflexele pupilare. Fibrele musculare netede din structura irisului sunt dispuse:

- circular, **muşchiul sfincter al pupilei,** *m. sphincter pupillae,* inervat de fibre parasimpatice de la nervul oculomotor;

- radiar, **muşchiul dilatator al pupilei,** *m. dilatator pupillae,* ce are o inervaţie simpatică (fig. 254).

Culoarea irisului variază de la individ la individ şi depinde de cantitatea de pigment conţinută în stratul epitelial posterior. Când acesta se găseşte în cantitate mică, irisul are o culoare albastră, iar dacă cantitatea de pigment creşte culoarea irisului devine verde, cenuşie, brună sau neagră.

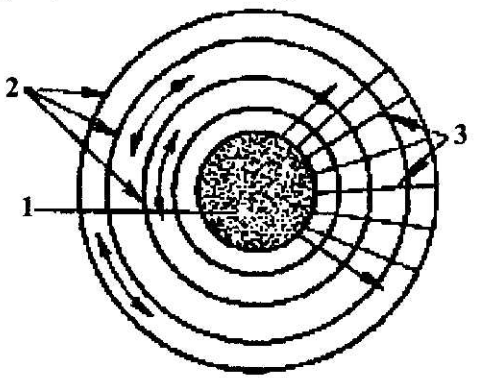

Fig. 254. Schema muşchilor irisului:
1 – pupila; 2 – muşchi circulari;
3 – muşchi radiari.

Rolul irisului. Irisul îndeplineşte următoarele funcţii:

- participă la producerea umoarei apoase;

- prin dilatare şi contractarea vaselor sangvine participă la menţinerea constantei de t° şi la circulaţia umoarei apoase;

- serveşte la dozarea luminii care ajunge la retină (adaptare); la variaţii ale intensităţii iluminării, pupila reacţionează prin mioză sau midriază, jocul pupilei fiind asigurat de sistemul nervos vegetativ parasimpatic şi simpatic;

- împiedică trecerea luminii prin părţile periferice ale cristalinului, reducând astfel aberaţiile;

- prin micşorarea pupilei, adâncimea focarului ocular creşte.

Tunica internă a globului ocular, *tunica interna bulbi,* sau **retina,** *retina* (fig. 250), este membrana fotosensibilă, responsabilă de recepţia şi transformarea stimulilor luminoşi în influx nervos. Ea aderă strâns la tunica vasculară pe toată întinderea ei, de la nivelul nervului optic până la marginea pupilară.

În componenţa retinei se disting două straturi: un strat extern **pigmentar,** *stratum pigmentosum,* şi un strat intern, nepigmentar, fotosensibil **nervos,** *stratum nervosum.* Din punct de vedere morfologic şi funcţional, la retină se disting două regiuni: retina vizuală sau **partea optică a retinei,** *pars optica retinæ,* situată posterior de *ora serrata* şi retina oarbă, reprezentată de **partea ciliară a retinei,** *pars ciliaris retinae,* şi **partea iridiană,** *pars iridica retinae,* lipsite de elemente fotoreceptoare (fig. 255).

Examinată oftalmoscopic, retina prezintă o culoare roză, determinată de bogăţia vasculară a coroidei. Pe viu, în sectorul posterior al retinei se observă o pată de culoare albuie, cu diametru de circa 1,7 mm – **discul nervului optic,**

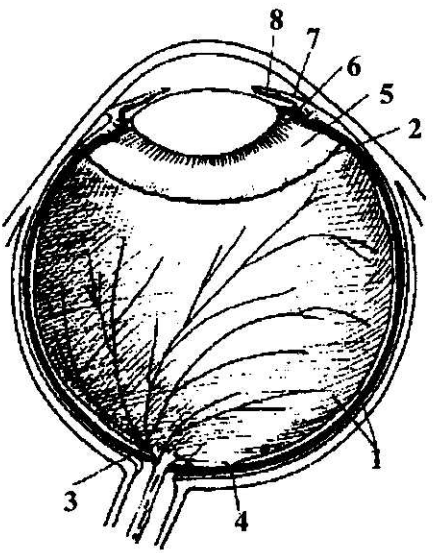

Fig. 255. Structura retinei (schemă): 1 – *pars optica retinæ;* 2 – *ora serrata;* 3 – *discus n. optici;* 4 – *fovea centralis;* 5 – *pars ciliaris retinæ;* 6 – *zonula ciliaris (Zinn);* 7 – *spaţia zonularia (Petit);* 8 – *pars iridica retinæ.*

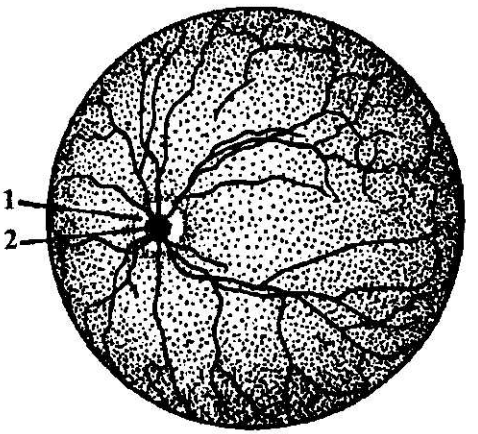

Fig. 256. Faţa interioară a globului ocular, în porţiunea lui posterioară (fund de ochi): 1 – *discus n. optici;* 2 – *a. et vv. centrales retinae.*

discus nervi optici, având o depresiune în centru – foseta papilei, *excavatio disci.* Discul reprezintă locul de ieşire a nervului optic din globul ocular şi de intrare şi ieşire a vaselor centrale ale retinei (fig. 256). În regiunea discului optic nu există elemente fotosensibile (bastonaşe şi conuri) şi mai este numită **pata oarbă.** În centrul discului se observă **artera centrală a retinei,** care se împarte în ramură superioară şi inferioară, fiecare dând naştere unei ramuri nazale şi temporale. Arterele sunt însoţite de vene omonime de culoare mai închisă. Starea vaselor retiniene este identică cu a vaselor cerebrale, deci oftalmoscopia este mijlocul cel mai simplu de investigaţie a circulaţiei cerebrale.

Circulaţia retiniană este de tip terminal, obstrucţia unei artere ducând la leziuni definitive, cu afectarea severă a acuităţii vizuale.

Inferior şi lateral de discul optic se află **pata galbenă,** *macula lutea,* zonă în care retina are cea mai mică grosime. La acest nivel există numai celule cu con ce asigură acuitatea vizuală maximă. În centru maculei se află o adâncitură de 1,5 mm^2 – **foseta centrală,** *fovea centralis.*

În structura retinei se descriu 10 straturi (fig. 257) în care se întâlnesc trei tipuri de celule funcţionale, aflate în relaţii sinaptice: celule fotoreceptoare, cu prelungiri în formă de con şi de bastonaş, celule bipolare şi celule multipolare. Se mai găsesc celule de susţinere şi celule de asociaţie.

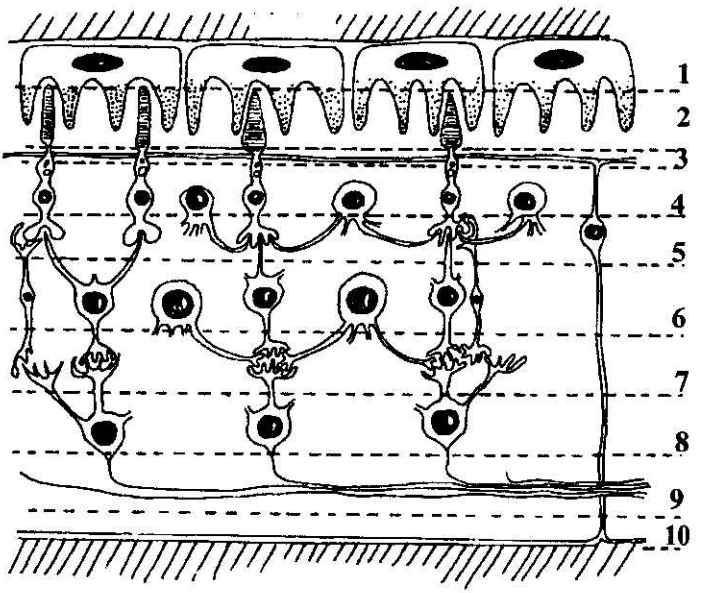

Fig. 257. Straturile retinei (schemă): 1 – stratul celulelor pigmentare; 2 – stratul conurilor şi bastonaşelor; 3 – membrana limitantă externă; 4 – stratul granular extern; 5 – stratul plexiform extern; 6 – stratul granular intern; 7 – stratul plexiform intern; 8 – stratul celulelor multipolare; 9 – stratul fibrelor nervului optic; 10 – membrana limitantă internă.

Celulele cu bastonaşe sunt celule nervoase modificate, în număr de circa 125 milioane. Sunt mai numeroase spre periferia retinei optice; în pata galbenă numărul lor este mai mic, iar în foseta centrală lipsesc. Bastonaşele sunt adaptate pentru vederea nocturnă, la lumină slabă. Mai multe celule cu bastonaşe fac sinapsă cu o celulă bipolară şi mai multe celule bipolare fac sinapsă cu o celulă multipolară; deci la o celulă multipolară corespund circa 90-180 celule cu bastonaşe.

Celulele cu conuri, de asemenea, sunt celule nervoase modificate, în număr de 6-7 milioane, fiind mai numeroase în *pata galbenă*; în foseta centrală există numai celule cu conuri. Fiecare celulă cu con din fovea centrală face sinapsă cu o singură celulă bipolară, iar aceasta

cu o singură celulă multipolară. Conurile sunt adaptate pentru vederea diurnă, colorată, la lumină intensă.

Mediile refrigente ale globului ocular

Mediile refrigente ale globului ocular sunt reprezentate de: cornee, cristalin, umoarea apoasă şi corpul vitros. Aceste medii au rolul de a refracta razele de lumină şi constituie sistemul dioptric al ochiului.

Cristalinul, *lens* (fig. 258), are forma unei lentile biconcave, transparente, localizată între iris anterior şi corpul vitros posterior, cu diametrul vertical de 10 mm, iar cel anteroposterior de 5 mm. În acomodare diametrul anteroposterior creşte până la 8 mm. I se descriu două feţe: **faţa anterioară,** *facies anterior,* şi **faţa posterioară,** *facies posterior,* ce se sprijină pe fosa hialoidă a corpului vitros, de care e solidarizat printr-un ligament.

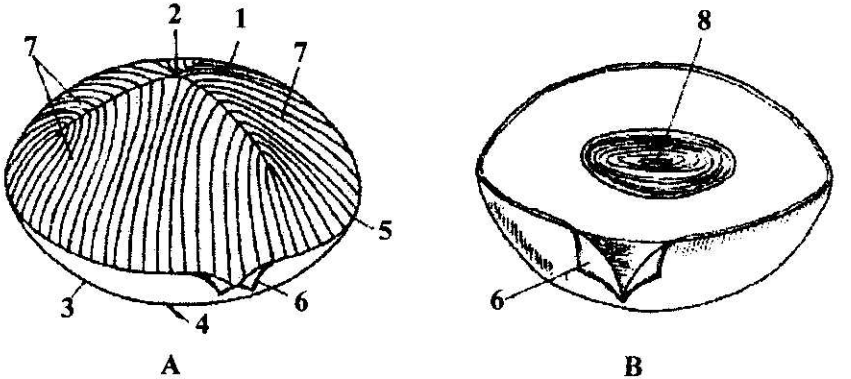

Fig. 258. Structura cristalinului (schemă); A – aspect exterior; B – în secţiune: 1 – *facies anterior lentis;* 2 – *polus anterior lentis;* 3 – *facies posterior lentis;* 4 – *polus posterior lentis;* 5 – *equator lentis;* 6 – *capsula lentis;* 7 – *fibrae lentis;* 8 – *nucleus lentis.*

Punctele proeminente ale celor două feţe poartă numele de **poli: polul anterior,** *polus anterior,* şi **polul posterior,** *polus posterior.* Linia convenţională care uneşte aceşti doi poli este numită **axul cristalinului,** *axis lentis,* şi coincide cu axul optic al globului ocular. Marginea

circulară poartă denumirea de **ecuatorul cristalinului,** *equator lentis.* În jurul ecuatorului se inseră fibrele **zonulei ciliare Zinn,** *fibrae zonulares* (ligamentul suspensor al cristalinului), ce leagă cristalinul de corpul ciliar.

Cristalinul este amplasat într-o **capsulă,** *capsula lentis,* de natură elastică, numită **cristaloidă. Substanța cristalinului,** *substantia lentis,* incoloră, densă, nu conține vase sangvine, limfatice și nervi, nutriția sa făcându-se prin difuziune de la vasele proceselor ciliare și de la umoarea apoasă. Ea este mai moale la periferie, unde formează **cortexul cristalinului,** *cortex lentis,* și cu o consistență mai mare în partea centrală, unde formează **nucleul cristalinului,** *nucleus lentis.*

Unitățile structurale ale acestei substanțe sunt **fibrele cristalinului,** *fibrae lentis.* Procesul de formare a acestor fibre durează toată viața, ducând la creșterea densității și scăderea elasticității. În jurul vârstei de 40 de ani, ca urmare a scăderii elasticității, se instalează o tulburare de acomodare. Opacifierea cristalinului poartă numele de **cataractă.**

Zonula ciliară, care suspendă cristalinul în poziția sa, este o membrană inelară ce se întinde de la *ora serrata* până la ecuatorul cristalinian. Ea este constituită din **fibre zonulare,** *fibrae zonulares,* dispuse radiar față de cristalin. Cele mai multe se inseră pe fața anterioară a capsulei cristaliniene, imediat înaintea ecuatorului, mai puține – pe fața posterioară. Între cele două categorii de fibre se delimitează un canal circular în jurul ecuatorului, cunoscut sub numele de **spațiile zonulare,** *spatia zonularia,* sau **canalul lui Ptit.** El conține umoare apoasă și comunică cu camera posterioară a bulbului ocular.

Zonula ciliară are un rol important, intervenind pasiv în procesul de acomodare al cristalinului. Rolul activ în acest proces îi revine mușchiului ciliar. La contractarea acestui mușchi coroida se deplasează înainte, corpul ciliar se apropie de ecuatorul cristalinului, zonula ciliară se relaxează, iar cristalinul revine la forma sa inițială – crește diametrul anteroposterior, cristalinul devine mai bombat, crește capacitatea lui de refracție. În urma relaxării mușchiului ciliar, zonula ciliară se întinde, iar cristalinul devine mai plat – capacitatea lui de refracție scade.

Deci, cristalinul este organul activ al acomodării. Odată cu înain-

tarea în vârstă, el îşi pierde elasticitatea şi plasticitatea ca rezultat al sclerozei progresive, iar în unele cazuri devine opac, stare desemnată ca cataractă senilă. Procesul de natură degenerativă, modificarea esenţială constând în coagularea progresivă a proteinelor sub acţiunea prelungită asupra lor a razelor ultraviolete şi infraroşii, pe care cristalinul le reţine din razele luminoase.

Modificarea curburii cristalinului, pentru formarea imaginii pe retină, în raport cu distanţa la care privim un obiect, poartă numele de **acomodare vizuală**. Acomodarea se datorează elasticităţii cristalinului, aparatului suspensor al acestuia şi muşchiului ciliar (fig. 253). Organul activ al acomodării este muşchiul ciliar. Când privim obiecte la distanţă mare, muşchiul ciliar este relaxat, iar zonula Zinn tensionată. Aceasta pune în tensiune cristaloida (capsula cristalinului), comprimând cristalinul care devine plat. Ca urmare, raza de curbură a acestuia creşte, iar puterea de convergenţă scade la valoarea minimă. Aceasta este acomodarea la distanţă, care permite ochiului să vadă clar, fără efortul muşchiului ciliar, obiecte situate la distanţe mai mari de 6 metri. Când privim obiecte aflate la o distanţă mai mică de 6 metri, muşchiul ciliar se contractă şi relaxează zonula Zinn. Tensiunea capsulei scade, iar datorită elasticităţii cristalinul se bombează. Ca urmare, puterea de convergenţă creşte până la valoarea sa maximă.

Cu vârsta puterea de convergenţă scade, deoarece cristalinul devine mai gros şi mai puţin elastic. Din acest motiv, puterea de acomodare a cristalinului scade şi la vârsta de 70 ani nu se mai acomodează, nici pentru vederea de aproape şi nici pentru cea la distanţă.

În afară de acomodarea pentru distanţă, ochiul cu ajutorul irisului face şi o **adoptare faţă de intensitatea luminii,** care pătrunde în globul ocular prin pupilă. Pupila se poate mări sau micşora cu ajutorul muşchilor dilatatori sau muşchilor sfincteri, după cum lumina este mai puţin intensă, sau, dimpotrivă, este prea puternică. Acomodarea pentru distanţă şi la lumină se realizează prin intermediul nervului ciliar, care produce contracţia muşchiului ciliar, prin fibrele parasimpatice ale nervului oculomotor, care acţionează asupra muşchilor circulari ai irisului şi micşorează pupila (mioză), precum şi prin fibrele

simpatice, care acţionează asupra muşchilor dilatatori şi măresc pupila (midriază).

Acomodarea faţă de distanţă şi faţă de lumină impune mişcări reflexe, care sunt involuntare şi spontane.

Umoarea apoasa, *humor aquosus*

Umoarea apoasă este un lichid incolor, transparent, formată la ultrafiltraţia sângelui prin pereţii proceselor ciliare şi a vaselor corpului ciliar. De la nivelul acestora, umoarea este vărsată într-un sistem de spaţii, situate anterior cristalinului, şi care se numesc camerele bulbului ocular (fig. 250, 253).

Camera anterioară a bulbului ocular, *camera anterior bulbi,* este spaţiul delimitat anterior de cornee şi posterior de iris. Locul de întâlnire al celor doi pereţi sau circumferinţa camerii anterioare, este o regiune deosebit de importantă şi reprezintă aşa-numitul **unghi iridocornean,** *angulus iridocornealis.* Acest unghi este închis de un sistem de fibre care poartă denumirea de **ligament pectinat,** *lig. pectinatum iridis,* şi reprezintă o reţea trabeculară, care pătrunde în iris şi serveşte la inserţia fibrelor muşchiului ciliar; el formează şi peretele posterior al sinusului venos al sclerei. Trabeculele, care formează ligamentul, circumscriu între ele un sistem de spaţii care comunică, pe de o parte, cu camera anterioară şi, pe de alta, cu sinusul venos; acestea sunt **spaţiile unghiului iridocornean,** *spatia anguli iridocorneales,* sau spaţiile lui Fontana, care reprezintă una din căile de evacuare a umorii apoase.

Camera posterioară, *camera posterior bulbi,* este mai mică şi cuprinsă între iris din partea anterioară, şi cristalin, din cea posterioară.

Umoarea apoasă produsă la nivelul proceselor ciliare pătrunde în camera posterioară de unde, prin spaţiile zonulare sau canalul lui Ptit, prin pupilă trece în camera anterioară. De la acest nivel, prin spaţiile unghiului iridocorneal (spaţiile lui Fontana), umoarea apoasă se scurge în sinusul venos al sclerei, sau canalul lui Schlemm, de unde se resoarbe în venele sclerei (fig. 259).

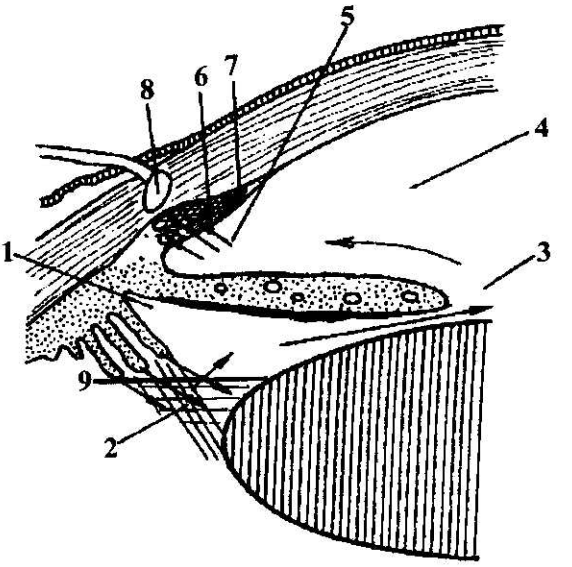

Fig. 259. Circulația umorii apoase (schemă): 1 – *camera posterior bulbi;* 2 – *spatia zonularia (Petit);* 3 – *pupilla;* 4 – *camera anterior bulbi;* 5 – *angulus iridocornealis;* 6 – *lig. pectinatum;* 7 – *spatia anguli iridocornealis (Fontana);* 8 – *sinus venosus sclerae (Schlemm);* 9 – *processus ciliares.*

Între cantitatea de umoare apoasă formată și cea resorbită în venele sclerei se menține un echilibru constant, cu o presiune normală de 23 mm Hg. Când se produce o obstrucție în resorbția ei la nivelul venelor sclerei, presiunea intraoculară crește prin formarea continuă normală a umorii apoase, conducând la boala denumită **glaucom,** principala cauză de orbire la ora actuală. Umoarea apoasă asigură nutriția cristalinului și a corneei, formațiuni avasculare.

Corpul vitros, *corpus vitreum,* are o formă sferoidă, cu consistență gelatinoasă, transparent, așezat într-un spațiu delimitat de retină, zonula ciliară și fața posterioară a cristalinului, numit **camera vitroasă a bulbului,** *camera vitrea bulbi.* În partea sa anterioară, corpul vitros este ușor deprimat, formând o depresiune pentru cristalin, denumită **fosa hialoidă,** *fossa hyaloidea.*

Organul proaspăt este ferm gelatinos și fără structură aparentă. După fixare, se pune în evidență o rețea fibrilară, numită **stromă vitroasă,** *stroma vitreum,* ale cărei interstiții sunt umplute cu un lichid apos și clar, numit **umoare vitroasă,** *humor vitreus.* La periferia corpului vitros se observă o pătură superficială subțire, cu o consistență ceva mai accentuată, denumită impropriu **membrană vitroasă,** *membra-*

na vitrea. Între discul nervului optic şi polul posterior al cristalinului, substanţa corpului vitros este mult mai fluidă, astfel se alcătuieşte un traiect, denumit impropriu **canal hialoidian,** *canalis hyaloideus* – prin care trece, în timpul dezvoltării embrionare, artera hialoidiană, ramură a arterei centrale a retinei (fig. 260).

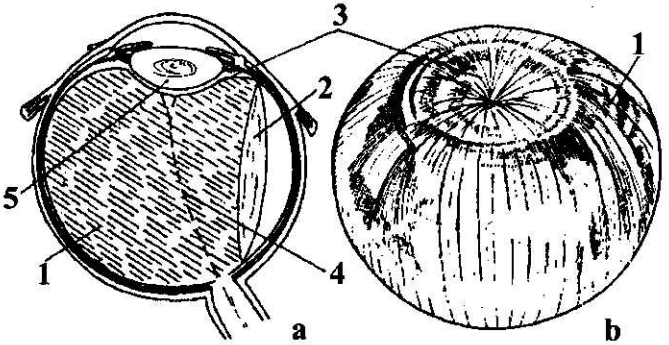

Fig. 260. Structura corpului vitros al globului ocular (schemă). a – în secţiune; b – corpul vitros: 1 – *membrana vitrea;* 2 – *corpus vitreum;* 3 – *fossa hyaloidea;* 4 – *canalis hyaloideus;* 5 – *lens.*

Structurile accesorii ale ochiului, *structurae oculi accessoriae,* sunt reprezentate de: aparatul de fixare al globului ocular (componentul musculo-fascio-capsular, periostul orbitei, teaca bulbului, corpul adipos), muşchii bulbului, sprâncenele, pleoapele, tunica conjunctivă şi aparatul lacrimal.

Aparatul de fixare al globului ocular

Globul ocular este localizat în partea anterioară, mai largă, a orbitei. Din interior pereţii orbitei sunt acoperiţi de **periorbită,** *periorbita,* sau periostul orbitei, uşor decolabil de pereţii osoşi, cu excepţia suturilor, intrării în orbită şi în regiunea canalului optic. Periorbita fuzionează cu pahimeningele encefalului în regiunea canalului optic şi a fisurii orbitale superioare. Fisura orbitală inferioară este închisă cu un strat subţire de ţesut muscular neted, **muşchiul orbital,** *m. orbitalis.*

Posterior de globul ocular se află ţesutul adipos ce formează **corpul adipos al orbitei,** *corpus adiposum orbitae,* separat de globul ocular printr-o lamelă fibroelastică, numită **teaca globului ocular,** *vagina bulbi,* sau capsula Tenon. Teaca globului este formată din două foiţe, la fel cu membranele seroase: o foiţă interioară, bulbară, foarte subţire care aderă intim de scleră, şi o foiţă exterioară, orbitară, mai groasă, ce o îmbracă concentric pe prima. Cele două foiţe se apropie mult în partea anterioară, fuzionând în apropierea limbului corneei. Între cele două foiţe este delimitat **spaţiul episcleral,** *spatium episclerale,* ocupat de numeroase travee conjunctive, care-l transformă într-un sistem lacunar prin care circulă lichid interstiţial. Acest spaţiu se prezintă asemenea cavităţi articulare, în care la contracţia muşchilor, bulbul ocular se mişcă în diferite direcţii.

Capsula lui Tenon divide orbita în două loje: loja precapsulară, ce conţine globul ocular, şi loja retrocapsulară sau retrobulbară, ce conţine atât formaţiuni destinate globului ocular, cât şi formaţiuni de tranzit, îndreptate la regiunile învecinate.

Teaca bulbului este străbătută de nervul optic, de arterele şi nervii ciliari, precum şi de muşchii globului ocular. Fasciile musculare reprezintă prelungiri pe care teaca bulbului le trimite fiecărui muşchi. Astfel, complexul musculo-fasciocapsular format joacă un rol deosebit în procesul de mişcare şi fixare a globului ocular. Punctul de sprijin la această fixare îl reprezintă: anterior – periostul, cu care în regiunea aditusului orbitei este concrescută capsula Tenon, şi posterior – inelul tendinos, concrescut cu periostul canalului optic.

Din partea anterioară orbita, cu toate formaţiunile sale, este închisă parţial de **septul orbital,** *septum orbital,* care începe de la periostul marginilor superioară şi inferioară ale orbitei şi se inseră pe cartilajele pleoapei superioare şi inferioare, iar în regiunea unghiului medial al ochiului – cu ligamentul palpebral medial. Prin septul orbital trec vase sangvine şi nervi.

Muşchii globului ocular. Sunt şapte muşchi striaţi aşezaţi în orbită: şase sunt ataşaţi globului ocular şi îi reglementează motalitatea; cel de al şaptelea serveşte la ridicarea pleoapei superioare.

Dintre cei şase muşchi, patru au o direcţie anteroposterioară şi sunt denumiţi drepţi: **superior, inferior, medial şi lateral,** *mm. recti superior, inferior, medialis et lateralis;* ceilalţi doi au o direcţie oblică faţă de axul sagital al globului ocular, fapt pentru care au fost numiţi muşchi oblici: **superior şi inferior,** *mm. obliquus superior et inferior* (fig. 261).

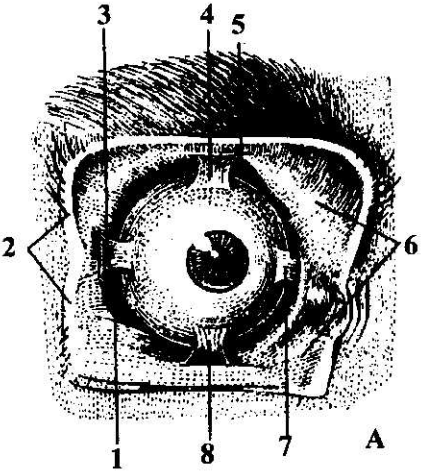

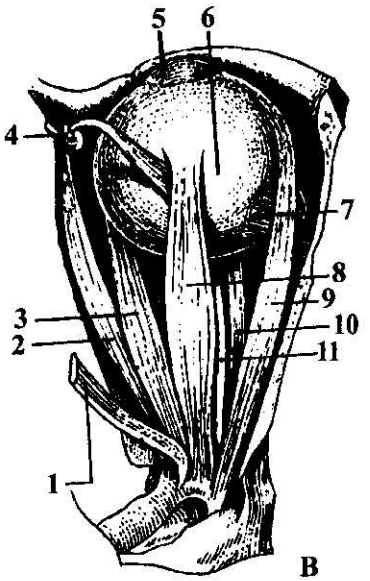

Fig. 261. Muşchii globului ocular.
A – aspect anterior: 1 – *m. obliquus inferior;* 2 – *capsula bulbi (Tenoni);* 3 – *m. rectus lateralis;* 4 – *m. rectus superior;* 5 – *m. obliquus superior;* 6 – *fascia bulbi (Tenoni);* 7 – *m. rectus medialis;* 8 – *m. rectus inferior.*
B – aspect superior: 1 – *m. levator palpebrae superior;* 2 – *m. obliquus superior;* 3 – *m. rectus medialis;* 4 – *trochlea;* 5 – *cornea;* 6 – *sclera;* 7 – *m. obliquus inferior;* 8 – *m. rectus superior;* 9 – *m. rectus lateralis;* 10 – *m. rectus inferior;* 11 – *n. opticus.*

Toţi cei patru muşchi drepţi, împreună cu oblicul superior şi cu ridicătorul pleoapei superioare, se inseră la vârful orbitei prin intermediul unei formaţiuni tendinoase inelare, numită **inelul tendinos comun,** *anulus tendineus communis,* sau tendonul lui Zinn, care are aspectul unei pâlnii situate în dreptul canalului optic. El este sudat cu teaca nervului optic. Inelul circumscrie un orificiu ovalar cu două compartimente: unul supe-

rior – situat în dreptul canalului optic prin care trece nervul optic şi artera oftalmică; unul inferior, corespunzător fisurii orbitale, care asigură tranzitul nervilor oculomotor, abducens, nazociliar.

Celelalte elemente, care pătrund în orbită prin fisura orbitală superioară – venele oftalmice şi nervii trohlear, lacrimal şi frontal – trec în afara inelului tendinos.

De la locul de origine, fiecare muşchi drept se îndreaptă înainte, de-a lungul peretelui corespunzător al orbitei, şi după ce perforează teaca globului ocular, cu tendoanele lor scurte se întreţes în scleră înaintea ecuatorului.

Muşchiul oblic superior, pornind de la inelul tendinos, trece printre muşchii drepţi superior şi medial, la nivelul fosei trohleare continuă cu un tendon subţire, învelit într-o teacă sinovială, care, aruncându-se peste trohlee, se inseră pe partea superolaterală a globului ocular, posterior de ecuator.

Muşchiul oblic inferior, cel mai scurt dintre muşchii globului ocular, ia naştere de pe planşeul orbitei, imediat lateral de orificiul superior al canalului nazolacrimal, trece pe sub globul ocular şi muşchiul drept inferior, şi se inseră pe scleră în partea inferolaterală a globului ocular, posterior de ecuator.

Toate mişcările globului ocular pot fi descrise în raport cu trei axe convenţionale principale:

- în jurul axului vertical au loc mişcări de lateralitate, prin care creştetul corneei este deplasat medial sau lateral; mişcări realizate de muşchii drepţi lateral şi medial;

- în jurul axului transversal sunt posibile mişcări de ridicare şi de coborâre ale creştetului corneei, realizate de muşchii drepţi superior şi inferior;

- în jurul axului sagital se desfăşoară mişcări de rotaţie la contracţia muşchilor oblici superior şi inferior; muşchiul oblic superior întoarce globul ocular şi pupila în jos şi lateral, iar cel inferior – în sus şi lateral.

Mişcările celor doi globi oculari nu se efectuează independent unul de celălalt, ci împreună, într-o strânsă interdependenţă. Mişcarea de lateralitate se efectuează prin contracţia dreptului lateral de la un ochi,

împreună cu dreptul medial al ochiului opus; mişcarea de convergenţă a ochilor se realizează prin contracţia ambilor muşchi drepţi mediali; mişcarea în sus se realizează prin contracţia muşchilor drepţi superiori şi a celor oblici inferiori; mişcarea în jos – prin contracţia drepţilor inferiori şi a oblicilor superiori.

Sprânceana, *supercilium*

Sprâncenele sunt două proeminenţe musculocutanate, arcuite şi acoperite cu fire de păr, dispuse transversal la limita dintre frunte şi pleoapele superioare. Au rolul să împiedice scurgerea sudorii pe globul ocular.

În structura sprâncenelor intră, de la suprafaţă spre profunzime, următoarele straturi:

- pielea, cu fire de păr mai dezvoltate ca în regiunile învecinate;
- stratul subcutanat sărac în ţesut adipos;
- stratul muscular format din: porţiunea frontală a muşchiului occipitofrontal, orbicularul ochiului, corugatorul sprâncenei şi depresorul sprâncenei.

Pleoapele, *palpebrae*

Pleoapele sunt două cute musculomembranoase, pentru fiecare glob ocular, dispuse în plan frontal. Ele sunt formaţiuni active cu mişcări voluntare şi involuntare, asigurând distribuirea uniformă a lichidului lacrimal pe faţa anterioară a globului ocular. În afară de aceasta, la clipire lichidul lacrimal este deplasat de la unghiul extern al ochiului spre cel intern. La închiderea ochilor, pleoapele acoperă globul ocular în întregime, asigurând astfel protecţia lui.

Distingem **pleoapa superioară,** *palpebra superior,* şi **pleoapa inferioară,** *palpebra inferior.* Fiecare din ele prezintă două feţe, două margini şi două extremităţi (fig. 262).

Faţa anterioară, *facies anterior palpebrae,* este convexă, acoperită cu piele fină, conţinând glande sudoripare şi sebacee. **Faţa posterioară,** *facies posterior palpebrae,* este concavă, căptuşită cu conjunctivă, şi se mulează pe globul ocular.

Extremităţile omonime ale pleoapelor se unesc şi formează comisurile palpebrale: **comisura medială,** *commissura medialis palpebrarum,* şi **comisura laterală,** *commissura lateralis palpebrarum.*

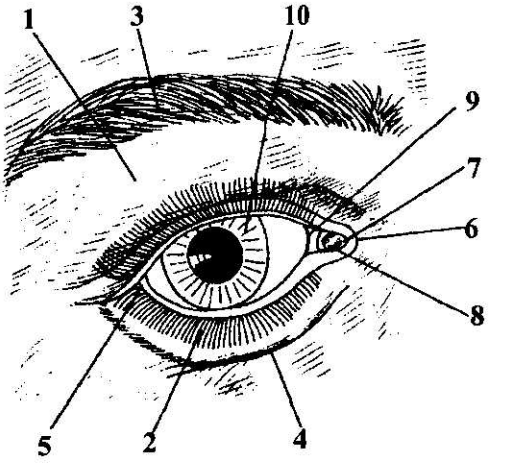

Fig. 262. Pleoapele şi conjunctiva: 1 – *palpebra superior;* 2 – *palpebra inferior;* 3 – *supercilium;* 4 – *sulcus infraorbitalis;* 5 – *angulus oculi lateralis;* 6 – *angulus oculi medialis;* 7 – *lacus lacrimalis;* 8 – *caruncula lacrimalis;* 9 – *plica semilunaris conjunctivae;* 10 – *bulbus oculi.*

Marginea aderentă a pleoapelor răspunde bazei orbitei. Marginea liberă a pleoapelor este împărţită printr-o mică proeminenţă, numită papila lacrimală, în două porţiuni inegale:

- porţiunea medială sau lacrimală, foarte scurtă, lipsită de cili;
- porţiunea laterală sau ciliară, reprezintă circa 6/7 din margine; este plană şi prezintă două muchii:

- **limbul palpebral anterior,** *limbus anterior palpebrae,* caracterizat prin prezenţa **cililor** sau genelor, *cilia,* cu rol de protecţie, se implantează de-a lungul ei în 2-3 rânduri. Acestea sunt fire de păr cu o oarecare rigiditate; în teaca lor se deschid canalele excretoare ale **glandelor ciliare,** *glandulae ciliares,* glande sebacee puţin dezvoltate;
- **limbul palpebral posterior,** *limbus posterior palpebrae,* înaintea căruia se află un şir de 25-30 orificii punctiforme, care reprezintă deschiderile **glandelor tarsale,** *glandulae tarsales,* sau glandele lui Meibomius. Acestea sunt glande sebacee bine dezvoltate, situate în grosimea membranei tarsale.

Marginile libere ale pleoapelor circumscriu **fanta palpebrală,** *rima palpebrarum.* Prin întâlnirea marginilor libere ale pleoapelor la nive-

lul comisurilor palpebrale, la cele două extremităţi ale fantei se formează unghiurile ochiului: **unghiul lateral,** *angulus oculi lateralis,* şi cel **medial,** *angulus oculi medialis,* acestea din urmă delimitând **lacul lacrimal,** *lacus lacrimalis.* În porţiunea medială a lacului lacrimal se află **caruncula lacrimală,** *caruncula lacrimalis.* Pe marginea liberă a ambelor pleoape, alături de unghiul medial al ochiului, lateral de lacul lacrimal, se află câte o proeminenţă mică – **papila lacrimală,** *papilla lacrimalis,* prevăzută la vârf cu un orificiu punctiform – **punctul lacrimal,** *punctum lacrimale.*

Structural, pleoapa este alcătuită din şapte planuri, care se suprapun în ordine de la suprafaţă spre profunzime astfel; pielea, pătura laxă subcutanată, pătura musculară striată, pătura submusculară, pătura fibroasă, pătura musculară netedă şi pătura mucoasă.

Pielea pleoapelor este extrem de fină şi mobilă. Pătura musculară striată este reprezentată de muşchiul orbicular al ochiului cu cele trei porţiuni ale sale – orbitală, palpebrală, lacrimală. Palpebra superioară mai conţine şi **muşchiul ridicător al palpebrei superioare,** *m. levator palpebrae superioris.*

Pătura fibroasă reprezintă un ţesut conjunctiv fibros dens, numită membrana tarsală, ce constituie **tarsul superior,** *tarsus superior,* şi **tarsul inferior,** *tarsus inferior.* Tarsurile sunt situate în partea mobilă a pleoapelor până la marginea liberă, formând scheletul elastic al acestora. De la membrana tarsală superioară şi cea inferioară spre creasta lacrimală şi cea posterioară porneşte **ligamentul palpebral medial,** *lig. palpebrale mediale,* cuprinzând din faţă şi din spate sacul lacrimal. De la membranele tarsale menţionate spre peretele lateral al orbitei porneşte **ligamentul palpebral lateral,** *lig. palpebrale laterale.*

Pătura musculară netedă este formată la fiecare pleoapă de câte o lamă de fibre musculare netede cu direcţie verticală, care constituie **muşchiul tarsal superior,** *m. tarsalis superior,* şi **muşchiul tarsal inferior,** *m. tarsalis inferior* (fig. 263). Aceşti muşchi sunt inervaţi de simpaticul cervical. Acţiunea lor contribuie la lărgirea fantei palpebrale.

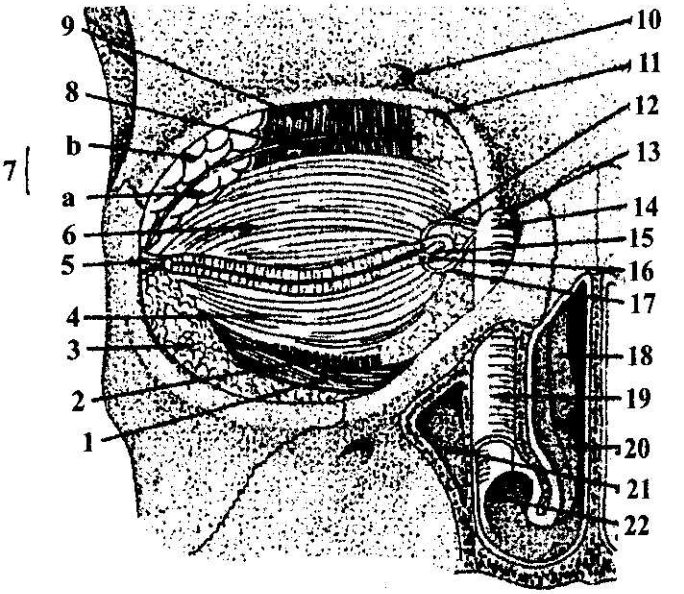

Fig. 263. Membrana tarsală şi aparatul lacrimal: 1 – *m. obliquus inferior;* 2 – *m. tarsalis inferior;* 3 – *corpus adiposum orbitae;* 4 – *tarsus inferior;* 5 – *lig. palpebrale laterale;* 6 – *tarsus superior;* 7 – *glandula lacrimalis: a – pars orbitalis; b – pars palpebralis;* 8 – *m. tarsalis superior;* 9 – *m. levator palpebrae superioris;* 10 – *foramen supraorbitale;* 11 – *incisura frontalis;* 12 – *canaliculus lacrimalis superior;* 13 – *fornix sacci lacrimalis;* 14 – *saccus lacrimalis;* 15 – *lacus lacrimalis;* 16 – *punctum lacrimale;* 17 – *canaliculus lacrimalis inferior;* 18 – *concha nasalis media;* 19 – *ductus nasolacrimalis;* 20 – *concha nasalis inferior;* 21 – *sinus maxillaris;* 22 – *plica lacrimalis.*

Tunica conjunctivă, *tunica conjunctiva,* este o membrană mucoasă subţire netedă transparentă, care face legătura între pleoape şi globul ocular. În componenţa ei deosebim **conjunctiva palpebrală,** *tunica conjunctiva palpebrarum,* care înveleşte din interior pleoapele, şi **conjunctiva globului ocular,** *tunica conjunctiva bulbi.* În locul de trecere al conjunctivei de pe pleoape pe globul ocular se formează două fornice: **fornixul superior,** şi **fornixul inferior al conjunctivei,** *fornix con-*

junctivae superior, et *fornix conjunctivae inferior.* Spaţiul aflat înaintea globului ocular şi delimitat de conjunctivă se numeşte **sac conjunctival,** *saccus conjunctivae.*

Aparatul lacrimal, *apparatus lacrimalis*

Lacrimile, cu rol în umectarea continuă a corneei şi în îndepărtarea micilor corpi străini aşezaţi pe partea anterioară a globului ocular, sunt secretate de glanda lacrimală şi conduse prin mici conducte în fornixul conjunctival superior. De aici prin clipit şi prin mişcările ochiului ele sunt răspândite pe toată suprafaţa globului ocular care este acoperită de conjuctivă; în cele din urmă, trecând prin râul lacrimal şi prin fornixurile conjunctivale, se adună în lacul lacrimal şi apoi, prin căile lacrimale (puncte lacrimale, canalicule lacrimale, sac lacrimal, duct nazolacrimal), – ajung în meatul nazal inferior. Totalitatea acestor formaţiuni alcătuiesc aparatul lacrimal (fig. 263, 264).

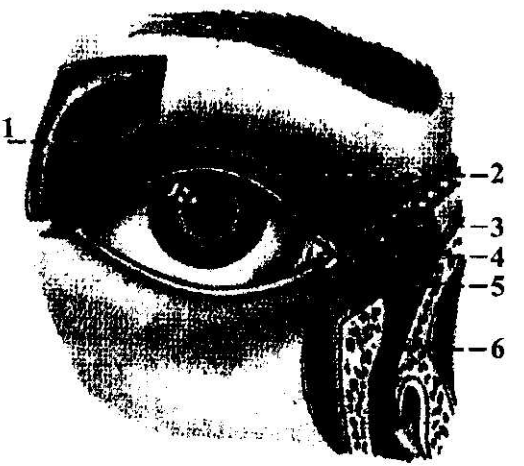

Fig. 264. Aparatul lacrimal al ochiului drept: 1 – *gl. lacrimalis;* 2 – *palpebra superior;* 3 – *canaliculus lacrimalis;* 4 – *lacus lacrimalis;* 5 – *saccus lacrimalis;* 6 – *ductus nasolacrimalis.*

Glanda lacrimală, *glandula lacrimalis,* de tip tubuloacinos compus, situată în fosa omonimă a osului frontal, fiind divizată de tendonul muşchiului ridicător al pleoapei superioare în două porţiuni: superioară, mai mare – **porţiunea orbitală,** *pars orbitalis,* şi inferioară, mai mică – **porţiunea palpebrală,** *pars palpebralis.* **Ductele excretorii,** *ductuli excretorii,* sunt în număr de 8-12, ce se deschid în sacul conjunctival, în partea laterală a fornicelui superior.

Se mai descriu şi **glande lacrimale accesorii,** *glandulae lacrimales accessoriae,* de-a lungul celor două fornixuri conjunctivale.

Prin **râul lacrimal,** *rivus lacrimalis,* spaţiul capilar de la marginile pleoapelor, lichidul lacrimal se scurge în **lacul lacrimal,** *lacus lacrimalis,* ce reprezintă un spaţiu triunghiular, din unghiul medial al ochiului. În aria lacului lacrimal se găsesc caruncula lacrimală cu punctele lacrimale, de la care pornesc **canaliculele lacrimale,** *canaliculi lacrimales,* unul superior şi altul inferior, care, de obicei, se unesc într-un canalicul comun, ce se varsă în sacul lacrimal.

Sacul lacrimal, *saccus lacrimalis,* este un canal membranos, cilindric, aşezat aproximativ vertical în fosa omonimă din unghiul inferomedial al orbitei. Sacul lacrimal continuă în jos cu **ductul nazolacrimal,** *ductus nasolacrimalis,* şi se deschide în meatul nazal inferior din cavitatea nazală. Canalul are o lungime de până la 15 mm şi la început trece prin canalul nazolacrimal osos, iar ulterior în tunica mucoasă a cavităţii nazale, fiind însoţit de un plex venos bine pronunţat. El se deschide sub cornetul nazal inferior la 3 cm de la orificiul extern al nasului. Peretele anterior al sacului lacrimal e concrescut cu porţiunea lacrimală a muşchiului orbicular al ochiului. La contracţia acestui muşchi are loc dilatarea sacului lacrimal şi absorbirea lacrimilor prin canaliculele lacrimale.

Vasele şi nervii organului vederii

Globul ocular şi organele auxiliare sunt vascularizate de ramurile arterei oftalmice, ramură a arterei carotide interne. Sângele venos se scurge prin venele oftalmice în sinusul cavernos.

Retina e vascularizată de **artera centrală a retinei,** *a. centralis retinae,* care pătrunde în globul ocular prin nervul optic. **Venele centrale ale retinei,** *vv. centrales retinae,* însoţesc arterele omonime (fig. 265). Ele se varsă în v. oftalmică superioară sau în sinusul cavernos.

Tunica vasculară este irigată de **arterele ciliare posterioare scurte şi lungi,** *aa. ciliares posteriores breve* et *longae,* şi **arterele ciliare anterioare scurte,** *aa. ciliares anteriores breve,* care anastomozează

reciproc şi formează în masa irisului două inele arteriale – unul mare, *circulus arteriosus iridis major,* situat pe marginea periferică a irisului, şi altul mic, *circulus arteriosus iridis minor,* în marginea pupilară (fig. 266).

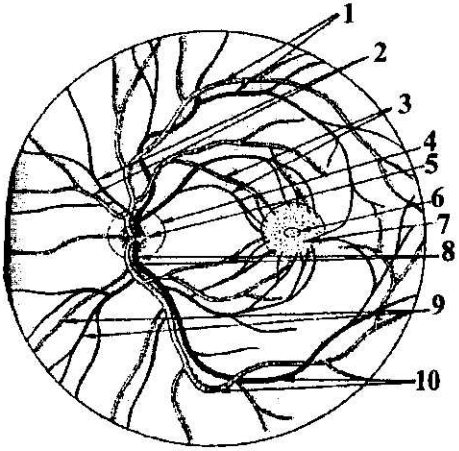

Fig. 265. Arterele şi venele retinei: 1 – *arteriola (venula) temporalis retinae superior;* 2 – *arteriola (venula) nasalis retinae superior;* 3 – *arteriola (venula) macularis superioris;* 4 – *discus n. optici;* 5 – *excavatio disci;* 6 – *fovea centralis;* 7 – *macula lutea;* 8 – *a., v. centralis;* 9 – *arteriola (venula) nasalis retinae inferior;* 10 – *arteriola (venula) temporalis retinae inferior.*

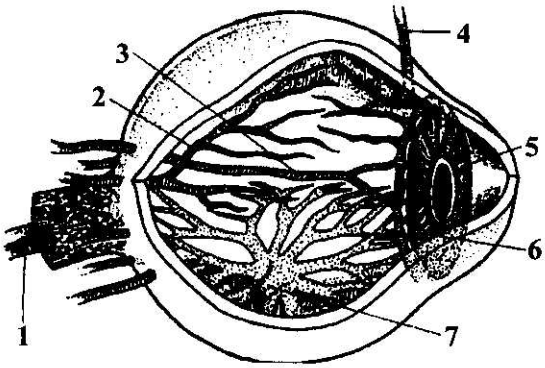

Fig. 266. Arterele tunicii vasculare şi retinei: 1 – vasele centrale ale retinei; 2 – a. ciliară scurtă posterioară; 3 – a. ciliară lungă posterioară; 4 – a. ciliară anterioară; 5 – micul cerc arterial al irisului; 6 – marele cerc arterial al irisului; 7 – vena verticoasă.

Nervii tunicii vasculare conţin fibre senzitive de la n. trigemen, fibre parasimpatice de la n. oculomotor şi fibre simpatice de la centrul ciliospinal.

Sclera este vascularizată de arterele ciliare scurte; venele se varsă în venele oftalmice. Pleoapele sunt irigate din **arterele palpebrale medi-**

ale şi laterale, *a. palpebralis medialis et a. palpebralis lateralis,* care, anastomozând între ele, formează în masa pleoapelor **arcul palpebral superior,** *arcus palpebralis superior,* şi **arcul palpebral inferior,** *arcus palpebralis inferior.*

Conjunctiva e vascularizată de **arterele conjunctivale anterioare şi posterioare,** *aa. conjunctivales anteriores et posteriores.* Venele palpebrale şi conjunctivale se varsă în vena facială şi în venele oftalmice. Glanda lacrimală este irigată de artera omonimă, *a. lacrimalis.*

Vasele limfatice de la organul vederii se scurg în ganglionii mandibulari, inframandibulari, paraauriculari superficiali şi profunzi.

Inervaţia senzitivă a tuturor formaţiunilor din orbită este realizată de nervul oftalmic (prima ramură a nervului V) prin nervul nazociliar, de la care pornesc nervii ciliari lungi, care pătrund în globul ocular. Pleoapa inferioară e inervată de nervul infraorbital, ramură a nervului maxilar (a doua ramură a nervului V).

Muşchii drepţi superior, medial, inferior şi muşchiul oblic inferior şi ridicător al pleoapei superioare sunt inervaţi din nervul oculomotor; muşchiul drept lateral este inervat de nervul abducens (VI), iar muşchiul oblic superior – de nervul trohlear (IV). Prin nervul oftalmic se realizează inervaţia senzitivă a acestor muşchi.

Muşchii netezi, sfincter al pupilei şi muşchiul ciliar, sunt inervaţi de fibre nervoase parasimpatice de la nervul oculomotor, prin intermediul nervilor ciliari scurţi – fibre postganglionare ale ganglionului ciliar. Muşchiul dilatator al pupilei este inervat de fibre nervoase simpatice din plexul carotid intern.

Reflexul de dilatare pupilară

Dilatarea pupilară survine pasiv, involuntar, când tonusul parasimpatic scade, şi activ când tonusul simpatic creşte. Ultimul este în general consecinţa stresului emoţional (teamă, furie etc.) sau durerii. Impulsurile parvenite de la centrii simpatici din hipotalamusul posterior au traiect la formaţiunea reticulară a trunchiului cerebral către **centrul ciliospinal,** constituit din neuroni simpatici preganglionari, situaţi la

nivelul segmentelor spinale C_8 şi T_1 (fig. 267). Aceşti neuroni simpatici preganglionari au axoni ce emerg odată cu rădăcinile ventrale ale nervilor spinali T_1, T_2, traversează ramurile comunicante albe pentru a intra în trunchiul simpatic, şi se termină în ganglionul cervical superior. Fibrele simpatice postganglionare au apoi traiect în plexurile carotidiene şi pe calea nervilor nazociliar şi ciliar lung către muşchiul dilatator al pupilei. Întreruperea acestei căi conduce la constricţia pupilei (mioză).

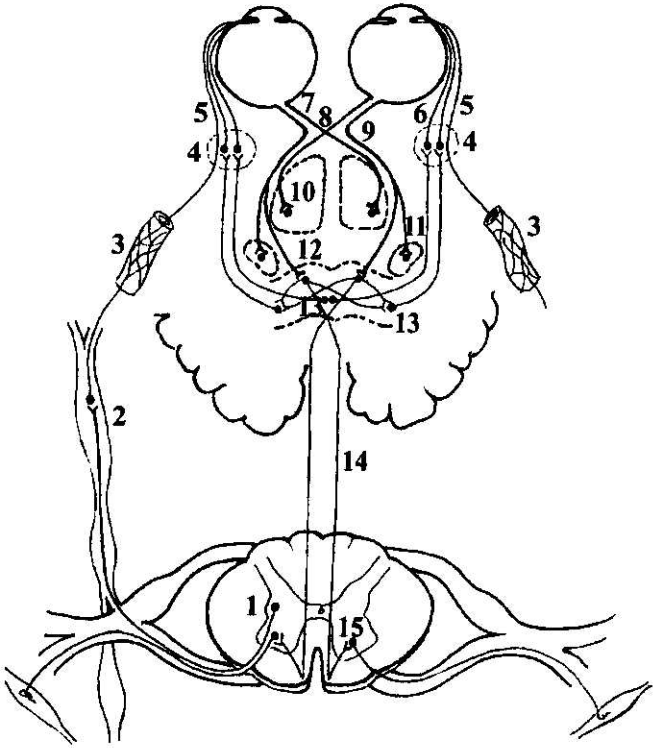

Fig. 267. Schema căilor refluxului pupilar: 1 – centrul ciliospinal; 2 – ganglionul cervical superior; 3 – plex pericarotidian; 4 – g. ciliar; 5 – nn. ciliari lungi; 6 – nn. ciliari scurţi; 7 – n. optic; 8 – chiasma optică; 9 – tractul optic; 10 – talamusul; 11 – corpul geniculat lateral; 12 – coliculii superiori; 13 – nucleii nn. oculomotori; 14 – tractul tectospinal.

Căile conductoare ale analizatorului vizual

Mediile refrigente ale globului ocular – corneea, umoarea apoasă, cristalinul şi corpul vitros îndreaptă razele de lumină spre cea mai sensibilă regiune a retinei – macula cu foseta ei centrală. Datorită muşchilor dilatator şi sfincter ai pupilei are loc reglementarea cantităţii de lumină ce ajunge pe retină. Un rol deosebit în orientarea razelor de lumină spre foseta centrală a retinei aparţine cristalinului, care, prin intermediul muşchiului ciliar, îşi poate mări sau micşora curbura pentru vederea obiectelor la distanţă mică sau mare.

Calea optică (fig. 268) reprezintă segmentul intermediar al analizatorului vizual. Receptorii căii optice sunt celulele fotosensibile cu conuri şi bastonaşe. Primul neuron se află la nivelul celulelor bipolare din stratul VI al retinei vizuale, iar al doilea în stratul VIII, fiind reprezentat de celulele multipolare. Prelungirile acestor neuroni formează nervul optic. Axonii neuronilor multipolari proveniţi din câmpul medial al retinei (câmpul nazal) se încrucişează, formând chiasma optică, după care ajung în tractul optic opus. Axonii, proveniţi din câmpul lateral al retinei (câmpul temporal), nu se încrucişează şi trec în tractul optic de aceeaşi parte. Nervul optic conţine fibre de la un singur glob ocular, iar tractul optic – de la câmpuri diferite ale ambilor ochi.

Deci, la lezarea chiasmei optice are loc suspendarea funcţiei de propagare a impulsurilor de la porţiunile mediale ale retinelor ambilor ochi, iar la o lezare a tractului optic este suspendată funcţia sectorului lateral al retinei ochiului din partea respectivă şi de la sectorul medial al retinei ochiului din partea opusă.

Tractul optic ajunge la metatalamus (corpul geniculat lateral), unde majoritatea fibrelor fac sinapsă cu cel de al III-lea neuron al cărui axoni trec prin regiunea braţului posterior al capsulei interne şi, formând *radiatio optica* se îndreaptă spre lobul occipital, în jurul scizurii calcarine, unde se află aria vizuală – segmentul cortical al analizatorului. Alte fibre ale tractului optic nu fac sinapsă în corpul geniculat lateral ci merg spre nucleii situaţi în coliculii superiori ai tectului mezencefalic. De la acest nivel, unii axoni merg spre nucleii parasimpatici ai nervului III de

aceeaşi parte şi de partea opusă, de la care pornesc fibre preganglionare ce fac legături sinaptice cu neuronii ganglionilor ciliari. De la aceşti neuroni în componenţa nervilor ciliari scurţi fibrele postganglionare vor ajunge în muşchiul ciliar şi sfincter al pupilei (fig. 267, 268). Astfel are loc îngustarea pupilei în caz de o lumină puternică (adaptarea) şi schimbarea curburii cristalinului – acomodarea. Alţi axoni coboară în cornul lateral al măduvei spinării $C_8 - T_2$, de unde pornesc fibre simpatice care vor ajunge la dilatatorul pupilei (midriază).

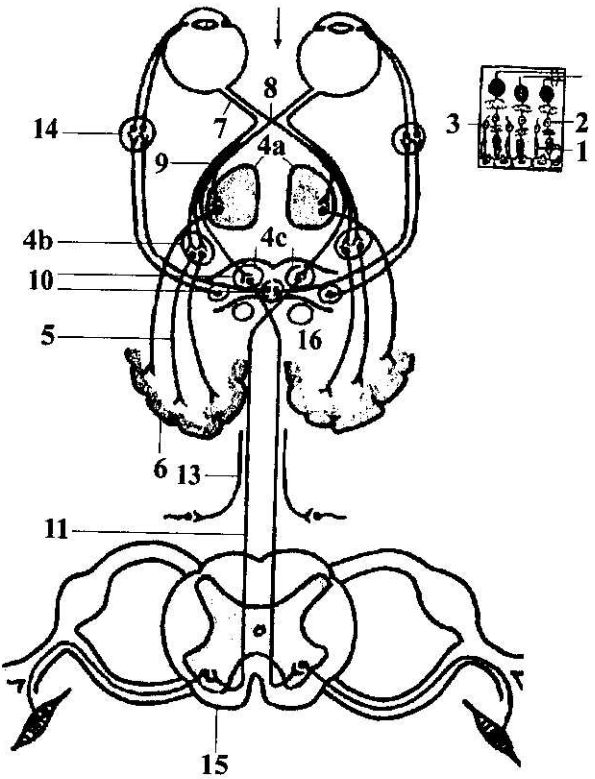

Fig. 268. Calea conductoare a analizatorului optic:
1 – conuri şi bastonaşe; 2 – I neuron – celule bipolare; 3 – al II-a neuron – celule ganglionare multipolare; 4 – al III-a neuron: a – talamusul; b – corpul geniculat lateral; c – coliculii cvadrigemeni superiori; 5 – *radiatio optica;* 6 – *regio sulci calcarini;* 7 – *n. opticus;* 8 – *chiasma optica;* 9 – *tractus opticus;* 10 – *nuclei nn. oculomotorii;* 11 – *tractus tectospinalis;* 12 – *tractus tectobulbaris;* 13 – *decusaţia dorsalis tegmenti;* 14 – *g. ciliare;* 15 – *medulla spinalis;* 16 – *colliculi inferiores.*

Unii din axonii neuronilor din colicului cvadrigemeni superiori trec de partea opusă, contribuind la formarea **căilor tectobulbară şi tectospinală,** ce efectuează legătura centrilor optici subcorticali cu nucleii motori ai nervilor cranieni şi ai coarnelor anterioare ale măduvei spinării. Prin aceste căi se efectuează reacţiile reflectorii de răspuns la excitaţiile de lumină declanşate subit. Ele au un caracter protector, de salvare.

Dezvoltarea organului vederii

Ochiul se dezvoltă din diferite surse: retina şi nervul optic provin din primordiul sistemului nervos – tubul neural sub formă de proeminenţe, numite vezicule optice; cristalinul din ectoderm; tunicile vasculară şi fibroasă din mezoderm; muşchii globului ocular se diferenţiază din miotomii cefalici. În dezvoltarea ochiului deosebim câteva perioade: la săptămâna a doua de viaţă intrauterină în structura veziculei cerebrale anterioare apare câte o proeminenţă nu prea mare – **vezicula oculară;** către săptămâna a 4-a vezicula oculară se transformă într-o cupă cu pereţi bistratificaţi. Ulterior peretele extern se transformă în stratul pigmentar extern, iar din peretele intern se formează porţiunea nervoasă, fotoreceptivă, a retinei. La etapa formării cupei oculare, din mezenchimul care-l înconjoară se diferenţiază tunicile vasculară şi fibroasă, la fel, şi corpul vitros.

În perioada embrionară timpurie, globii oculari sunt aşezaţi unul faţă de altul sub un unghi de 160°, deci sunt îndreptaţi lateral (în afară), şi numai către săptămâna a 12-a are loc amplasarea lor definitivă. Pleoapele superioare şi inferioare încep să se diferenţieze tocmai în luna a 7-a, până la această perioadă fiind concrescute.

Din anomaliile de dezvoltare mai frecvente sunt: deformaţiile curburii corneei şi cristalinului din cauza cărora imaginea pe retină apare deformată – **astigmatism; miopia,** ce apare în caz de dezechilibrare a proporţiilor globului ocular (axul vizual mai lung) sau **hipermetropia** (axul vizual este mai scurt). Mai rar se întâlnesc: **colomba,** ce se manifestă prin apariţia unor fisuri în iris sau corpul ciliar; **cataractă conjunctivală** – denaturare a transparenţei cristalinului; **glaucoma congenitală,** în subdezvoltarea sinusului venos al sclerei sau a spaţiilor

Fontano; **anoftalmia,** lipsa globului ocular; **ciclopia** – un singur ochi; **afaxia** – lipseşte cristalinul.

Ambliopia se instalează atunci când un ochi are capacităţi vizuale mai mici decât celălalt. Cei doi ochi au acuităţi diferite şi nu pot crea o imagine clară a obiectului vizionat. Ambliopia se instalează, de obicei, în copilărie şi poate fi corectată dacă este detectată şi tratată până la vârsta de 5 ani. Prin acoperirea ochiului bun, ochiul slab este forţat să se echilibreze cu cel normal şi să-şi îmbunătăţească acuitatea vizuală.

Organul vestibulocohlear

Organul vestibulocohlear, *organum vestibulocochlearis,* este un organ complex, la nivelul căruia sunt localizate atât elementele receptoare ale undelor sonore, cât şi acelea care dau posibilitatea aprecierii efectelor gravitaţiei şi a mişcărilor capului şi ale corpului, necesare pentru menţinerea echilibrului.

Acest organ este constituit din trei componente principale, fiecare cu caractere distincte structurale şi funcţionale: urechea externă, mijlocie şi internă (fig. 269). Primele două stau exclusiv în serviciul organului auditiv; urechea internă conţine însă formaţiuni distincte pentru cele două organe de simţ, formaţiuni la nivelul cărora sunt localizate cele două categorii de receptori. Topografic urechea internă şi medie, parţial şi urechea externă, sunt situate în porţiunea pietroasă a osului temporal.

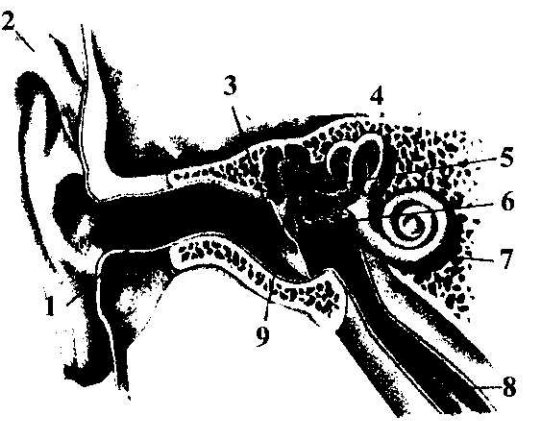

Fig. 269. Organul auditiv (vedere de ansamblu): 1 – conductul auditiv extern; 2 – pavilionul urechii; 3 – membrana timpanică; 4 – piramida osului temporal; 5 – nicovala; 6 – scărița; 7 – labirintul osos; 8 – trompa lui Eustachio; 9 – ciocănaşul.

Urechea externă

Urechea externă, *auris externa,* este alcătuită din pavilionul urechii, care are rolul de a capta, concentra şi a dirija undele sonore din mediul înconjurător înspre urechea medie şi conductul auditiv extern.

Pavilionul urechii, *auricula* (fig. 270), este situat pe părţile antero-inferioare ale capului, înaintea apofizei mastoide şi înapoia articulaţiei temporomandibulare; prezintă două feţe (laterală şi medială) şi o circumferinţă.

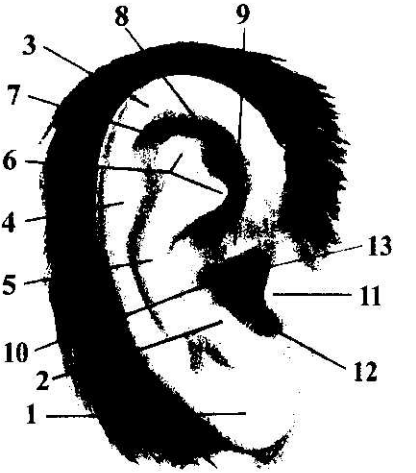

Fig. 270. Pavilionul urechii: 1 – *lobulus auriculae;* 2 – *antitragus;* 3 – *helix;* 4 – *tuberculum auriculae;* 5 – *antihelix;* 6 – *crura antihelicis;* 7 – *scapha;* 8 – *fossa triangularis;* 9 – *crus helicis;* 10 – *concha auriculae;* 11 – *tragus;* 12 – *incisura intertragica;* 13 – *meatus acusticus externus.*

Este o formaţiune cartilaginoasă fibro-elastică, acoperită pe ambele feţe de tegument aderent la cartilaj, cu excepţia porţiunii inferioare a pavilionului, **lobulul urechii,** *lobulus auriculae,* o plică tegumentară ce conţine ţesut conjunctivo-adipos, bine vascularizat şi nu are în structura sa cartilaj auricular.

Pavilionul urechii are un relief neregulat, constând dintr-o serie de proeminenţe şi depresiuni. Faţa laterală a pavilionului prezintă în centrul ei o depresiune, numită **conhă auriculară,** *concha auriculae,* în adâncul căreia se află orificiul auditiv extern. Anterior şi medial de conhă se află o proeminenţă, în general bituberculară, numită **tragus,** *tragus.*

În partea superioară şi posterioară a pavilionului este dislocat **helixul,** *helix,* un repliu al circumferinţei, iar anterior de acesta **antehelixul,** *antihelix.* Rădăcina helixului se află la nivelul conhăi, pe care o împarte

în **cimba conhăi,** *cymba conchae,* situată superior şi **cavitatea conhăi,** *cavum conchae,* situată inferior, din care porneşte meatul acustic extern. Între helix şi antehelix se află un şanţ semicircular – **scafă,** *scapha.* Există de asemenea trei muşchi extrinseci ai pavilionului, care fac parte din muşchii pieloşi ai capului – mm. auriculari anterior, superior şi posterior.

Conductul auditiv extern, *meatus acusticus externus*, are o lungime de 2-3 cm şi cuprinde o porţiune laterală, **fibrocartilaginoasă,** *meatus acusticus externus cartilaginei,* şi una mediană **osoasă** *meatus acusticus externus osseum,* ce se termină la timpan. Este un conduct sinuos, unde 1/3 o constituie partea cartilaginoasă, şi 2/3 cea osoasă şi la cercetarea timpanului conductul auditiv poate fi rectificat prin tracţiunea pavilionului urechii în sens posterosuperior. Porţiunea osoasă este unită cu cea cartilaginoasă prin intermediul ţesutului conjunctiv. Din interior el este căptuşit de un epiteliu pluristratificat pavimentos keratinizat, ce prezintă peri ce au anexate glande sebacee simple şi modificate, **glande ceruminoase,** a căror secreţie amestecată cu celulele descuamate alcătuieşte **cerumenul,** o substanţă galbenă, unsuroasă. Acumularea în exces a acestei substanţe conduce la formarea dopului de ceară, care determină hipoacuzia. În porţiunea osoasă, pielea este lipsită de peri şi glande, fiind strâns unită cu periostul, din care cauză procesele inflamatorii în această porţiune sunt foarte dureroase.

Urechea medie

Urechea medie, *auria media,* este o cavitate pneumatică în stânca temporalului (cu un volum de circa 1 cm^3), fiind tapetată de o mucoasă care se continuă anterior, prin intermediul trompei, cu mucoasa rinofaringelui şi posterior cu mucoasa cavităţilor mastoidiene.

Urechea medie include cavitatea timpanului cu oscioarele auditive, tuba auditivă şi celulele mastoidiene, situate în jurul unei cavităţi mai mari – antrul mastoidian.

Cavitatea timpanică, *cavum tympani,* are o formă cubică şi prezintă şase pereţi (fig. 271, 272, 273):

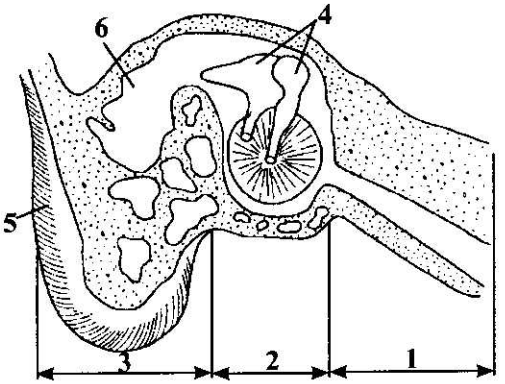

Fig. 271. Cavitatea timpanică: 1 – *tuba auditiva;* 2 – *cavum tympani;* 3 – *cellulae mastoideae;* 4 – *ossicula auditus;* 5 – *processus mastoideus;* 6 – *antrum mastoideum.*

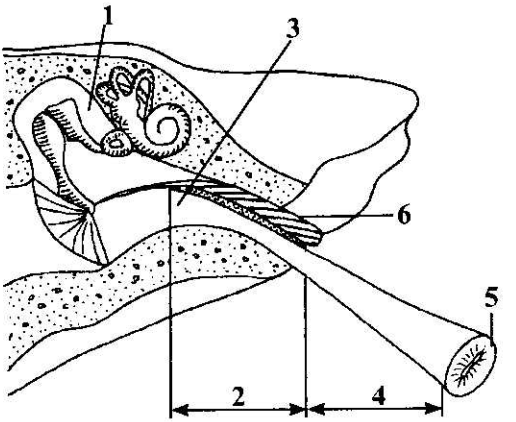

Fig. 272. Cavitatea timpanică și tuba auditivă: 1 – *cavum tympani;* 2 – *pars ossea tubae auditivae;* 3 – *ostium tympanicum tubae auditivae;* 4 – *pars cartilaginea tubae auditivae;* 5 – *ostium pharyngeum tubae auditivae;* 6 – *m. tensor tympani.*

- superior – **peretele tegmental,** *paries tegmentalis,* format de o lamă osoasă subțire, uneori incompletă, care separă urechea medie de loja medie a endobazei. Acest raport explică posibilitatea propagării infecțiilor din urechea medie spre cutia craniană, determinând meningite, encefalite;

- inferior – **peretele jugular,** *paries jugularis,* este reprezentat de o lamă osoasă subțire, frecvent incompletă, ce separă urechea medie de fosa jugulară, în care este situat bulbul superior al venei jugulare interne. Acest raport explică posibilitatea complicării unei otite medii supurate cu tromboflebita venei jugulare interne;

- anterior – **peretele carotid,** *paries caroticus,* separă urechea medie de canalul carotid, prin care trece artera carotidă internă; acest pere-

te prezintă orificiul de deschidere al tubei lui Eustachio, situat superior şi medial, prin care cavitatea timpanică comunică cu nazofaringele; superior de tubul auditiv se află semicanalul muşchiului tensor al timpanului;

- posterior – **peretele mastoidian,** *paries mastoideus,* prezintă **orificiul de deschidere al antrului mastoidian,** *aditus ad antrum mastoideum,* în care se deschid celulele mastoidiene. Deschiderea antrului explică posibilitatea propagării infecţiilor spre celulele mastoidiene (mastoidită); acest perete e prevăzut cu **eminenţa piramidală,** *eminentia pyramidalis,* în care îşi ia originea **muşchiul scărîţei,** *m. stapedius.* Lateral de eminenţa piramidală se află un orificiu prin care **coarda timpanului,** *chorda tympani,* părăseşte cavitatea timpanică, iar posterior de această eminenţă trece nervul facial înconjurat de o lamelă osoasă;

- lateral – **peretele membranos,** *paries membranaceus,* denumit astfel deoarece este constituit, în cea mai mare parte, din membrana timpanului, înconjurată de un cerc osos. El are două componente: membrana timpanică şi recesul epitimpanic.

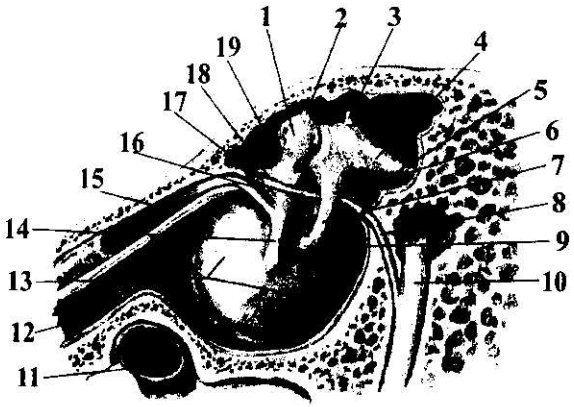

Fig. 273. Peretele lateral al cavităţii timpanice: 1 – *caput mallei;* 2 – *lig. mallei superius;* 3 – *lig. incudis superius;* 4 – *incus;* 5 – *plica mallearis posterior;* 6 – *lig. incudis posterius;* 7 – *crus longum incudis;* 8, 17 – *chorda tympani;* 9 – *processus lenticularis incudis;* 10 – *n. facialis;* 11 – *a. carotis interna,* 12 – *tuba auditiva;* 13 – *pars tensa membranae tympani;* 14 – *manubrium mallei;* 15 – *m. tensor tympani;* 16 – *plica mallearis anterior;* 18 – *processus anterior mallei;* 19 – *recessus epitympanicus.*

Membrana timpanică, *membrana tympani* (fig. 274), este o membrană fibroelastică subțire, translucidă, rezistentă, de formă aproape rotundă, interpusă între urechea externă și cea medie. În centru prezintă o depresiune – **ombilicul,** *umbo membranae tympani,* care corespunde regiunii de fixare a capătului manubriului ciocănașului. La membrana timpanică deosebim două porțiuni: **porțiunea flacidă,** *pars flaccida,* situată superior, cu o lățime de 2 mm, și **porțiunea întinsă,** *pars tensa,* situată inferior. În raport cu axul conductului auditiv extern membrana timpanică are o poziție înclinată și formează cu peretele inferior al conductului un unghi de 45°, orientat în afară.

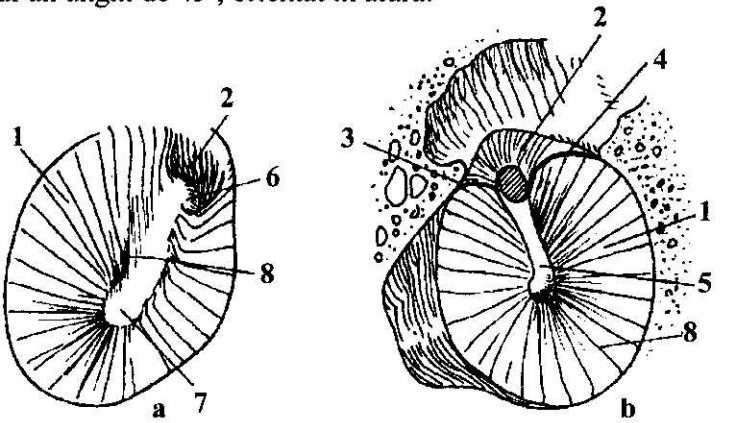

Fig. 274. Membrana timpanică (a – privită din partea conductului auditiv extern; b – privită din cavitatea timpanică): 1 – *pars tensa;* 2 – *pars flaccida;* 3 – *plica mallearis anterior;* 4 – *plica mallearis posterior;* 5 – *manubrium mallei;* 6 – *prominentia mallei;* 7 – *umbo membranae tympani;* 8 – *striae mallearis.*

Structural timpanul prezintă: **stratul cutanat,** ce acoperă fața laterală, o continuare a epidermului pielii meatului acustic; urmat de **stratul fibros radiat,** alcătuit din țesut conjunctiv ale cărui fibre se desprind de pe inserțiile osoase ale membranei și converg spre manubriul ciocănașului; **stratul fibros circular,** mai bine dezvoltat spre periferie; **stratul mucos** – parte din tunica mucoasă a cavității timpanice. Partea flacidă este lipsită de stratul fibros.

Recesul epitimpanic, *recessus epitympanicus,* este o prelungire a urechii medii, situată deasupra meatului auditiv extern, se mai numeşte şi loja oscioarelor, deoarece conţine capul ciocănaşului şi corpul nicovalei.

- medial – **peretele labirintic,** *paries labyrinthicus,* corespunde peretelui lateral al urechii interne. Aproximativ în mijlocul său se ridică o proeminenţă, numită **promontoriul,** *promontorium,* determinată de prima spiră a melcului. Superior şi posterior de promontoriu se află **fereastra vestibulului,** *fenestra vestibuli.* Pe ea se aplică baza scăriţei. Puţin mai sus şi posterior de fereastra vestibulară se află **proeminenţa canalului facial,** *proeminentia canalis facialis.* **Fereastra melcului,** *fenestra cochleae,* este situată posterior şi inferior de promontoriu, fiind obturată de **membrana timpanică secundară,** *membrana tympani secundaria,* care separă cavitatea timpanică de rampa timpanică.

Conţinutul urechii medii

Este reprezentat de un aparat osteo-muscular alcătuit dintr-un lanţ de trei oscioare, articulate între ele, pe care se inseră tendoanele muşchilor intrinseci ai urechii medii. Aceste oscioare traversează urechea medie de la membrana timpanică spre fereastra vestibulară şi au rolul de a transmite şi amplifica vibraţiile membranei timpanice către urechea internă.

Oscioarele auditive, *osscicula auditus,* sunt (fig. 275):

1. **Ciocănaşul** (ciocănaşul), *malleus,* căruia i se descriu – **capul ciocănaşului,** *caput mallei,* care are o faţă articulară pentru nicovală; **colul ciocanului,** *collum mallei,* peste care trece nervul coarda timpanului; **manubriul ciocănaşului,** *manubrium mallei,* înglobat în partea densă a membranei timpanice. Manubriul este prevăzut cu două apofize: laterală şi anterioară, *processus lateralis* et *anterior.*

2. **Nicovala,** *incus,* căreia i se descriu – **corpul,** *corpus incudis,* cu o fosă articulară pentru articularea cu capul ciocănaşului, şi două apofize – una lungă, *crus longum,* prevăzută la capăt cu **procesul lenticular,** *processus lenticularis,* pentru articularea cu capul scăriţei, şi o apofiză scurtă, *crus breve.*

3. **Scărița,** *stapes,* asemănătoare celei de la șaua de călărie. I se descriu un **cap,** *caput stapedis,* ce se articulează cu procesul lenticular al nicovalei, două ramuri – **anterioară** și **posterioară,** *crus anterius* et *crus posterius,* care se termină pe **baza scăriței,** *basis stapedis,* ce reprezintă o lamelă osoasă care se fixează în fereastra vestibulului.

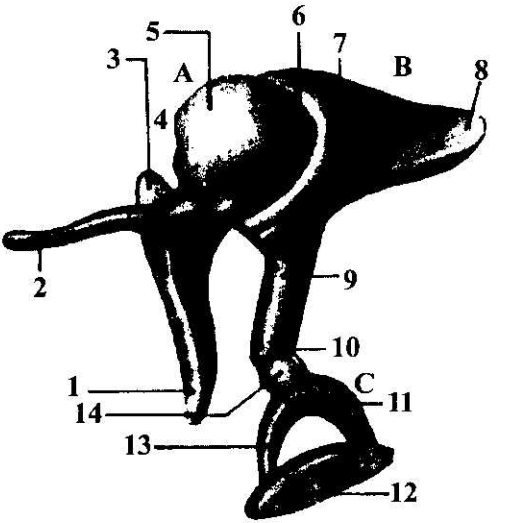

Fig. 275. Oscioarele urechii medii (A – ciocănașul; B – nicovala; C – scărița): 1 – *manubrium mallei;* 2 – *processus anterior;* 3 – *processus lateralis;* 4 – *collum mallei;* 5 – *caput mallei;* 6 – *art. incudomallearis;* 7 – *corpus incudis;* 8 – *crus breve;* 9 – *crus longum;* 10 – *art. incudostapedia;* 11 – *crus posterior;* 12 – *basis stapedis;* 13 – *crus anterior;* 14 – *caput stapedis.*

Articulațiile și ligamentele oscioarelor auditive,
articulationes ossiculorum auditus et ligg. ossiculorum auditus

Cele trei oscioare auditive sunt articulate între ele prin două articulații și sunt legate cu pereții cavității urechii medii printr-o serie de ligamente (fig. 275).

Capul ciocănașului este unit cu corpul nicovalei prin **articulația incomaleară,** *articulatio incomallearis,* prevăzută cu un fibrocartilaj de unire și cu capsulă articulară. Articulația dintre procesul lenticular și capul scăriței – **articulația incudostapediană,** *articulatio incudostapedius,* are și ea un fibrocartilaj și fibre capsulare.

Baza scăriței este fixată în circumferința ferestrei vestibulului prin intermediul unui **ligament inelar,** *lig. anulare stapedis,* la acest nivel

găsindu-se deci o **sindesmoză timpanostapediană,** *syndesmosis tympanostapedialis.*

Ciocănaşul este ancorat prin trei ligamente: **ligamentul superior,** *ligg. mallei superius,* care leagă capul de peretele tegmental; **ligamentul lateral,** *ligg. mallei lateralis,* ce uneşte colul cu peretele lateral şi **ligamentul anterior,** *ligg. mallei anterius,* care cuprinde în grosimea sa procesul anterior al ciocănaşului şi se fixează pe spina sfenoidală.

Nicovala este prevăzută şi ea cu două ligamente: **ligamentul superior,** *lig. incudis superius,* leagă corpul nicovalei de tavan; **ligamentul posterior,** *lig. incudis posterius,* fixează ramura scurtă în fosa nicovalei de pe peretele mastoidian al cavităţii timpanice. Orificiul delimitat între ramurile şi baza scăriţei este obturat de **membrana scăriţei,** *membrana stapedis.*

Muşchii intrinseci ai urechii medii,

musculi ossiculorum auditus

Oscioarelor urechii le este anexat un aparat motor constituit din doi muşchi:

- **muşchiul tensor al timpanului,** *m. tensor tympani,* ocupă etajul superior al canalului musculotubar, are originea pe porţiunea cartilaginoasă a tubei auditive şi se fixează pe extremitatea superioară a manubriului ciocănaşului. Acţiune: tensionează membrana timpanică, şi fixează baza scăriţei în fereastra vestibulară, prin aceasta apără sistemul de sunetele prea puternice;

- **muşchiul scăriţei,** *m. stapedius,* are originea în eminenţa piramidală şi se inseră pe braţul posterior al scăriţei. Acţiune: basculează placa bazală a scăriţei în fereastra vestibulară, relaxează membrana timpanului, pune aparatul de recepţie şi transmisie a vibraţiilor sonore într-o stare de „încordare" la solicitările funcţionale.

Clasic se consideră că cei doi muşchi au acţiune antagonistă:

- contracţia muşchiului tensor al timpanului, prin tensionarea membranei timpanice, are rol de reducere a amplitudinii vibraţiilor timpanului;

- contracţia muşchiului scăriţei ar avea rol de amplificare a amplitudinii vibraţiilor.

În prezent, se consideră că cei doi mușchi au acțiune sinergică, de protejare a structurilor melcului.

Tunica mucoasă a cavității timpanice,
tunica mucosa cavi tympani

Cavitatea timpanică este căptușită cu o tunică mucoasă, care acolo, unde oscioarele sau ligamentele lor iau contact cu pereții, se reflectă pe acestea și le formează un înveliș. Mucoasa se continuă anterior cu cea a tubei auditive, iar posterior cu mucoasa care căptușește întregul sistem al cavităților mastoidiene.

Trecând de pe pereți pe conținutul cavității timpanice, mucoasa determină formarea de-a lungul ligamentelor și a tendoanelor mușchilor a unor plici; acestea de multe ori conțin vase și nervi, care ajung la oscioare.

Plicile mucoasei contribuie la subdivizarea cavității timpanice în spații secundare. Anatomo-clinic prezintă trei etaje:

- superior, mai larg, reprezentat de **recesul epitimpanic,** cunoscut și sub denumirea de loja oscioarelor;
- mijlociu, mai îngust, **timpanic,** ce corespunde nivelului membranei timpanice;
- inferior sau **hipotimpanic,** porțiunea cea mai declivă a cavității timpanice, are forma unui șanț antero-posterior și se găsește sub nivelul peretelui inferior al meatului acustic extern.

Tuba auditivă, *tuba auditiva,* denumită și tuba lui Eustachio, reprezintă un conduct osteo-condro-membranos, cu o lungime de 37-40 mm și un diametru de 2 mm, ce face legătura între cavitatea urechii medii și nazofaringe (fig. 272).

Prezintă două porțiuni:

- medială, **cartilaginoasă,** *pars cartilaginea tubae auditivae,* care constituie 2/3 din lungimea ei totală, este formată din două lamele cartilaginoase – medială și laterală, și **lama membranoasă,** *lamina membranacea,* care le unește. Această porțiune are o direcție oblică spre inferior și se deschide pe peretele lateral al nazofaringelui, la 1 cm su-

perior de vălul palatin prin **orificiul faringian al tubei auditive,** *ostium pharyngeum tubae auditivae.* În jurul orificiului în submucoasă, se află ţesut limfoid ce alcătuieşte tonsila tubară. Superior de orificiu se află **torusul tubar,** *torus tubarius,* determinat de cartilajul tubei.

De la porţiunea cartilaginoasă a tubei auditive îşi iau originea doi muşchi: muşchiul tensor al vălului palatin şi muşchiul ridicător al vălului palatin. La contracţia lor, ce are loc în timpul deglutiţiei, se deschide orificiul faringian şi lumenul porţiunii cartilaginoase a tubei.

- partea laterală, **osoasă,** *pars ossea tubae auditivae,* se află în semicanalul omonim al canalului musculotubar din osul temporal şi se deschide pe peretele anterior al cavităţii timpanului prin **orificiul timpanic al tubei auditive,** *ostium tympanicum tubae auditivae.* Peretele medial al porţiunii osoase, reprezintă în acelaşi timp şi peretele lateral al canalului arterei carotide interne. La unirea celor două porţiuni lumenul tubei se îngustează până la 1 mm, formând **istmul tubei,** *isthmus tubae auditivae.*

La nou-născut tuba auditivă este mai scurtă decât la adult. Diametrul ei este mai mare şi este situată aproape orizontal. Ostiul faringian la nou-născut este mai larg şi permanent deschis, ceea ce permite, în caz de diferite procese inflamatorii în nazofaringe, răspândirea infecţiei în cavitatea timpanului (otită).

Tuba auditivă are următoarele roluri:

- asigură schimbul aerului în urechea medie;

- egalează presiunea aerului din urechea medie şi nazofaringe; presiunea egală pe ambele feţe ale timpanului este absolut necesară, atât pentru reproducerea fidelă a vibraţiilor primite de acesta, cât şi pentru preîntâmpinarea ruperii lui, la o eventuală presiune exagerată numai pe de o singură faţă (presiune mare în caz de explozii). Atunci când se produce o diferenţă de presiune pe cele două feţe ale timpanului, acesta bombează spre faţa unde presiunea este mai mică. În această stare, acuitatea auditivă scade şi au loc vâjâituri în ureche, senzaţie pe care o au aviatorii şi paraşutiştii la aterizare;

- drenează secreţiile mucoasei din urechea medie şi celulele mastoidiene spre nazofaringe. Obstrucţia tubei conduce la acumularea secreţi-

ilor în urechea medie (otită medie seroasă), care poate evolua spre otita medie supurată şi chiar mastoidită (în special la copii).

Celulele mastoidiene, *cellulae mastoideae.* La naştere porţiunea mastoidiană a osului temporal este foarte puţin dezvoltată. Antrul mastoidian există, dar are dimensiuni foarte reduse. Pe măsură ce se dezvoltă mastoida, are loc şi un proces de pneumatizare a ei prin apariţia unor cavităţi neregulate căptuşite cu mucoasă, care conţin aer şi comunică cu antrul.

După extinderea procesului de pneumatizare, se descriu la adult mai multe tipuri de mastoidă:

- **mastoide pneumatice,** în care procesul a cuprins întreaga regiune mastoidiană, trecând chiar şi în regiunile învecinate;
- **mastoide diploice,** la care pneumatizarea aproape că nu a avut loc;
- **mastoidele scleroase,** în care a avut loc un proces de condensare a ţesutului osos, iar rarele cavităţi aerate sunt aşezate în profunzime şi înconjurate de ţesut osos dur.

Comunicările urechii medii se realizează cu: nazofaringele prin tuba auditivă, cu canalul carotic prin orificiile caroticotimpanice, cu celulele mastoidiene prin antrul mastoidian, cu urechea internă prin fereastra vestibulară (ovală) şi cohleară (rotundă), cu exobaza, prin orificiile vasculare şi nervoase.

Urechea internă

Urechea internă, *auris interna,* este alcătuită dintr-un sistem de cavităţi şi canale localizate în grosimea piramidei osului temporal, care, din cauza complexităţii sale, poartă numele de labirint osos. În interiorul acestuia se găsesc o serie de tuburi şi cavităţi epitelio-membranoase, care constituie labirintul membranos.

Labirintul osos, *labyrinthus osseus* (fig. 276) este situat între cavitatea timpanului, din partea laterală, şi conductul auditiv intern, din partea medială.

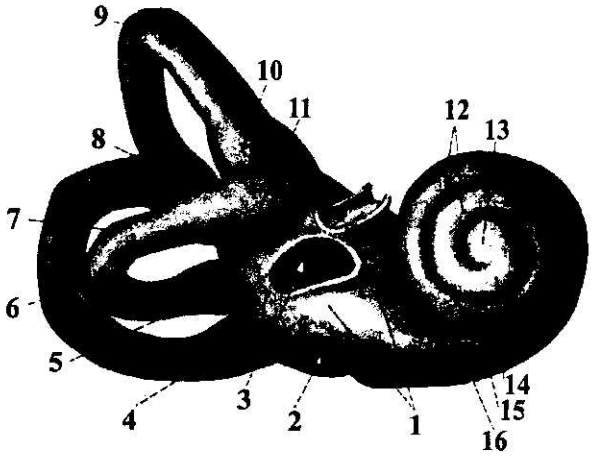

Fig. 276. Labirintul osos: 1 – *vestibulum;* 2 – *fenestra cochleae;* 3 – *fenestra vestibuli;* 4 – *ampulla ossea posterior;* 5 – *crus simplex;* 6 – *canalis semicircularis posterior;* 7 – *canalis semicircularis lateralis;* 8 – *crus commune;* 9 – *canalis semicircularis anterior;* 10 – *ampulla ossea anterior;* 11 – *ampulla ossea lateralis;* 12 – *cochlea;* 13 – *cupula cochleae;* 14 – *spirala apicală a melcului;* 15 – *spirala mijlocie;* 16 – *spirala bazală.*

Este alcătuit din două componente:

- **componenta vestibulară,** reprezentată de vestibulul osos şi canalele semicirculare osoase, ce adăpostesc componenta vestibulară a labirintului membranos;

- **componenta cohleară,** cohlea sau melcul osos, adăposteşte componenta cohleară a labirintului membranos.

Vestibulul, *vestibulum,* reprezintă partea centrală a labirintului osos în care se deschid, pe de o parte, canalele semicirculare, iar pe de alta melcul (cohlea). Peretele lateral este îndreptat spre cavitatea timpanului, iar cel medial spre meatul auditiv intern. Cavitatea vestibulului are o formă ovoidă neregulată, asemănată unui cub căruia i se descriu şase pereţi: lateral, superior, posterior, inferior, anterior şi medial.

Peretele lateral separă vestibulul de cavitatea timpanului şi prezintă două ferestre – una de formă ovală ce se deschide în vestibul – **fereastra vestibulului,** *fenestra vestibuli.* Din partea cavităţii timpanului ea este închisă de lama bazală a scăriţei. Cea de-a doua este rotundă – **fereastra cohleară,** *fenestra cochleae,* care se deschide în

porţiunea iniţială a canalului spiralat al melcului şi e închisă cu **membrana timpanică secundară,** *membrana tympani secundaria.* Pe ***peretele posterior*** al vestibulului pot fi observate cinci orificii mici, prin care se deschid în vestibul canalele semicirculare, iar pe ***peretele anterior*** – un orificiu destul de mare, care duce în canalul melcului. Pe ***peretele medial*** ce separă vestibulul de meatul acustic intern, se află **creasta vestibulului,** *crista vestibuli,* care separă una de alta două fosete – **recesul sferic,** *reccesus sphericus,* situat dedesubtul crestei şi deasupra **recesul eliptic,** *reccesus ellipticus.* În recesul eliptic se află **apertura internă a apeductului vestibulului,** *apertura interna aqueductus vestibuli.*

Pe peretele medial se mai observă o serie de orificii mici prin care trec ramuri vasculare şi fibre ale nervului vestibulocohlear. Ele se adună în mici grupuri, formând aşa-numitele **pete ciuruite,** *maculae cribrosae.* La nivelul porţiunii superioare a crestei vestibulare se găseşte **pata ciuruită superioară,** *macula cribrosa superior.* **Pata ciuruită mijlocie,** *macula cribrosa media,* ocupă foseta sferică, iar **pata ciuruită inferioară,** *macula cribrosa inferior,* se află la nivelul orificiului ampular al canalului semicircular posterior.

Canalele semicirculare, *canales semicirculares,* sunt trei cavităţi tubulare arcuate, care se deschid cu ambele capete în vestibul, fiind dispuse în trei planuri reciproc perpendiculare. Ele sunt denumite după poziţia lor: **canalul semicircular anterior,** *canalis semicircularis anterior,* **canalul semicircular lateral,** *canalis semicircularis lateralis,* şi **canalul semicircular posterior,** *canalis semicircularis posterior.*

Fiecare din canalele semicirculare prezintă câte o dilatare, numită **ampulă osoasă,** *ampullae osseae,* şi câte în **pedunculi osos simplu,** *crus osseum simplex.* Pedunculii cu ampule sunt numiţi **pedunculi osoşi ampulari,** *crura ossea ampullaria.* Trebuie de menţionat că cele trei canale semicirculare se deschid în vestibul doar prin cinci orificii, deoarece **pedunculii osoşi simpli,** *crura ossea simplex,* ai canalelor semicirculare anterior şi posterior se contopesc, formând **pedunculul osos comun,** *crus osseum commune.* Ceilalţi patru pedunculi ai canalelor semicirculare se deschid în vestibul de sine stătător.

Melcul, *cochlea,* reprezintă partea anterioară a labirintului osos, căruia i se descriu: **canalul spiralat al melcului,** *canalis spiralis cochleae,* un tub osos răsucit de 2,5 ori în jurul unui ax osos central, numit columela sau **modiol,** *modiolus cochleae.* Columela este străbătută de **canalele longitudinale ale columelei,** *canales longitudinales modioli,* prin care trec fibrele porțiunii cohleare a nervului vestibulocohlear; **baza melcului,** *basis cochleae,* orientată spre conductul auditiv intern, iar vârful – **cupola melcului,** *cupula cochleae,* – spre cavitatea timpanului; **lama osoasă spiralată,** *lamina spiralis ossea,* așezată în jurul columelei începe la nivelul planșeului vestibulului osos și se termină superior, la nivelul cupolei sub forma unui cârlig, *hamulus laminae spiralis,* ce delimitează **helicotrema,** *helicotrema,* reprezentând singurul loc de comunicare dintre cele doua scale; lama prezintă o margine **axială,** aderentă la columelă, și o **margine liberă,** care proemină în canalul cohlear și îl împarte incomplet în: **rampa vestibulară,** *scala vestibuli,* dispusă superior, care comunică cu vestibulul osos prin orificiul semilunar; **rampa timpanică,** *scala tympani,* ce se termină inferior de vestibul și determină proeminența **promontoriului** pe peretele medial al urechii medii. La baza melcului, în porțiunea, în care începe rampa timpanului, se află **apertura internă a canaliculului cohleei,** *apertura interna canaliculi cochleae*; **canalul spiral al cohleei,** *canalis spiralis cochleae,* este un tub osos îngust, cu traiect spiralat, situat la joncțiunea lamei spiralate cu modiolul; el ia naștere de pe peretele inferior al vestibulului și se termină la nivelul cupulei cohleei în formă de fund de sac.

Labirintul membranos, *labyrinthus membranaceus* (fig. 277), se află în interiorul celui osos și este format dintr-o serie de elemente membranoase, corespunzătoare celor trei segmente ale labirintului osos. Între fața internă a labirintului osos și labirintul membranos se află un spațiu îngust – **spațiul perilimfatic,** *spatium perilymphaticus,* ce conține un lichid, numit **perilimfa,** *perilympha,* care prin **ductul perilimfatic,** *ductus perilymphaticus,* dispus în canaliculul melcului, se scurge în spațiul subarahnoidian din regiunea marginei posterioare a piramidei. Labirintul membranos conține **endolimfa,** *endolympha,* care prin **ductul endolimfatic,** *ductus endolymphaticus,* din apeductul

vestibulului se scurge în **sacul endolimfatic,** *saccus endolymphaticus,* situat în masa pahimeningelui, de pe fața posterioară a piramidei temporalului.

Labirintul membranos este constituit din două componente:

- **componenta vestibulară,** adăpostește receptorii implicați în menținerea echilibrului și poziției capului;

- **componenta cohleară,** adăpostește receptorul implicat în recepționarea undelor sonore.

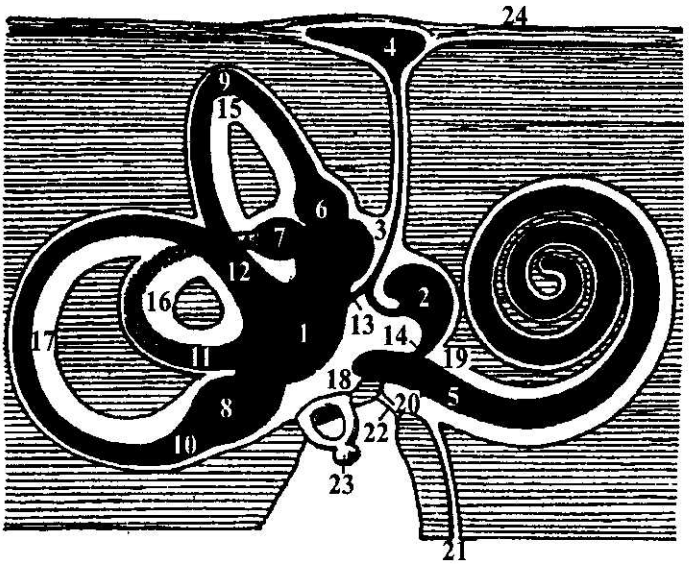

Fig. 277. Labirintul membranos în raport cu cel osos: 1 – *utriculus;* 2 – *sacculus;* 3 – *ductus endolymphaticus;* 4 – *saccus endolymphaticus;* 5 – *ductus cochlearis;* 6 – *ampulla membranacea anterior;* 7 – *ampulla membranacea lateralis;* 8 – *ampulla membranacea posterior;* 9 – *ductus semicircularis anterior;* 10 – *ductus semicircularis posterior;* 11 – *ductus semicircularis lateralis;* 12 – *crus membranaceus communis;* 13 – *ductus utriculosaccularis;* 14 – *ductus reuniens;* 15 – *canalis semicircularis anterior;* 16 – *canalis semicircularis lateralis;* 17 – *canalis semicircularis posterior;* 18 – *vestibulum;* 19 – *scala vestibuli;* 20 – *scala tympani;* 21 – *canaliculus cochleae;* 22 – *membrana tympani secundaria;* 23 – *stapes;* 24 – *dura mater encephali.*

Componenta vestibulară a labirintului membranos este alcătuită din **canalele semicirculare membranoase** şi două vezicule situate la nivelul vestibulului osos, **utricula şi sacula.**

Utricula, *utriculus,* este o mică veziculă alungită, aşezată în partea superioară a vestibulului. Prin peretele medial, utricula corespunde recesului eliptic, iar prin peretele lateral, ferestrei vestibulare. Pe peretele inferior al utriculei se află **macula utriculei,** *macula utriculi.* În utriculă se deschid cele cinci orificii ale ductelor semicirculare.

Sacula, *sacculus,* este veziculă mai mică decât precedenta, dispusă inferior de ea, ocupând recesul sferic. Pe peretele anterior prezintă macula saculei, *macula sacculi.* Sacula este legată de porţiunea incipientă a ductului cohlear printr-un canalicul scurt, numit **ductul de unire,** *ductus reuniens.*

Din ambele vezicule ale vestibulului porneşte câte un mic canalicul, care se întâlnesc în unghi ascuţit, formând **ductul utriculosacular,** *ductus utriculosaccularis.* De la locul lor de confluenţă porneşte **ductul endolimfatic,** ce trece prin apeductul vestibulului şi se termină cu **sacul endolimfatic,** *saccus endolymphaticus,* în grosimea *durei mater.*

Ducturile semicirculare, *ductus semicirculares,* reprezintă doar un sfert din diametrul canalelor osoase. Fiecare din aceste canale este prevăzut cu o ampula membranoasă, *ampullae membranaceae,* la nivelul cărora sunt localizate **crestele ampulare,** *crista ampullaris.*

Receptorii analizatorului vestibular sunt reprezentaţi de neuroepiteliu cu celule de susţinere şi celule senzoriale, situate la nivelul **crestelor ampulare ale ductelor semicirculare** şi, respectiv, pe **maculele** din utriculă şi sacula. Excitarea celulelor senzoriale este transmisă terminaţiilor porţiunii vestibulare a nervului vestibulocohlear. Primul neuron se află în ganglionul vestibular Scarpa, situat pe fundul conductului auditiv intern.

Dendritele primului neuron ajung la celulele senzoriale din macule şi crestele ampulare, iar axonii formează componenta vestibulară a perechii a VIII-a de nervi cranieni. Prin conductul auditiv intern nervul pătrunde în cavitatea craniului, unde se îndreaptă spre cei patru nuclei vestibulari din aria vestibulară a fosei romboide – superior, inferior, medial şi lateral. La acest nivel se află cel de-al II-lea neuron al căii vestibulare.

Prelungirile acestor neuroni formează fascicule ce pleacă în mai multe direcţii şi anume:

- fasciculul vestibulo-spinal, spre măduva spinării (controlează tonusul muscular);

- fasciculul vestibulo-cerebelos, spre cerebel, controlează echilibrul static şi dinamic;

- fasciculul vestibulo-nuclear, spre nucleii nervilor III şi IV din mezencefal şi VI din punte, controlează mişcările globilor oculari cu punct de plecare labirintic;

- fasciculul vestibulo-talamic, spre talamus; de aici, prin fibrele talamo-corticale, se proiectează pe scoarţa lobului occipital – circumvoluţia temporală superioară (fig. 278).

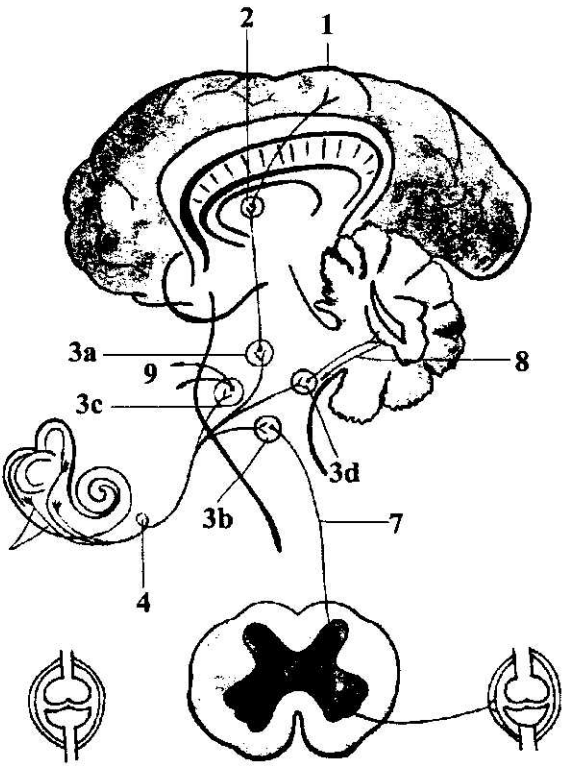

Fig. 278. Calea conductoare a analizatorului vestibular:
1 – *lobus temporalis;* 2 – neuronul III *(talamus opticus);* 3 – neuronul II (nucleii nervului vestibular): a – superior; b – inferior; c – lateralis; d – medialis; 4 – neuronul I (ganglionul vestibular); 5 – crestele ampulare ale canalelor semicirculare; 6 – *macula utriculi et macula sacculi;* 7 – *tractus vestibulospinalis;* 8 – *tractus vestibulocerebelaris et tractus cerebelovestibularis;* 9 – conexiuni cu nervii cranieni IX, X şi III, IV, VI.

Analizatorul vestibular are rolul de a informa encefalul despre poziţia capului în spaţiu şi despre accelerările liniare la care acesta este supus. Simţul vestibular nu este propriu-zis un simţ al echilibrului, ci o componentă importantă a mecanismelor ce concură la reglarea echilibrului, alături de analizatorii kinestezic, vizual, tactil şi de cerebel.

Componenta cohleară reprezintă labirintul membranos al melcului – **ductul cohlear,** *ductus cochlearis,* care începe orb în vestibul, măreşte apoi traiectul spiralat al canalului spiralat şi în regiunea cupulei melcului se termină cec. Pe secţiune transversală prezintă o structură de formă triunghiulară (fig. 279, 280), la care deosebim trei pereţi:

- **peretele extern,** *paries externus,* (baza triunghiului), ce fuzionează cu periostul cohleei osoase prin **ligamentul spiral,** *ligamentum spirale;* marginea superioară a acestui ligament se numeşte **strie vasculară,** *stria vascularis,* fiind bogată în vase sangvine;

- **peretele timpanic** (inferior), *paries tympanicus, (membrana spiralis*), prezintă o continuare a lamei spiralate osoase. Separă ductul cohlear de scala timpanică;

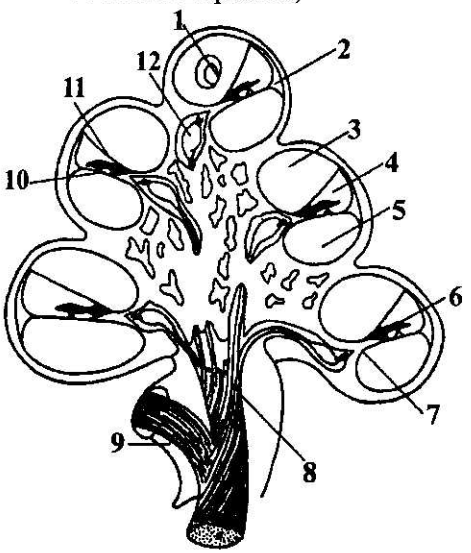

Fig. 279. Secţiune frontală la nivelul melcului: 1 – *helicotrema;* 2 – *lig. spirale;* 3 – *scala vestibuli;* 4 – *ductus cochlearis;* 5 – *scala tympani;* 6 – *organum spirale;* 7 – *lamina spiralis ossea;* 8 – *pars cochlearis n. vestibulocochlearis;* 9 – *pars vestibularis n. vestibulocochlearis;* 10 – *membrana basilaris;* 11 – *membrana vestibularis;* 12 – *ganglion spirale.*

- **peretele vestibular** (superior), *paries vestibularis (membrana vestibularis Reisner).*

Pe secţiunea transversală a melcului osos se observă trei spaţii: unul în centru – endolimfatic, nu-

mit **rampa medie,** *scala media,* prin care circulă endolimfa; de formă triunghiulară, care constituie ductul cohlear, şi două spaţii perilimfatice – unul superior, **rampa vestibulară,** *scala vestibuli,* şi altul inferior, **rampa timpanică,** *scala tympani.* În regiunea cupolei melcului ele comunică una cu alta prin **orificiul melcului,** *helicotrema.* La baza melcului rampa timpanică se termină în regiunea ferestrei rotunde, închise cu membrana timpanică secundară. Rampa vestibulară comunică cu spaţiul perilimfatic al vestibulului.

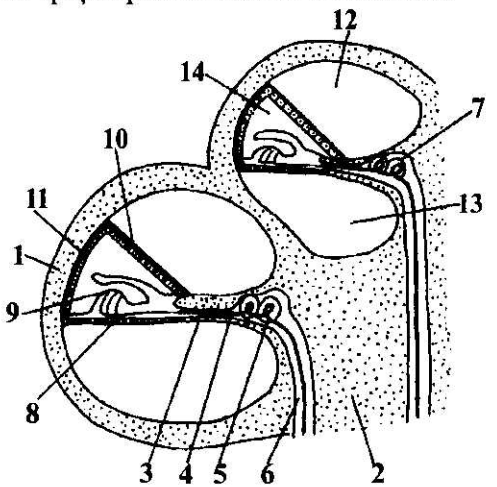

Fig. 280. Conductul cohlear în secţiune transversală: 1 – *canalis spiralis ossea cochleae;* 2 – *modiolus;* 3, 4 – *lamina spiralis ossea;* 5 – *canalis spiralis cochleae;* 6 – *canalis spiralis modioli;* 7 – *ganglion spirale (Corti);* 8 – *paries tympanicus (membrana spiralis);* 9 – *organum spirale (Corti);* 10 – *paries vestibularis (membrana vestibularis);* 11 – *paries externus ductus cochlearis;* 12 – *scala vestibuli;* 13 – *scala tympani;* 14 – *cavum ductus cochlearis.*

Receptorul acustic este reprezentat de **organul Corti,** situat pe membrana spiralată a ductului cohlear. La baza organului se află **lamina bazilară,** *lamina basilaris,* constituită din două tipuri de celule (fig. 281);

- **celule senzoriale,** în număr de cca 34 000;
- **celule de susţinere,** mai numeroase, reprezentate de celule tipice (celule Deiters) şi **celule de tranziţie.**

În secţiune frontală, aproximativ în zona mijlocie a organului Corti, se află o arcadă formată prin unirea a două celule de susţinere modificate, ce poartă numele de **stâlpi.** Între membrana bazilară şi stâlpi se delimitează **tunelul Corti** care conţine endolimfă ce comunică cu cea din canalul cohlear şi cu cea din spaţiile intercelulare.

Medial şi lateral de stâlpi se găsesc celulele de susţinere Deiters. Ce-

lulele senzoriale acustice sunt celule ciliate ce aparţin clasei **mecanoreceptorilor.** Topografic şi histologic celulele receptoare acustice se împart în: **celule interne,** piriforme, cu câte 60 de cili la polul apical, care sunt în număr de 35 000, dispuse pe un singur şir medial de tunelul Corti; **celule externe,** cilindrice, cu câte 120 de cili la polul apical; sunt în număr de 30 000, dispuse pe 3-5 şiruri lateral de tunelul Corti.

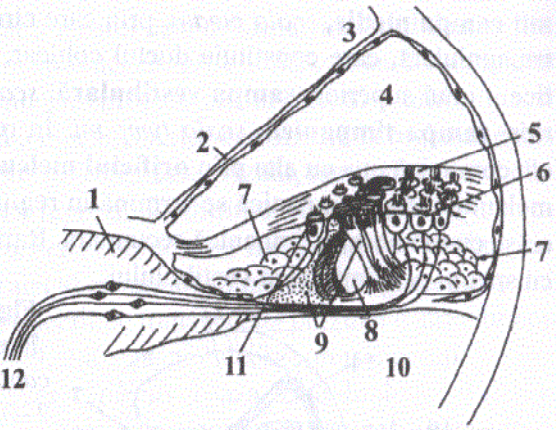

Fig. 281. Structura organului Corti:
1 – lama spirală osoasă; 2 – membrana vestibulară; 3 – rampa vestibulară; 4 – canalul cochlear; 5 – membrana tectorie; 6 – celule senzoriale externe; 7 – celule de susţinere; 8 – tunelul Corti; 9 – pilieri Corti; 10 – rampa timpanică; 11 – celule senzoriale interne; 12 – n. cohlear.

Deasupra organului Corti, în endolimfa canalului cohlear, se află **membrana tectoria,** formaţiune gelatinoasă, care, ca şi toate structurile melcului, este spiralată.

Meatul acustic intern aparţine structurilor urechii interne şi este un canal osos, săpat în stânca temporalului, cu o lungime de un centimetru şi o direcţie oblică dinspre posterior şi medial, spre anterior şi lateral. Se deschide în loja posterioară a endobazei prin porul acustic intern, situat pe faţa posterioară a stâncii temporalului.

Fundul meatului acustic intern este împărţit în patru arii (fig. 282):

- **aria facială,** situată antero-superior, prin ea nervul VII pătrunde în canalul facialului;

- **aria cohleară,** situată antero-inferior; la nivelul ei se găsesc un şir de orificii în spirală, prin care trec prelungirile centrale ale neuronilor din ganglionul Corti (componenta cohleară a nervului VIII);

- **aria vestibulară superioară,** situată postero-superior; prin orificiile lamei cribriforme a recesului eliptic trec prelungirile periferice ale

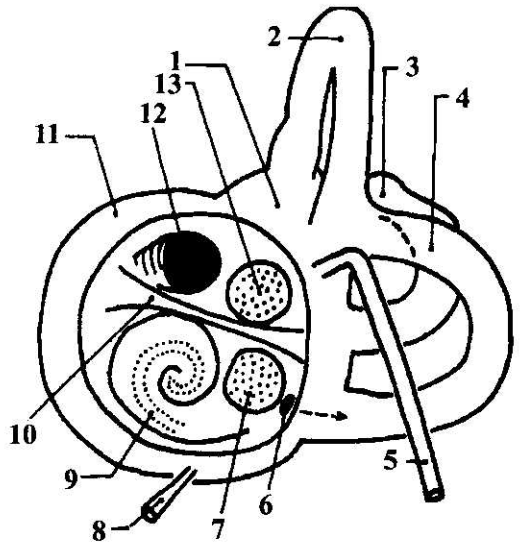

Fig. 282. Secțiune prin meatul acustic intern: 1 – vestibul; 2 – canalul semicircular anterior; 3 – canalul semicircular lateral; 4 – canalul semicircular posterior; 5 – apeductul vestibular; 6 – gaura singulară; 7 – arie vestibulară inferioară (arie sacculară); 8 – apeductul cohleei; 9 – arie cohleară; 10 – creastă transversală; 11 – cohlee; 12 – canalul n. facial; 13 – arie vestibulară superioară (arie utriculară).

ramurii utriculo-ampulare a n. vestibular;

- **aria vestibulară inferioară,** situată postero-inferior; prin orificiile lamei cribriforme a recesului hemisferic trec prelungirile periferice ale ramurii saculare a n. vestibular.

Postero-inferior de aria vestibulară inferioară se află **gaura singulară,** prin care trec filetele nervoase de la ampula canalului semicircular posterior.

Meatul acustic intern este căptușit de *dura mater* și conține: ramura acustică a nervului VIII; ramura vestibulară a nervului VIII, având pe traiectul ei ganglionul vestibular Scarpa, nervul VII și VII bis, vasele labirintice.

Calea acustică

Segmentul receptor al analizatorului auditiv este reprezentat de organul Corti, situat pe membrana bazilară din structura cohlei. Celulele senzoriale de la acest nivel transformă energia mecanică în influx nervos. Sunetul este transmis până la organul Corti atât prin oasele craniului (transmitere osoasă), cât și prin intermediul lanțului de oscioare din urechea medie (transmitere aeriană). Transmiterea aeriană începe la nivelul pavilionului urechii, care captează și dirijează sunetele spre conductul auditiv extern. La capătul acestuia, unda sonoră pune în vibrație membrana timpanului,

care la rândul său, antrenează lanțul celor trei oscioare. De la oscioare, vibrațiile sunt transmise mai departe, succesiv, ferestrei ovale, perilimfei și endolimfei (fig. 283).

Vibrațiile de presiune ale endolimfei fac să vibreze membrana bazilară, pe care este dispus organul Corti.

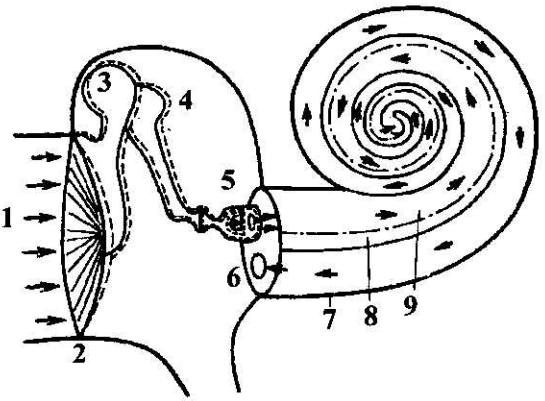

Fig. 283. Transmiterea undelor sonore prin formațiunile urechii externe, medii și interne: 1 – meatul acustic extern; 2 – membrana timpanică; 3 – ciocănașul; 4 – nicovala; 5 – scăriță; 6 – fereastra rotundă; 7 – rampa timpanică; 8 – canalul cohlear; 9 – rampa vestibulară.

Transmiterea sunetului pe cale osoasă nu este evidentă decât în situații patologice, în care este compromisă transmiterea aeriană. Există boli care produc o osificare a membranei ferestrei ovale și, deci, suprimarea căii aeriene (otoscleroză) este urmată de surditate definitivă. Alteori, calea aeriană este suprimată temporar, ca urmare a obstruării conductului auditiv extern prin dopuri de cerumen. Perforațiile timpanului nu duc la surditate, ci numai la o scădere a acuității auditive a urechii respective.

Calea conductoare a analizatorului auditiv (fig. 284). Primul neuron se află în **ganglionul spiralat al melcului Corti,** *ganglion spirale cochleae.* Dendritele primului neuron ajung la polul bazal al celulelor auditive cu cili din organul Corti, iar axonii formează nervul cohlear, care se alătură nervului vestibular, formând perechea a VIII-a – n. vestibulocohlear. Acest nerv pătrunde în trunchiul cerebral prin șanțul bulbo-pontin. Ramura cohleară a perechii a VIII-a de nervi cranieni se îndreaptă spre cei doi nuclei cohleari – ventral și dorsal din punte, unde se află cel de-al II-lea neuron al căii acustice. Axonii acestui neuron se încrucișează în punte și formează **corpul trapezoid,** *corpus trapezoideum.* După încrucișare, axonii iau un traiect ascendent, formând **lemnis-**

cul lateral, *lemniscus lateralis,* care se îndreaptă spre centrii subcorticali auditivi: **colicului inferior** al tectului mezencefalic şi **corpul geniculat medial,** *corpus geniculatum mediale,* unde se găseşte al III-lea neuron.

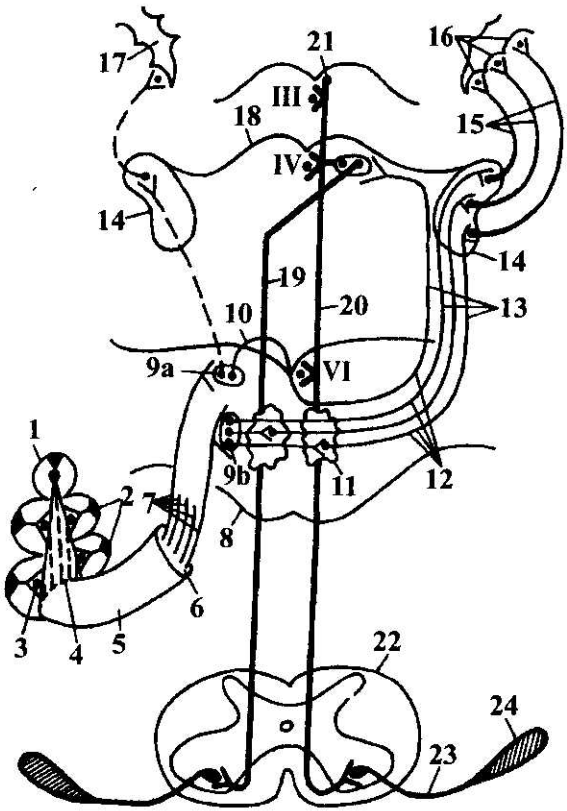

Fig. 284. Calea conductoare a analizatorului auditiv: 1 – *cochlea;* 2 – *ductus cochlearis;* 3 – I neuron – *ganglion spirale Corti;* 4 – *fundus meatus acusticus internus;* 5 – *meatus acusticus internus;* 6 – *porus acusticus internus;* 7 – *pars cochlearis n. VIII;* 8 – *pons;* 9a – neuronul II – *nucleus cochlearis dorsalis;* 9b – neuronul II – *nucleus cochlearis ventralis;* 10 – *striae medulares ventriculi IV;* 11 – *nucleus dorsalis corporis trapezoidei;* 12 – *corpus trapezoideum;* 13 – *lemniscus lateralis;* 14 – neuronul III – *corpus geniculatum mediale;* 15 – *radiatio acustica;* 16 – *gyrus temporalis superior;* 17 – *sulcus lateralis* (o parte a axonilor neuronului II nu se încrucişează şi trece de partea sa); 18 – *colliculus inferior tecti mesencephali;* 19 – *tractus tectospinalis;* 20 – *fasciculus longitudinalis medialis* (are conexiuni cu nucleii auditivi subcorticali, vizuali şi nucleii motori ai nervilor cranieni III, IV, VI; o parte din acest fascicul face conexiuni cu nucleii motori ai segmentelor cervicale a măduvei spinării); 21 – nucleul fasciculului medial (Darkşevici); 22 – măduva spinării; 23 – rădăcina anterioară a n. spinal; 24 – muşchi scheletic.

Colicului inferiori ai mezencefalului sunt cu centru reflector pentru impulsurile acustice. De la ei, prin intermediul **tractului tectospinal,** *tractus tectospinalis,* impulsurile sunt transmise neuronilor motori din coarnele anterioare ale măduvei spinării.

Axonii neuronului III din corpul geniculat medial, trecând prin capsula internă, se îndreaptă spre centrul cortical al analizatorului auditiv, localizat în cortexul circumvoluției temporale superioare (circumvoluțiile temporale transversale Heschl). Aici are loc analiza superioară a impulsurilor nervoase parvenite din aparatul fonoreceptor.

Vasele și nervii organului vestibulocohlear

Organul vestibulocohlear este vascularizat și inervat din mai multe surse.

Ramurile arteriale ale urechii externe provin din arterele temporală superficială, auriculară posterioară și ramura auriculară a arterei maxilare. Venele se varsă în vena jugulară internă și venele plexului pterigoidian. Limfa drenează în ganglionii parotidieni, retroauriculari și cervicali profunzi.

Inervația urechii externe este asigurată de nervii occipital mic și auricular mare din plexul cervical, ramura auriculară a nervului auriculotemporal și ramuri din nervii VII, IX și X. Fibrele nervului vag explică reacțiile vegetative (greață, vomă, tuse, bradicardie) cu punct de plecare în meatul acustic extern.

Vascularizarea arterială a urechii medii este asigurată de: a. timpanică anterioară (din a. maxilară), a. stilomastoidiană (din a. auriculară posterioară sau, mai rar, din a. occipitală); a. timpanică inferioară (din a. faringiană ascendentă), ramuri din a. meningee medie, rr. caroticotimpanice din a. carotidă internă. **Venele** drenează în plexul venos pterigoidian, în sinusul pietros superior și mai departe în vena jugulară internă.

Limfa drenează în ganglionii cervicali profunzi, parotidieni și retrofaringieni.

Inervația urechii medii are loc prin ramurile nervilor auriculotemporal, vag și de la plexul timpanic din cavitatea urechii medii. **Ple-**

xul timpanic, *plexus tympanicus,* este format de ramurile nervului timpanic (de la nervul IX), ramura comunicantă a nervului VII cu plexul timpanic şi fibrele simpatice de la nervii caroticotimpanici (de la plexul carotid intern). Plexul timpanic continuă în mucoasa tubei auditive, unde pătrund şi ramuri de la plexul faringian, **plexus pharyngeus.**

Deoarece membrana timpanică este cu o dublă origine embriologică, faţa externă este inervată de nervul auriculotemporal şi ramura auriculară a nervului X, iar faţa internă – de ramuri ce provin din nervul IX.

Muşchii inseraţi pe oscioarele auditive la fel sunt inervaţi din diferite surse: muşchiul scăriţei – de la nervul VII, iar muşchiul tensor al timpanului – de ramura omonimă a nervului mandibular. Urechea internă este vascularizată de a. labirintică (de la a. bazilară), care, în meatul acustic intern se împarte în ramură vestibulară şi ramură cohleară; a. stilomastoidiană, din a. auriculară posterioară sau din a. occipitală (fig. 285).

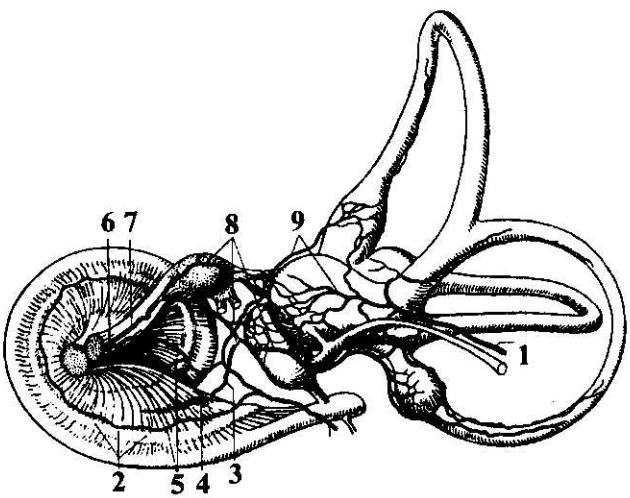

Fig. 285. Vasele labirintului: 1 – *v. aquaeductus vestibuli;* 2 – *v. aquaeductus cochleae;* 3 – *ramus cochlearis;* 4 – *glomeruli arteriosi cochleae;* 5 – *v. spiralis modioli;* 6 – *vv. labyrinthi;* 7 – *a. labyrinthi;* 8 – *rami vestibulares;* 9 – *vv. vestibulares.*

Sângele venos, prin v. labirintică, drenează în sinusul pietros superior sau în sinusul transvers.

Dezvoltarea organului vestibulocohlear

Din punct de vedere embriologic, urechea externă, urechea medie şi urechea internă au origine diferită:

- urechea externă se dezvoltă din porţiunea dorso-cranială a primelor două arcuri branhiale şi regiunea postbranhială (pavilion), precum şi din prima pungă branhială externă (meatul acustic extern);
- urechea medie este de origine endodermală şi se dezvoltă din prelungirea posterioară a primelor două pungi branhiale interne. Limita dintre urechea medie şi urechea externă o constituie timpanul, care are dublă origine embriologică; oscioarele auditive se dezvoltă din cartilajele arcurilor viscerale I şi II.

În săptămâna a patra, de ambele părţi ale rombencefalului, apar nişte îngroşări ale ectodermului, numite placode auditive, care se transformă în vezicule auditive. Ultimele reprezintă primordiile labirintului membranos. În săptămâna a şasea se diferenţiază canalele semicirculare, melcul şi ganglionul vestibulocohlear. În jurul labirintului membranos se formează o capsulă cartilaginoasă, transformată ulterior în labirint osos. Organogeneza elementelor organului vestibulocohlear se finisează la luna a 5-a a dezvoltării intrauterine.

Structurile osoase apar prin condensarea mezodermului cefalic în jurul derivatelor veziculei otice.

Anomaliile de dezvoltare a organului vestibulocohlear se manifestă prin dereglarea dezvoltării organului Corti; subdezvoltarea oscioarelor auditive; hipoplazia urechii interne ce duce la surditate totală; resorbţia oscioarelor auditive, ce contribuie la scăderea auzului; displazia pavilionului urechii, însoţită deseori de anomalii de dezvoltare a mandibulei.

Căile conductoare ale analizatorului interoceptiv

Căile aferente ale analizatorului interoceptiv (fig. 286) pornesc de la interoceptorii viscerelor, vaselor sangvine, musculaturii netede şi de la glandele pielii. Interoreceptorii percep excitaţiile mecanice, modificările presiunii şi compoziţiei chimice a mediului intern; deci ei sunt mecano-, baro-, hemo- şi osmoreceptori.

O parte din organele sistemului digestiv, respirator şi urogenital, posedă o inervaţie aferentă dublă: spinală şi bulbară.

Inervaţia spinală aferentă a organelor cavităţii toracice are loc prin intermediul nervilor cervicali şi toracici, a organelor şi vaselor cavităţii abdominale prin nervii splanhnici – mare şi mic, a organelor bazinului prin nervii splanhnici pelvini. În componenţa acestor nervi, de la receptori, trec prelungirile periferice ale neuronilor pseudounipolari localizaţi în ganglionii spinali. Axonii acestor neuroni trec prin rădăcinile posterioare ale nervilor spinali, pătrund în măduva spinării şi fac legături sinaptice cu neuronii căii conductoare interoceptive situaţi în zona intermediară a substanţei cenuşii a măduvei spinării, posterior de nucleul intermediolateral. Aici este localizat neuronul doi, ai cărui axoni, aderând la tractul spinotalamic lateral, se termină în celulele nucleilor bazali ai talamusului (centru subcortical al viscerocepţiei).

Inervaţia aferentă bulbară este realizată de ramurile nervilor vag, glosofaringian, facial şi trigemen în componenţa cărora de la interoreceptori şi până la ganglionii acestor nervi (superior şi inferior (IX, X), geniculat (VII), trigeminal (V)) trec prelungirile periferice ale celulelor pseudounipolare. Axonii acestor neuroni pătrund în trunchiul cerebral şi fac legături sinaptice cu neuronul II localizat în nucleul tractului solitar (VII, IX, X) şi în nucleul tractului spinal (V). De aici prin tractul bulbotalamic se efectuează legătura cu neuronul trei, dislocat în nucleii bazali ai talamusului. O parte din axonii neuronului trei trec în componenţa tractului talamocortical şi fac legătura cu centrul analizatorului interoceptiv localizat la nivelul porţiunii inferioare a circumvoluţiei postcentrale. Majoritatea axonilor din tractul talamocortical se îndreap-

tă în girusul precentral, în circumvoluțiile lobilor frontal și temporal. Din această cauză, senzațiile percepute de interoceptorii viscerelor, în cea mai mare parte, sunt greu de localizat și de caracterizat manifestările lor.

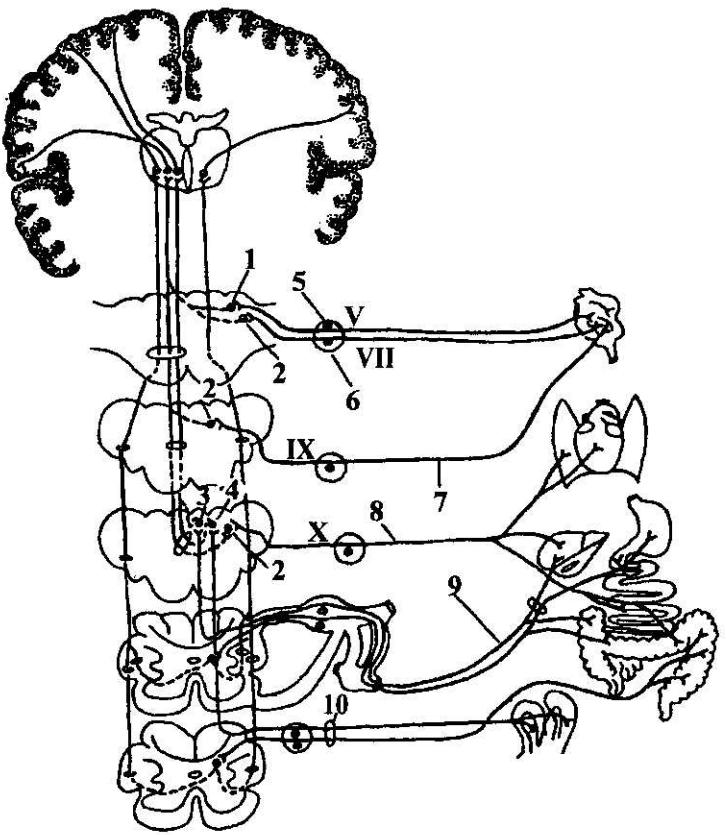

Fig. 286. Căile aferente ale analizatorului interoceptiv: 1 – *nucl. tr. spinalis n. trigemeni;* 2 – *nucl. tr. solitari;* 3 – *nucl. gracilis;* 4 – *nucl. cuneatus;* 5 – *gangl. trigeminale;* 6 – *gangl. geniculi;* 7 – *n. glossopharyngeus;* 8 – *n. vagus;* 9 – *nn. splanchnicus majores et minores;* 10 – *n. splanchnicus pelvini.*

Un număr redus de axoni ai neuronului trei se îndreaptă spre nucleii mediali, în centrul senzitiv subcortical al sistemului extrapiramidal. Prin prezența acestor conexiuni ale nucleilor talamusului se pot explica modificările reflectorii ale tonusului muscular în diferite maladii ale viscerelor.

În talamus se află celulele neuronului III al căilor interoceptive simpatice și parasimpatice; aici are loc conexiunea arcurilor reflexe interoceptive și, posibil, că este și ieșirea la căile eferente. Conexiunile unor arcuri reflexe poate avea loc și la nivelul unor formațiuni mai inferioare, prin ce se explică și automatismul activității viscerelor. Centrul cortical al analizatorului interoceptiv, în afară de girusul postcentral, se află și în zona premotorie. Probabil că în această zonă se află primul neuron, neuronul cortical al căilor eferente ale sistemului nervos vegetativ, care reprezintă în același timp și neuronul căilor eferente ale analizatorului interoceptiv (fig. 287).

La toate nivelele sistemului nervos central (măduva spinării, trunchiul cerebral și scoarța emisferelor mari) au loc încrucișările intime ale căilor de conducere somatice și vegetative. Impulsurile aferente viscerale și somatice pot fi adresate unuia și aceluiași neuron, ceea ce asigură interacțiunea părților somatice și vegetative ale sistemului nervos. Integrarea supremă a funcțiilor somatice și vegetative are loc în zona premotorie a scoarței emisferelor mari.

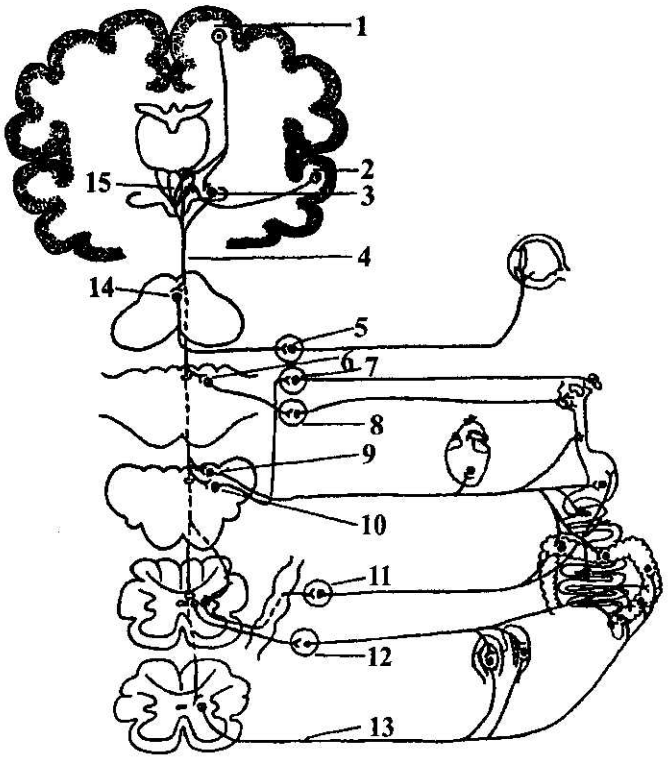

Fig. 287. Căile eferente ale analizatorului interoceptiv: 1 – *lobus frontalis* (I neuron); 2 – *lobus temporalis* (I neuron); 3 – *nucleele supraoptice* (II neuron); 4 – *fasciculus longitudinalis;* 5 – *gangl. ciliare;* 6 – *nucl. salivatorius superior;* 7 – *gangl. oticum;* 8 – *gangl. submandibularis;* 9 – *nucl. dorsalis n. vagi;* 10 – *nucl. salivatorius inferior;* 11 – *gangl. coeliacum superior;* 12 – *gangl. mesentericus et hipogastricus inferior;* 13 – *n. splanchnicus pelvinus;* 14 – nucl. Iacubovici; 15 – talamul optic.

Bibliografie selectivă

1. Albu I., Georgia R. Anatomia omului. Organul vederii. Aparatul vestibulocohlear. Cluj-Napoca, 1984.
2. Albu I. Anatomia omului: inima, nervii cranieni. Bucureşti, 1995.
3. Andrieş V., Iastrebova T., Perlin B. Vascularizaţia şi inervaţia organelor interne. Chişinău, 1995.
4. Andrieş V., Iastrebova T., Neghină S., Batâr D. Vascularizaţia şi inervaţia muşchilor scheletici ai corpului uman. Chişinău, 2008.
5. Andronescu A. Anatomia dezvoltării omului. Embriologie medicală. Editura medicală, Bucureşti, 1987.
6. Basmajian J. V., Slonecker Ch. E. Grant's Method of Anatomy. Ed. Williams & Wilkins, Baltimore, 1989.
7. Colita Dan. Introducere în imunologie. Bucureşti, 1993.
8. Ernest W. April. Clinical Anatomy. London, 1997.
9. Frank H. Netter MD. Atlas of Human Anatomy. 4th Edition, 2006.
10. Földi M. und Kubik S. Lehrbuch für Limphologie für und Phisioterapenten. Stutgart, Gustaf Fischer, 1989.
11. Gray's. Anatomy for Students. Philadelphia Edinburgh, London, New-York, Oxford, St Louis Sydney Toronto, 2005.
12. Gray's. Atlas of anatomy, Richard L. Drake et al. 2008.
13. Gray's. Anatomy. The Anatomical Basis of Clinical Practice. 2008.
14. Haines D. E. Fundamental Neuroscience. New-York, 1997.
15. Ifrim M, Niculescu Gh et al. Atlas de anatomie umană. Vol III. Sistemul nervos şi organele de simţ. Bucureşti, 1985.
16. Keith L., Moore. Clinically Oriented Anatomy. London, 1992.
17. Moore K. L. Dalley. Clinical oriented Anatomy. Philadelphia, 1999.
18. Niculescu Cezar Th., Cristescu C., Nita C., Mihaela D. Sistemul nervos central şi organele de simţ. Ediţia a II-a, Editura Tehnoplast Company SPL, Bucureşti, 2002.

19. Niculescu V., Andrieş V., Ifrim M., Niculescu M. C. Anatomia capului şi gâtului. Chişinău, 2007.

20. Nolte John. The human brain: An introduction to its functional anatomy. St. Louis, 1998.

21. Oltean G., Simu G. Limfoamele maligne. Ed. Veritas, Tg. Mureş, 1997.

22. Paul A. Young Ph. D. Neuroanatomie generală şi clinică. Bucureşti, 1997.

23. Petrovanu I., Zamfir M., Păduraru D., Stan Cr. Emisferele cerebrale, sisteme informaţionale. Bucureşti, 1999.

24. Richard S. Snell. Clinical Anatomy for Medical Students. Boston, 1995.

25. Rouviere H. Anatomie humaine descriptive et topographique, tome 1, Ed. Masson et Cie, Paris, 1985.

26. Seres-Sturm L., Niculescu V., Matusz P. L. Anatomia cervico-oro-facială. Timişoara, 1997.

27. Seres-Sturm L., Zoltan P., Remus Ş. Anatomia cefalo-cervicală. Târgu Mureş, 2006.

28. Sido F. Gr. Tratat de neuroanatomie funcţională. Cluj-Napoca, 2004.

29. Tortora G. I. Principles of Human Anatomy, Harper & Row. Publishers, New-York, 1983.

30. Vintilă D. Breviar al anomaliilor congenitale. Ed. „Continent", Sibiu, 1995.

31. Wilson-Pauwels L. Elizabeth J., Stewart P. A. et al. Cranial nerves in bealtb and disease. Hamilton. London, 2002.

32. Борисов А. В. Функциональная анатомия лимфангиона. Морфология, 2005, т. 128, вып. 6, с. 18-27.

33. Гайворонский И. В. Нормальная анатомия человека, т. 2. Санкт-Петербург, 2007.

34. Лысов П. К., Никитюк Д. Б., Сапин М. Р. Анатомия (с основами спортивной морфологии). Учебник, том 2, М. Медицина, 2003.

35. Михайлов С. С. Клиническая анатомия сердца. М., 1987.

36. Общая анатомия лимфатической системы. Под ред. Ю. И. Бородина, М. Р. Сапина, Л. Е. Этингена и др. Новосибирск, Наука, 1990.

37. Петренко В. М. Эволюция и онтогенез лимфатической системы. СПб., ВЕАН, 2003.

38. Петренко В. М. Функциональная морфология лимфатических сосудов. СПб., ВЕАН, 2003.

39. Петренко В. М. Новые представления о структурной организации активного лимфооттока. Морфология, 2006, том 129, № 3, с. 82-87.

40. Поташов Л. Б., Бубнова Н.А., Орлов Р. С. Хирургическая лимфология. СПб изд. ЛЭТИ, 2002.

41. Сандригайло Л. И. Анатомо-клинический атлас по невропатологии. Минск, «Вышэйшая школа»», 1978.

42. Сапин М. Р., Билич Г. Л. Анатомия человека. Том 2, Москва, 2002.

43. Синельников Р. Д. Атлас анатомии человека. Том III и IV, М. Медицина, 1996.

44. Скоромец А. А. Топическая диагностика заболеваний нервной системы. Ленинград, «Медицина», 1989.

45. Судаков Ю. А., Берсенев В. А., Торская И. В. Метамерно-рецепторная рефлексотерапия. Киев, 1986.

46. Фениш Х. Карманный атлас анатомии человека. Минск, «Вышэйшая школа»», 1996.

47. Чернух А. М. Кожа. М., 1982.

com. 2584
Î.S. Firma editorial-poligrafică „Tipografia Centrală"
MD-2068, Chişinău, str. Florilor, 1
Tel. 43-03-60, 49-31-46